Y
2.56
Lb 3.55
R32011

DIE

OPERATIVE GYNÄKOLOGIE

MIT EINSCHLUSS

DER

GYNÄKOLOGISCHEN UNTERSUCHUNGSLEHRE

VON

D^R. A. HEGAR,
PROF. ORD. PUBL. DER GEBURTSHILFE,
DIRECTOR DER GYNÄKOLOGISCHEN KLINIK.

UND

D^R. R. KALTENBACH,
PROF. EXTRAORD. DER GYNÄKOLOGIE.

AN DER UNIVERSITÄT ZU FREIBURG I. B.

ERLANGEN.

VERLAG VON FERDINAND ENKE.

1874.

Vorwort.

Wir besitzen mehrere sehr vollständige und gute Lehrbücher über Gynäkologie, in welchen auch die mechanische und operative Therapie abgehandelt wird. Doch liegt eine detaillirtere Schilderung der chirurgischen Eingriffe, ihrer Indicationen etc. ausserhalb des Planes jener Werke und ein genaueres Studium der gynäkologischen Operationen ist daher nur möglich, wenn man dem in den verschiedensten Monographieen und Zeitschriften zerstreuten Material nachgeht. Die Sammlung und systematische Zusammenstellung dieses massenhaften Materials erschien uns als ein unabweisbares Bedürfniss für den Studirenden, wie für den praktischen Arzt. Denn wenn manche Operationen auch in Zukunft noch vorzugsweise dem Specialisten zugewiesen bleiben dürften, so müssen doch viele andere mit der Zeit mehr Allgemeingut der Aerzte werden, damit der grosse Nutzen, welcher dadurch geschaffen wird, nicht ausschliesslich nur einem kleinen Theile der Bevölkerung zu Gute kömmt. Von den grösseren Operationen dieser Art möchten wir besonders die des Prolapsus uteri, sowie des veralteten uncomplicirten Dammrisses erwähnen. Jedenfalls ist es für den praktischen Arzt durchaus nothwendig, eine vollständige Einsicht in diesen Theil der operativen Chirurgie zu gewinnen, damit er sich ein Urtheil über den Werth und die Bedeutung der einzelnen Operationen bilden kann.

Die einzelnen Abschnitte wurden nach vereinbartem Plane selbstständig von uns Beiden ausgearbeitet.

Freiburg im Breisgau, Juni 1874.

Die Verfasser.

Inhaltsverzeichniss.

Seite

§. 1. Einleitung. Allgemeine Gesichtspunkte 1

Die Lehre von der gynäkologischen Untersuchung.

§. 2. Vermeidung eines allzu specialistischen Standpunktes. Gang der Untersuchung. Anamnese 4
§. 3. Untersuchungslager 7
§. 4. Körperpositionen. Aufrechte Stellung 8
§. 5. Körperpositionen. Die Rückenlagen 11
§. 6. Körperpositionen. Die Bauchlage 17
§. 7. Körperpositionen. Seiten- und Seitenbauchlage 21
§. 8. Narkose durch Chloroform, Chlormethylen 23
§. 9. Eintheilung der Untersuchungsmethoden 26

Untersuchung ohne Instrumente.

§. 10. Inspection 26
§. 11. Mensuration 27
§. 12. Auscultation und Percussion 28
§. 13. Palpation 30
§. 14. Touchiren per Vaginam 33
§. 15. Combinirte Untersuchung. Palpation der Bauchdecken mit Exploration per Vaginam 35
§. 16. Touchiren und combinirte Untersuchung per Rectum 39

Untersuchung mit Instrumenten.

§. 17. Untersuchung der Blase und Harnröhre 43
§. 18. Untersuchung der Vagina, des Vaginalgewölbes und der Port. vaginalis. Specularuntersuchung 45
§. 19. Untersuchung des Uterus. Die Uterussonde 56
§. 20. Untersuchung des Uterus. Künstliche Erweiterung des Cervicalcanals durch Presskegel und folgende Exploration 62
§. 21. Untersuchung des Mastdarms 69

Die Lehre von den gynäkologischen Operationen.

Kleinere therapeutische Technicismen und Elementaroperationen.

Seite

§. 22. Vaginalinjectionen. Application medicamentöser Stoffe auf Vagina und Portio vaginalis 71
§. 23. Injectionen in den Uterus. Applicationen medicamentöser Stoffe in den Cervicalcanal und das Cavum corporis uteri 81
§. 24. Application von Pessarien und ähnlichen Apparaten in die Scheide 89
§. 25. Intrauterinpessarien 104
§. 26. Tamponade der Vagina 110
§. 27. Die Anwendung der Glühhitze und starker Cauterien 111
§. 28. Die localen Blutentziehungen 115
§. 29. Verbände des Abdomens 117
§. 30. Die künstliche Befruchtung 122
§. 31. Injectionen in die Uteruswand und in die Vaginalwand mittelst der Pravatz'schen Spritze 123
§. 32. Die Wundnaht 124
§. 33. Anhang. Schutz gegen Wundkrankheiten. Localität. Vertheilung der Kranken. Desinfection. Wahl der Jahreszeit für Operationen. Nachbehandlung 136

Operationen an den Ovarien.

Exstirpation von Ovarientumoren. Ovariotomie.

§. 34. Zur Geschichte und Statistik der Ovariotomie 142
§. 35. Anatomische Verhältnisse 146
§. 36. Indicationen zur Ovariotomie 149
§. 37. Vorbereitungen zur Operation. Instrumente 155
§. 38. Eröffnung der Bauchhöhle 160
§. 39. Punction, Verkleinerung des Tumor's, Lösung von Adhäsionen. Herausbeförderung der Geschwulst 163
§. 40. Versorgung des Stieles 165
Kritik der extra- und intraperitonealen Methode 168
§. 41. Untersuchung des Uterus und des Ovarium's der andern Seite . . . 177
§. 42. Reinigung der Bauchhöhle, Schluss der Bauchwunde. Verband der Wunde und des Abdomens 178
§. 43. Nachbehandlung 181
§. 44. Ueble Ereignisse bei und nach der Operation 185
§. 45. Prognose der Ovariotomie 192
§. 46. Späteres Befinden der Frauen nach der Ovariotomie 193

§. 47. Punction von Ovariencysten 194
Punction von den Bauchdecken aus 197
Die Punction von der Scheide aus 199
Die Punction vom Rectum aus 200
§. 48. Andere Operationsverfahren bei Ovariencysten 202
§. 49. Operationen bei Ovarialhernien 208
§. 50. Anhang: Exstirpation nicht degenerirter Ovarien 212
§. 51. Operationen an den Tuben 213

Operationen am Uterus.

Seite

§. 52. Totale Exstirpation des Uterus 214
§. 53. Partielle Amputation des Uterus von den Bauchdecken aus. Amputatio uteri supra-vaginalis. Exstirpation von Uterustumoren durch die Laparotomie 219
§. 54. Partielle Exstirpation des untern Gebärmutterabschnittes. Amputatio colli 228
Amputation des infravaginaleu Collum's oder der Vaginalportion . . 232
Trichterförmige Excision des supravaginalen Collum's 241
§. 55. Enucleation iutramuraler und breitbasig submucöser Tumoren des Uterus 244
§. 56. Operation von Polypen 255
§. 57. Entfernung flächenhafter Neubildungen aus der Gebärmutterhöhle . 264
§. 58. Operative Verfahren bei Einklemmung retrovaginaler Uterustumoren in der Beckenhöhle. Emporschieben derselben gegen die Bauchhöle 268
§. 59. Operative Behandlung der Inversiouen 272
§. 60. Operationen bei Versionen und Flexionen des Uterus 281
Anheilen der vordern Muttermundslippe an einen tiefer gelegenen Theil der vordern Scheidenwand zur Beseitigung von Anteversio und Anteflexio uteri 281
Operative Verfahren bei Retroflexionen 283
§. 61. Discission 284
§. 62. Temporärer Verschluss des Muttermundes 293

Operationen an den breiten Mutterbändern.

§. 63. Exstirpation von Cysten der Ligamenta lata 294
§. 64. Eröffnung freier oder abgesackter Exsudate des Douglas'schen Raumes 295
§. 65. Eröffnung extraperitonealer (parametritischer) Abscesse 297

Operationen an den runden Mutterbändern.

§. 66. Exstirpation von Geschwülsten 299
§. 67. Operative Eingriffe bei Cystenbildungen im Bereiche der runden Mutterbänder 300

Operationen an der Vagina.

§. 68. Operative Eingriffe bei Gynatresieen 301
I. Atresieen bei einfachem Uterovaginalkanale 301
II. Einseitige Atresieen bei Verdoppelung des Uterovaginalkanales . 302
§. 69. Durchtrennung von Septumbildungen in der Scheide 324
§. 70. Operation der Atresia ani vaginalis 324
§. 71. Operationen bei Urinfisteln 326
I. Directer Verschluss der Fistel 338
a) Durch die Naht 338
b) Durch die Cauterisation 351
II. Verschluss des Genitalrohrs unter der Fistel 351

Seite

§. 72. Operative Behandlung der Dünndarmscheidenfisteln 366
§. 73. Operation der Mastdarmscheidenfisteln 370
§. 74. Die Operationen zur Heilung des Scheiden- und Uterusvorfalls . . 375
Geschichtliches 375
Anatomische Verhältnisse 379
Bedingungen und Indicationen. Prognose. Zeitpunkt der Operation 389
Excisio seu Amputatio colli uteri 391
Elytrorhaphia. Scheidennaht 392
a. Elytrorhaphia anterior. Kolporhaphia anterior (Simon) . . . 393
b. Elytrorhaphia lateralis 399
c. Elytrorhaphia posterior 399
Kolpoperineorhaphie. Verstärkung des Septum rectovaginale mit seiner Basis, dem Damm. Kolporhaphia posterior (Simon) . . . 401
§. 75. Operationen bei Scheidencysten 412
§. 76. Exstirpation interstitieller Scheidentumoren 414
§. 77. Exstirpation breitbasiger Neoplasmen der Scheidenmucosa 415
§. 78. Exstirpation von Scheidenpolypen 416
§. 79. Operative Behandlung von Angiektasieen der Scheide 417
§. 80. Transplantation von Mucosastückchen auf Scheidengeschwüre . . . 418
§. 81. Operative Behandlung des Vaginismus 419

Operationen an der Vulva und am Damme.

§. 82. Eröffnung des verschlossenen Vorhofs bei Mangel der Vulva . . . 422
§. 83. Eröffnung der Atresia vulvae s. labialis 422
§. 84. Operative Eingriffe bei Spaltbildungen an Clitoris und Urctra . . . 423
§. 85. Operation des veralteten Dammrisses 425
Vereinigung unvollkommener Dammrisse 429
Vereinigung complicirter Dammrisse 430
§. 86. Operative Behandlung der Cysten in der Vulva 440
§. 87. Exstirpation von Neoplasmen der Vulva 441
§. 88. Abtragung der Clitoris. Clitoridektomia 447
§. 89. Isolirte Abtragung der Labien oder des Hymen wegen einfacher Hypertrophie 449
§. 90. Operative Behandlung der Coccygodynie 450

Anhang.

§. 91. Zur Eröffnung von Abscessen des Douglas'schen Raumes 451
§. 92. Anlegung einer künstlichen Blasenscheidenfistel 453
§. 93. Unterbindung eines Ureters von der Scheide aus 456

§. 1.

Einleitung. Allgemeine Gesichtspunkte.

Affectionen der Sexualorgane sind im Kindesalter selten oder werden wenigstens selten Objecte der ärztlichen Kunst, da viele vorhandene Anomalien in dieser Zeit keine Beschwerden bedingen. Gewisse Missbildungen, Verletzungen und Katarrhe der Vagina und des Introitus begegnen uns noch am häufigsten. Die Zeit nach dem Klimax stellt hauptsächlich durch Pseudoplasmen und Vorfälle schon ein grösseres Contingent. Bei weitem am häufigsten fallen die uns beschäftigenden Affectionen in das geschlechtsreife Alter und ein guter Theil ist geradezu Folge der wichtigsten geschlechtlichen Functionen, der Schwangerschaft und Geburt. Doch sind auch das kinderlose Weib und die Virgo intacta Sexualerkrankungen oft unterworfen.

Unser Handeln, besonders insoweit es sich um mechanische Eingriffe zum Zweck der Diagnose oder Therapie dreht, erleidet vielfache Modificationen durch das Alter, den jungfräulichen oder nichtjungfräulichen Zustand, vorzugsweise aber durch das jedesmalige Verhältniss der geschlechtlichen Functionen. Bei einer Virgo intacta werden wir uns, wo es irgend angeht, mit einer manuellen Untersuchung per Vaginam oder selbst per Rectum begnügen. Während der Menstruation und selbst etwas vorher wird man nicht gern eine Untersuchung vornehmen; es müssten denn besondere Umstände es wünschenswerth machen, den Zustand der inneren Sexualorgane gerade während jener Zeit kennen zu lernen. Bei Vermuthung einer Neubildung im Uterus untersucht man zuweilen absichtlich während der Menstruation, weil man erwartet, den Cervicalcanal bei dem aufgelockerten Zustand des Gewebes besser passiren zu können. Operative Eingriffe werden am besten bald nach Ablauf der Periode vorgenommen und nicht gern in den letzten 8 Tagen des Intervalls. Simon hat übrigens die übertriebenen Befürchtungen, welche man von solchen Eingriffen nahe der Menstruation hegte, zurückgewiesen

und für plastische Operationen sogar einen gewissen Vortheil in dem grösseren Blutreichthum der Gewebe gesucht.

Noch grössere Beschränkungen legt uns die Schwangerschaft und das Wochenbett auf. Einigermaassen bedeutendere Eingriffe sind hier nur in Ausnahmefällen gestattet, da wo sie nicht oder nur mit grossem Nachtheil verschoben werden können oder wo sie vielleicht im Interesse des Zustands selbst liegen, wie z. B. die Punktion einer Ovarialcyste bei starker Beengung des Bauchraumes während der Schwangerschaft. Auch die Wahl des mechanischen Mittels kann durch jene Zustände bestimmt werden. Sollte z. B. in der Graviditas ein Pessarium durchaus nothwendig sein, so werden wir bei Auswahl desselben darauf Rücksicht nehmen. Aehnliches gilt von dem Wochenbett, obgleich auch hier Simon für plastische Operationen Nutzen erwartet. Im Interesse der Involution der Genitalien, in Rücksicht auf die ausgedehnten Venen, die grössere Neigung zu Thrombose und Infection, sowie auf das oft noch angegriffene Allgemeinbefinden, ist es nicht rathsam, einen stärkeren mechanischen Eingriff oder eine Operation in dieser Zeit zu unternehmen. Ausnahmsfälle giebt es jedoch auch hier, da ein Aufschub grössere Nachtheile mit sich führen kann, als der puerperale Zustand möglicherweise bedingt. Bei sonst normal abgelaufenem Wochenbett ist übrigens eine zu lange Verschiebung nicht nöthig. Nach 7—8 Wochen wird man jede Operation unternehmen können, es müsste denn die Frau stillen; hier kann uns die Rücksicht auf das Kind von Eingriffen abhalten, indem ein Weiterstillen wohl selten möglich oder rathsam ist.

Die anatomische Lage und der Bau der Sexualorgane bedingt gewisse Eigenthümlichkeiten der mechanischen Hülfen, verlangt bestimmte Vorsichtsmaassregeln und führt nicht selten auch bei grosser Sorgfalt zu unangenehmen Folgen. Die versteckte Lage der inneren Sexualorgane erfordert schon zum Zweck der Untersuchung eine ganz besondere Technik, wobei Hände und häufig Instrumente thätig sind. Für Operationen müssen die tiefer gelegenen Partieen oft auf complicirte Weise blossgelegt werden. Zur Exstirpation vieler Tumoren muss man sich den Weg erst durch die Laparotomie bahnen.

Die Nachbarschaft des Bauchfells, sowie des lockern blut- und lymphgefässreichen Beckenbindegewebes ist ein sehr störendes anatomisches Verhältniss. Reine Schnittwunden, wie sie bei Operationen im Scheidengewölbe (bei Dislocationen auch in den tieferen Abschnitten der Scheide) das Bauchfell treffen können, sind im Allgemeinen selten und verlaufen auch oft ohne die grossen Nachtheile, welche man von ihnen fürchtet. Zerrungen, Dehnungen und Quetschungen des Peritoneums und Parametriums, welche zuweilen kaum zu um-

gehen sind, werden dann besonders gefährlich, wenn vorher schon Entzündungs- und Reizzustände vorhanden waren. Sehr häufig bilden sich Peritonitiden und Parametritiden aus durch Fortpflanzung von der Wunde.

Auch die Nachbarschaft der Harnröhre, Blase, Harnleiter und des Mastdarms giebt zu besonderen Folgezuständen Anlass. Häufig greifen Schwellungen, Entzündungszustände von Operationsstellen auf die Blase über, erzeugen Katarrh oder zunächst Ischurie und mit der Nothwendigkeit des Katheterisirens, Katarrh. Diphtherie einer Operationswunde in der Vagina kann per contiguitatem auf die Blase übergreifen oder kann durch den Katheter bei nicht gehörig gereinigtem Introitus in dieselbe eingeschleppt werden. Katarrhalische und diphterithische Affectionen gehen dann von der Blase nicht selten auf das Nierenbecken über.

Der wechselnde Füllungszustand der Blase und des Mastdarms ist bei Beurtheilung der Lage der Sexualorgane sehr zu berücksichtigen. Auf die Heilung von Operationswunden hat derselbe im Allgemeinen weniger Einfluss, als man von vorn herein erwarten sollte. Auch die spontane Entleerung der Blase und die Besudelung mit Urin bringt wenig Nachtheil. Dagegen kann die Defäcation nach der Perineorrhaphie Schaden bringen.

Der grosse Reichthum an Venen und venösen Plexus bedingt eine Neigung zu Thrombosen. Gelegenheit zu Infectionen findet sich hinreichend bei den zahlreichen Gefässen und bei den oft sehr ausgedehnten wundgemachten Flächen. Doch kann man nicht gerade sagen, dass gegenüber anderen Körperstellen in dieser Beziehung besondere Gefahr vorhanden sei. Wenigstens lehrt unsere Erfahrung, dass bei gesunder Localität und pedantischer Einhaltung der üblichen Vorsichtsmaassregeln sehr wenig Erkrankungen vorkommen, welche man von Infection herzuleiten vermag.

Bei einer Operation hat die Beweglichkeit des Operationsfeldes, bedingt durch die Akte der Respiration und der Bauchpresse, für den Anfänger manches Störende. Die grosse Schlaffheit des Gewebes, die Nachgiebigkeit und Faltenbildung der Scheide erschwert theils die Freilegung, theils die zur Schnittführung nothwendige Spannung.

Zu diesen in der Localität unserer mechanischen Eingriffe wurzelnden Umständen kommt noch die Eigenthümlichkeit des ganzen weiblichen Organismus, die an sich und durch Krankheitszustände insbesondere erhöhte Reizbarkeit. Ohne eine gewisse physische und moralische Schonung, welche bei geringen Eingriffen leicht, aber auch bei schwereren immer noch bis zu einem gewissen Grade durchzuführen ist, werden unangenehme Ereignisse nicht fehlen. Wir möch-

ten so die Berücksichtigung des nervösen und psychischen Elements dringend empfehlen. Grosse nervöse Reizbarkeit, nervöse Störungen bis zur Grenze der Geisteskrankheit sind ja ohnedies bei Sexualerkrankungen nicht selten. Kommt hierzu noch der Choc eines mechanischen Eingriffes, so kann die ganze Maschine in Unordnung gerathen. Wir haben recht unangenehme Vorkommnisse dieser Art erlebt und waren froh, wenn wir durch Morphium, Chloral und lauwarme Bäder der Uebersiedlung in das Irrenhaus zuvorkommen konnten. Es können so nervöse Störungen geradezu Contraindication gegen eine nicht absolut nothwendige Operation oder ein sonstiges stärkeres, mechanisches Hülfsmittel abgeben. Nicht immer ist es ein einzelner bedeutender Eingriff, der in dieser Beziehung nachtheilig einwirkt. Auch oft wiederholte kleinere Manipulationen, wie zu häufiges Untersuchen, Aetzen u. s. w. können allmälig ähnliche Effecte hervorbringen. Dehnt sich die nachtheilige Wirkung auch nicht immer auf den ganzen Körper aus, so macht sie sich doch häufig an Ort und Stelle geltend. Freilich begleiten allgemeine nervöse Beschwerden nur zu häufig die locale, künstliche Reizung. Wie bei anderen chronischen Erkrankungen muss man nicht zu viel thun und Nichts forciren wollen.

Die Lehre von der gynäkologischen Untersuchung.

§. 2.

Vermeidung eines allzu specialistischen Standpunktes. Gang der Untersuchung. Anamnese.

Der nächste Zweck jeder Krankenuntersuchung besteht in der Feststellung der Diagnose. Der Gynäkologe beschäftigt sich mit einer beschränkten Zahl von Organen und Körpertheilen. Für ihn handelt es sich daher um die Diagnose einer Sexualerkrankung. Nichts wäre jedoch verkehrter, als sich hierauf zu beschränken und zu vergessen, dass man es nicht blos mit einem erkrankten Körpertheil, sondern mit dem kranken Menschen zu thun hat. Andere Disciplinen mögen vielleicht eher eine Beschränkung auf einseitigen specialistischen Standpunkt vertragen. Hier ist derselbe ganz unpassend. Anomalien in den Geschlechtsorganen sind häufig secundär, Begleiterscheinungen anderweitiger localer oder mehr allgemeiner Erkrankungen. Auch wo sie vielleicht primär aufgetreten sind, haben sie nicht selten schon so bedeutende Störungen anderer Art veranlasst,

dass diese zunächst der Angriffspunkt der ärztlichen Kunst sein müssen. Ein Uebersehen oder eine ungenügende Berücksichtigung jener Störungen würde sich oft bitter strafen, oft schon desshalb, weil man die Kranke über ihre Kräfte hinaus mit mechanischen Manipulationen belästigt. Man erlebt zuweilen nicht die schlechtesten therapeutischen Erfolge, wenn man jede Behandlung oder wenigstens jede locale Behandlung selbst einer bedeutenderen Sexualerkrankung einstellt und sich lediglich die Hebung des allgemeinen Gesundheitszustandes und Beseitigung einzelner quälender Symptome zur Aufgabe stellt. Den beschäftigten Gynäkologen stellen sich viele angeblich mit Uterinleiden behaftete Frauen vor, bei welchen ein solches entweder gar nicht existirt oder wenigstens unbedeutender Art ist. Sind in einem solchen Falle schwerere Erscheinungen, starke Beschwerden vorhanden, mit welchen doch der objective Befund nicht übereinstimmt, so wird man weiter forschen und eine vielleicht hochgradige Krankheit in anderen Körpertheilen nicht übersehen. Dagegen sind grobe Täuschungen leicht möglich, wenn man ein bedeutenderes Leiden der Sexualorgane wirklich vorfindet und wenn zudem der Symptomencomplex im Uebrigen mit dem, welchen man bei solchen Leiden gewöhnlich vorfindet, Aehnlichkeit hat. Man wird leicht versucht, Alles auf das Sexualleiden zurückzuführen und übersieht dann nicht selten irgend eine Affection anderer Organe. Hat man in früherer Zeit den Einfluss der Sexualerkrankungen unterschätzt, so treibt man jetzt vielfach auf das entgegengesetzte Extrem los.

Der Gang der Untersuchung ist derselbe wie bei jedem andern Kranken. Man nimmt zuerst die Anamnese auf, stellt dann die vorhandenen Beschwerden fest und geht alsdann zur objectiven Untersuchung über. Letztere bildet unsere Hauptaufgabe. Doch halten wir es für zweckmässig, auch die ersteren Punkte zu berühren.

Was die Anamnese betrifft, so spielen Erblichkeitsverhältnisse bei der grössten Zahl der Sexualerkrankungen keine grosse Rolle. Doch kann ihre Feststellung in Bezug auf Tumoren, Scrophulose, Haemophilie etc. von Werth sein. Von pathologischen Vorgängen im Kindesalter sind insbesondere Unterleibsentzündungen, Scrophulose, Fluor albus zu berücksichtigen. Nothwendig ist ein Bericht über Eintritt, Gang, Beschaffenheit der ersten Menstruationen und über den weiteren Verlauf der Pubertätsentwickelung. Insbesondere sind Chlorose oder intercurrirende schwere Erkrankungen in dieser Zeit und ihr Einfluss auf die Menses zu berücksichtigen. Es folgt dann bei Verheiratheten der Einfluss der Ehe auf die geschlechtlichen Functionen, besonders auf die Menstruation. Bei Frauen mit Kindern erkundige man sich nach dem Verlauf der Schwangerschaften,

Geburten, Wochenbetten, dabei vorgekommenen Krankheiten, wie Peritonitiden etc., ferner nach dem Einfluss der vorausgegangenen Geburten auf die Menses. — Bei Kranken in höherem Alter ist von dem Verlauf des Klimax Notiz zu nehmen. Die Erhebung einer derartigen Anamnese kann sehr kurz ausfallen und doch die wesentlichsten Punkte berühren.

Die präcise Feststellung der vorhandenen Beschwerden ist von besonderem Werthe. Man ist dadurch gezwungen, bei der folgenden objectiven Untersuchung den Zusammenhang zwischen den Resultaten derselben und jenen Beschwerden genau im Auge zu behalten. Man wird dann nicht so leicht in den Fehler verfallen, den Uterus für etwas zu strafen, an dem er sehr unschuldig ist. Zudem wird die Kranke nicht selten durch irgend ein quälendes Symptom z. B. starken Kreuzschmerz, häufigen Harndrang zum Arzte getrieben. Es kommt ihr wesentlich auf die Beseitigung dieses Symptomes an. Der Arzt wird daher gerade die Entstehungsweise der einzelnen Erscheinung ins Auge fassen müssen, um sie durch eine mehr radicale oder vielleicht durch eine lediglich symptomatische Behandlung zu beseitigen.

Die vorhandenen Beschwerden beziehen sich besonders häufig auf die Menstruation, welche in ihrem Termine, in ihrer Dauer, Beschaffenheit verändert, häufig von Schmerzen begleitet ist und auch durch ihre nachtheilige Rückwirkung auf das Allgemeinbefinden von einem normalen Hergang differirt. Auch über blutige und anderweitige Ausscheidungen im Intervall wird geklagt.

Eine grosse Reihe von Klagen bezieht sich auf schmerzhafte oder unangenehme Empfindungen in den Sexualorganen selbst und in deren Nachbarschaft oder wenigstens von diesen Stellen ausstrahlend. Gefühl von Druck, Schwere im Hypogastrium, Schmerz in der Leistengegend, in der Nabelgegend, Gefühl, als wolle etwas aus den Genitalien herausfallen, Kreuzschmerzen, Schmerzen, welche vom Kreuz nach den Leisten, den Hüften, den Oberschenkeln, den äusseren Genitalien; Schmerzen, welche von der Leiste nach dem Hypochondrium, der Mamma, den Schultern hin ausstrahlen, Coccygodynie, Pruritus vulvae u. s. w.

Eine weitere Reihe von Klagen bezieht sich auf Anomalien in der Secretion und Excretion des Harns und Stuhls, wie häufigen Harndrang, Dysurie, zuweilen sehr profuse, in anderen Zeiten spärliche Secretion, Obstipation, Schmerz beim Stuhl selbst, Stuhldrang ohne Defäcation u. a.

Hierauf folgen Beschwerden, welche durch Anomalien in Organen hervorgerufen sind, die mit dem Genitalapparat in einem näheren consensuellen Connex stehen, wie die Brüste, die Digestionsorgane.

Wichtig ist es endlich für den Arzt, Auskunft über Körperkräfte, etwaige Fieberzustände zu bekommen. Mittheilungen, welche den psychischen Zustand seiner Patientin darlegen, werden ihm oft genügend gemacht. Irgendwie bedeutendere Affectionen des centralen und peripheren Nervensystems, auf welche er häufig durch die Klagen hingeleitet wird, dürfen nicht übersehen werden.

§. 3.

Untersuchungslager.

Die physikalische Untersuchung erfordert gewisse Vorbereitungen, unter welchen die Wahl und Anordnung der Körperposition besonders wichtig ist. Für die Herstellung der für die gynäkologische Diagnostik in Betracht kommenden Körperpositionen genügt nicht selten ein Sopha, eine Chaise longue, das Bett. Für schwierige, insbesondere instrumentelle Untersuchungsmethoden, aber auch für die gewöhnlichen Methoden in schwierigeren, zweifelhafteren Fällen sind die genannten Lagerstätten wenig geeignet oder bedürfen wenigstens solcher Modificationen, dass es weit einfacher erscheint, von vornherein eine passendere Wahl zu treffen. — So lässt sich in einem Bette schon ganz gut touchiren, palpiren, wohl auch für gewöhnlich die combinirte Untersuchung per Vaginam. Rectum und Bauchdecken ausführen. Ist aber der Fall der zu letzterer Untersuchung Anlass giebt, besonders heiklich, handelt es sich hierbei um die Beckenverbindungen eines Abdominaltumors oder will man nur ein Speculum anlegen, so muss man das Bett schon besonders herrichten, erhöhen, dem Licht gegenüber rücken. Kurz die Umstände sind meist so gross, dass man nur im Nothfall, bei besonders scheuen, ängstlichen Kranken oder wo kein passender Tisch vorhanden ist, für feinere Explorationsmethoden davon Gebrauch macht.

Ein jeder feststehender, viereckiger, 70—80 Cm. hoher Tisch ist ein vollständig gutes Untersuchungslager und genügt selbst für alle Operationen. Breitet man eine Decke darüber, versieht man ihn mit einigen Kissen und hat man ein paar feste Stühle zur Verfügung, so lassen sich die verschiedensten Positionen herstellen.

Man hat zahlreiche, theilweise recht complicirte Untersuchungs- und Operationslager angegeben in Gestalt von einem Stuhl, einem Divan u. s. w. Dieselben haben oft gerade dadurch, dass sie wie ein gewöhnliches Möbelstück aussehen sollen, zu ihrer Herrichtung als Untersuchungslager so viel Vorrichtungen nöthig, dass sie für die Kranken äusserst schreckbar aussehen und zudem dem Arzte, welcher sie zusammenklappen und weiter montiren soll, viel Zeitverlust und

Unbequemlichkeit verursachen. Ein viereckiger, nicht zu schmaler Tisch mit einem Planum inclinatum als Rücklehne, welche beliebig steil gestellt werden kann, mit festen Polstern und Fussbrettern versehen, welche letztere höher oder niedriger befestigto der ganz entfernt werden können, ist bequem und für alle Zwecke vollständig ausreichend. Gute Untersuchungstische der Art erhält man unter Andern bei Lipowsky in Heidelberg. (Fig. 1.)

Fig. 1.

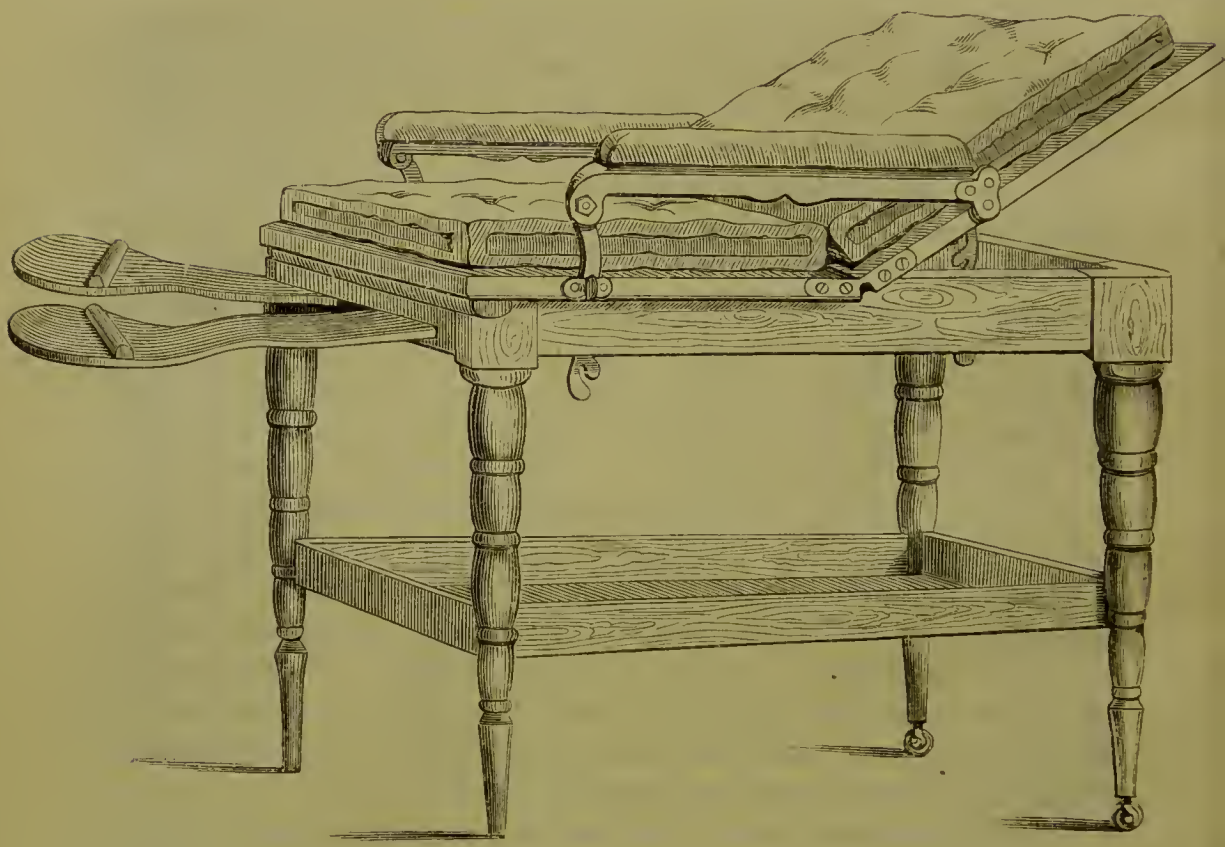

§. 4.

Körperpositionen. Aufrechte Stellung.

Man wählt zur gynäkologischen Untersuchung mit Vorliebe gewisse bestimmte Positionen. Eigenthümlicherweise hat sich bei den einzelnen Nationalitäten in dieser Wahl eine bedeutende Differenz entwickelt. Der Engländer untersucht und operirt mit Vorliebe in der Seitenlage, der Deutsche und Franzose in einer Art Steinschnittlage, bei den Amerikanern hat man der Bauchlage oder einer Art Seitenbauchlage besondere Vorliebe zugewendet. Manche Untersuchungsweisen lassen sich nur in einer bestimmten Position gut

ausführen. Auch lässt sich ein bestimmter Krankheitszustand in einer bestimmten Position oft am besten erkennen. Es kann von grossem Werth sein, die Einflüsse, welche ein Positionswechsel auf Lage von Organen, Neubildungen, auf Schmerzempfindungen etc. ausübt, kennen zu lernen. Die Kenntnisse der verschiedenen Positionen in ihren anatomischen und physiologischen Eigenthümlichkeiten ist daher nothwendig. Man muss sie alle gebrauchen und anwenden können.

Aufrechte Stellung[1]). Bei bequemer, ungezwungener Körperhaltung steht eine wohlgebaute, gesunde Frau so da, dass die Bauchgegend eine mässige Convexität, der Rücken nur eine mässige Lendeneinbiegung und entgegengesetzte Brustcurvatur zeigt. Die hintere Kreuzbeinfläche bildet nur einen kleinen Winkel mit der Verticalen, steht also ziemlich steil zum Horizont. Hält man ein Senkel an die vorspringendsten Dornfortsätze der Brustwirbel, so fällt dies an dem vorspringendsten Theil des Kreuzbeins oder etwas hinter demselben herab. Ein Loth, an den vorderen Trochanterenrand gehalten, schneidet das Manubrium sterni oder läuft hinter demselben nach oben. Ein Loth an der seitlichen Mitte des Thorax geht etwas hinter dem hinteren Trochanterenrand herab. Untersucht man das Becken etwas genauer, so findet man, dass die hintere Schossfugenwand sich etwa in der Mitte zwischen Horizontaler und Verticaler hält, also ungefähr in einem Winkel von 45° zum Horizont steht. Die Spinae ilei ant. sup. liegen annähernd in einer Verticalebene mit den tubercula pubis. Die Steissbeinspitze steht etwas höher als der untere Schossfugenrand. (Fig. 2.)

Die Spannung der Bauchdecken ist gegenüber allen liegenden Positionen erhöht, ebenso der intraabdominelle Druck.

Körper und Hals des Uterus senken sich gegenüber der Rückenlage um etwas, stehen also tiefer und sind dem Scheideneingang etwas näher. Wenigstens ist dies bei Personen, welche geboren haben, konstant. Bei Nulliparen ist dies wohl auch nicht selten der Fall. Dagegen tritt bei diesen zuweilen auch der Körper des Uterus mehr

---

[1]) Der anatomisch-physiologischen Schilderung der einzelnen Körperpositionen liegen zahlreiche, eigene nicht edirte Untersuchungen von Hegar zu Grunde. Ausserdem wurden benutzt die bekannten Arbeiten von Hermann Meyer, Nägele, Duchenne (Etude physiologique sur la courbure lombosacrée et l'inclination du bassin etc. Archiv. général. Nov. 1866), Schultze (Erleichterung der Geburt durch Verminderung der im Becken gegebenen Widerstände. Jenaische Zeitschrift Bd. III Heft 2 und 3), Schatz (der intraabdominelle Druck etc. Archiv für Gynäkologie Bd. IV. pag. 192.)

nach vorn, der Hals etwas nach hinten oder es findet überhaupt keine Veränderung statt[1]).

Individuelle, noch innerhalb der normalen Grenzen liegende Abweichungen von der beschriebenen aufrechten Stellung sind nun ziemlich häufig. Doch sind erheblichere und constante Abweichungen stets beachtenswerth, wie insbesondere starkes Vorspringen des Bauchs,

Fig. 2.



Herabhängen desselben, ausgeprägte Lendenlordose, vornübergebeugte oder nach rückwärts geworfene Haltung des Rumpfs, beträchtlich verminderte oder verstärkte Neigung des Beckens. Letztere documentirt sich durch Flacherlegung der hinteren Kreuzbeinfläche, höheren Stand der Steissbeinspitze gegenüber der untern Schoossfugenrand, Vorragen der

[1]) Vergl. Bernutz et Goupil. Clinique medicale sur les maladies des femmes II. Bd. pag. 468 ff.

Spinae ant. sup. nach vorn über eine durch die tubercula pubis gelegte Verticalebene, Annäherung der Symphyse an die Horizontale, Situs genitalium post. u. a.

Abnorme Verhältnisse im Knochengerüste, den Gelenken, den Muskeln, Entzündungszustände im Bauchfell, Anschwellungen des Unterleibs der verschiedensten Art etc. drücken der aufrechten Stellung einen ganz eigenthümlichen, freilich oft vielfach differenten Stempel auf. Dieser kann so zur Entdeckung wichtiger mit dem Sexualsystem direct oder indirect in Verbindung stehender Anomalien führen. Oder es kann dadurch ein Symptom, welches wir auf Affection jenes Systems zu beziehen gewöhnt sind, eine andere Erklärung finden, wie z. B. der so häufig missdeutete Kreuzschmerz, welcher nicht selten in starker Erschlaffung der Bauchmuskeln seinen Grund findet.

Freilich erlauben die Verhältnisse nicht stets die zu einer solchen Untersuchung wünschenswerthe, möglichst vollständige Entblössung des Körpers. Allein es lässt sich auch schon durch eine theilweise Entfernung der Kleidungsstücke eine gewisse Anschauung über die Stellungsverhältnisse des Beckens, der Wirbelsäule und andere Punkte gewinnen, wobei man mit Vortheil noch den Gang einer Person zu Hülfe nimmt.

Genauere Untersuchung der Generationsorgane in aufrechter Stellung ist besonders nöthig, wo man über das Vorhandensein oder den Grad einer bestehenden Senkung oder Vorfalls der Scheide und des Uterus Aufschluss erhalten will. Auch bei Versionen und Flexionen kann diese Exploration von Bedeutung sein. Es kann kein Einfluss bestehen. Die Version kann vermehrt oder vermindert sein, gleichzeitig Descensus eintreten. Man sah Retroversion im Liegen, Anteversion im Stehen. Auch die Prüfung der Mobilität des Uterus, seines Gewichts, die Art seiner Lageveränderung durch Uebergang aus dem Liegen in die aufrechte Stellung bei Gegenwart von Tumoren liefern oft schätzenswerthe Aufschlüsse.

Will man in aufrechter Stellung palpirend die Bauchdecken so weit erschlaffen, als es in dieser Stellung möglich ist, so lasse man die Kranke sich vornüberbeugen und dabei durch eine dritte Person unterstützen.

§. 5.

Körperpositionen. Die Rückenlagen.

Die vollständige Rückenlage mit ausgestreckten unteren Extremitäten kommt bei gynäkologischen Untersuchungen und Operationen

wenig in Anwendung. Wir betrachten sie daher wesentlich als Ausgangspunkt für die folgenden gebräuchlicheren Positionen.

Liegt eine Person auf einer festen horizontalen Unterlage, so stützt sich der Rumpf wesentlich auf den unteren Theil der hintern Kreuzbeinfläche, die vorragendsten Brustwirbeldornfortsätze mit weiterer Umgebung. Die Lendencurvatur macht sich dadurch geltend, dass man meist zwischen ihr und der Unterlage hindurchsehen kann.

Der Bauch zeigt eine nur mässige Wölbung, kann selbst platt

Fig. 3.



oder nach aussen concav sein; letzteres jedoch nur unter ungewöhnlichen Verhältnissen.

Die Neigung des Beckens (vergl. Fig. 3) ist gegenüber der aufrechten Stellung umgekehrt. Der obere Schoossfugenrand bildet die am höchsten gelegene Stelle der Eingangsebene, das Promontorium die tiefste. Die Ebene fällt also von vorn nach hinten zu ab. Die hintere Schoosfugenwand bildet, wie bei aufrechter Stellung einen Winkel von etwa 45° mit dem Horizont; jedoch ist dieser Winkel nach hinten

zu offen. Die Portio vaginalis steht etwa in einer Linie, welche man durch die Spinae ischii legt. Die Lendenwirbel bilden mit der Conjugata einen Winkel von 135° und die Entfernung des obern Schoossfugenrandes von der Mitte des dritten Lendenwirbels beträgt 20 Cm. Die Spannung der Bauchdecken und der intraabdominelle Druck sind gegenüber der aufrechten Stellung erheblich vermindert.

Um diese einfachste Rückenlage für gynäkologische Zwecke brauchbar zu machen, ändert man sie in zweierlei Richtung hin ab. Man biegt die Oberschenkel und erhebt das Becken mit dem untern

Fig. 4.

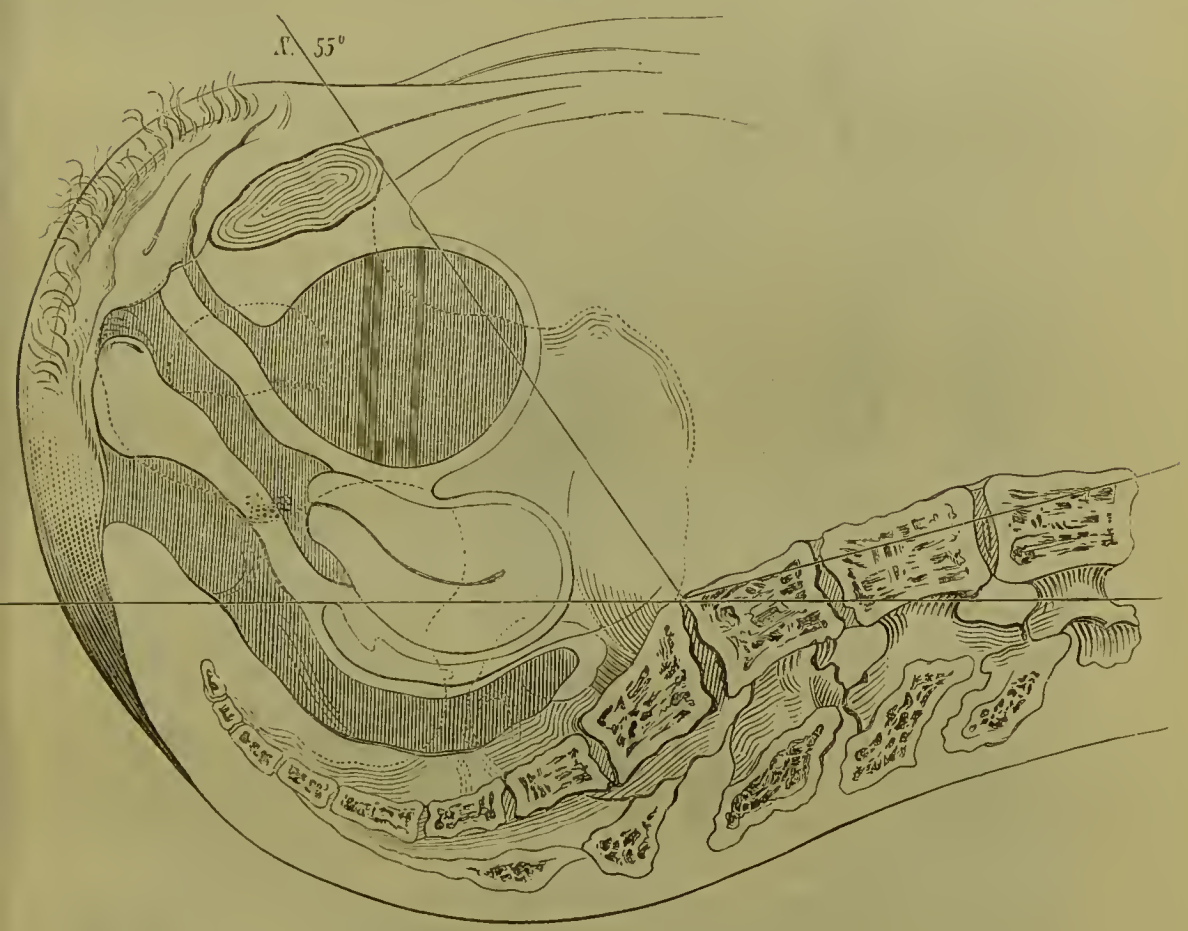

Theil der Wirbelsäule, beugt so diese letzteren Partien gegen den obern Abschnitt der Wirbelsäule. Oder man beugt wohl die Oberschenkel gegen den Bauch wie in dem vorigen Fall, erhebt aber das Becken weiter nicht, sondern richtet vielmehr den obern Theil des Rumpfes in die Höhe, so dass derselbe eine mittlere Haltung zwischen Liegen und Sitzen hat. Mag das Eine oder Andere ge-

schehen, so wird der Winkel zwischen Wirbelsäule und Becken verkleinert, Auch erfolgt die Bewegung in denselben Gebilden, in den Zwischenwirbelscheiben. Der Ausgangspunkt der Bewegung ist jedoch ein verschiedener, einmal das Becken, das anderemal der obere Theil der Wirbelsäule. Auch bedingt die Erhebung bald der einen, bald der andern Partie wesentliche Verschiedenheiten in der Stellung der Becken- und Bauchorgane, in der Spannung der Decken und in dem abdominellen Druck, welche Umstände gerade bei der gynäkologischen Untersuchung von der grössten Wichtigkeit sind.

Fig. 5.

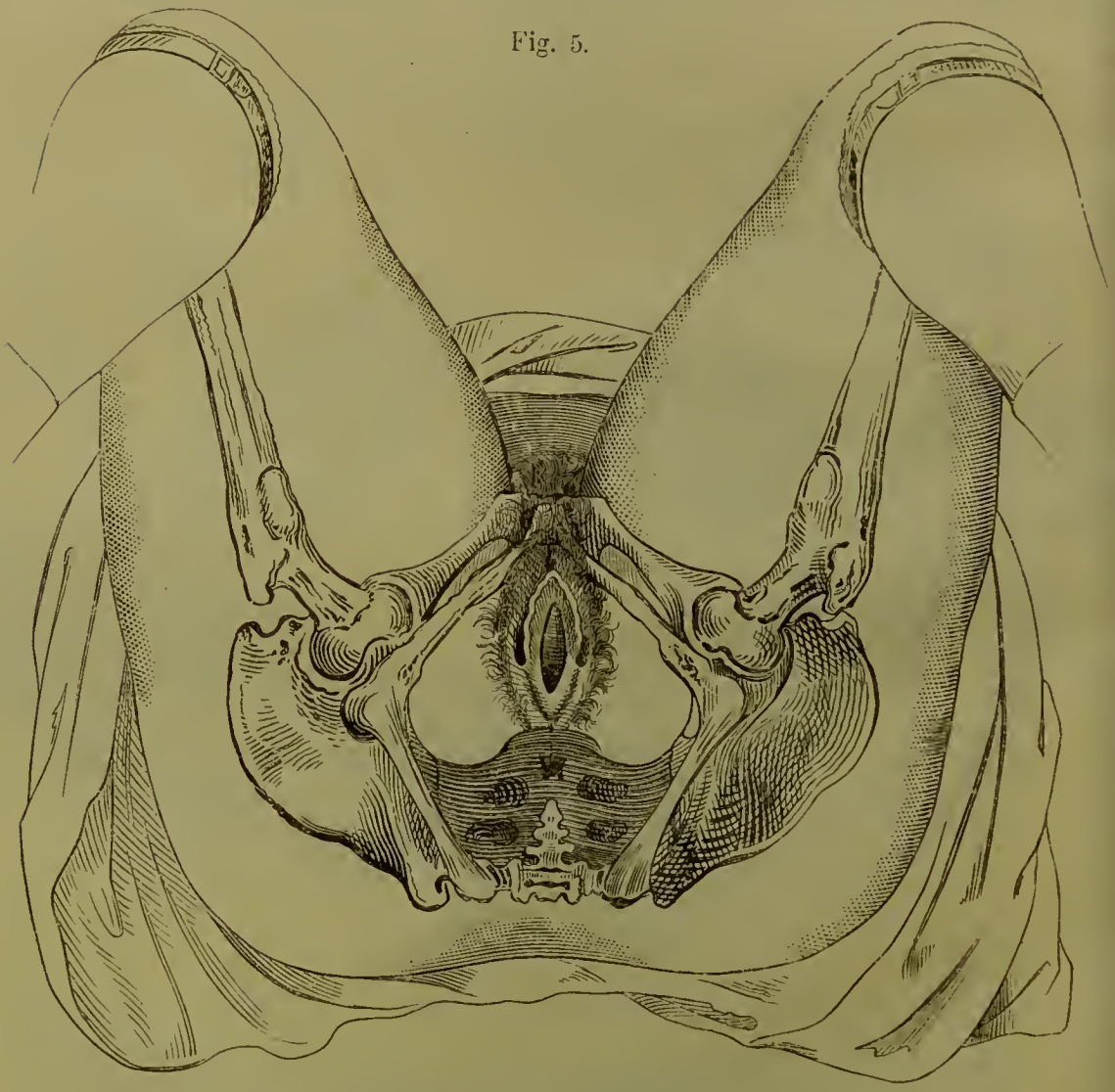

Lässt man die erstere Modification in ausgiebiger Weise anordnen (Fig. 4 und 5 Steissrückenlage[1]), so bleibt der obere Theil des

[1]) Diese Position, von Simon als Steissrückenlage bezeichnet, ist von Dieffenbach (Operative Chirurgie I. Bd. pag. 555) zur Operation der Blasenscheidenfisteln zuerst empfohlen und beschrieben worden.

Rumpfes auf seiner horizontalen Unterlage, wobei man nur den Kopf durch ein kleines Kissen unterstützt. Die Oberschenkel werden bei flectirten Knieen gegen den Bauch angezogen. Dies geschieht durch 2 Gehülfen, welche die eine Hand von aussen und über die Oberschenkel her an der Innenfläche der Unterschenkel anlegen, während die andere Hand diesen in der Gegend der Knöchel festhält. Gleichzeitig werden die Extremitäten nach Bedürfniss abducirt, um die Vulva blosszulegen. Jeder gewöhnliche viereckige Tisch ist dazu geeignet. Von Anfang an legt man die Kranke so, dass der Introitus vaginae etwas über den Tischrand vorragt. Wenigstens ist dies durchaus nöthig, sobald die tieferen Partien der Vagina freigelegt werden sollen.

Man hat besondere Apparate zur Fixirung der Extremitäten erdacht z. B. senkrechte Stützen an dem Tischrand mit gepolsterten Halbringen, in welche die Kniee eingelegt werden. Zwei Gehülfen sind vorzuziehen, da beliebige Modificationen durch dieselben ausgeführt werden können. Sind sie ermüdet oder ist ihre sonstige Assistenz nothwendig, so können sie sich die Unterschenkel auch wohl in den Nacken schlagen. Bei dieser Position, tritt der Scheideneingang stark über die Unterlage empor. Der Körper findet seinen Stützpunkt nicht mehr auf dem unteren Theil des Kreuzbeines, sondern am obern, an den hintern Partien der Hüftbeinkämme oder selbst noch weiter nach oben. Der Neigungswinkel des Beckens ist sehr vergrössert, so dass die Eingangsebene von der Schoossfuge gegen den Vorberg in einem Winkel von 50—60° und mehr abfällt. Die Schoossfuge nähert sich der Horizontalen oder steht selbst horizontal. Der Winkel zwischen Conjugata und Lendenwirbeln kann auf 110° sinken also bis zu einer Differenz von 25° gegenüber der einfachen horizontalen Rückenlage. Dem entsprechend sinkt der Abstand zwischen Schoossfuge und drittem Lendenwirbel um 1—2 Cm. und mehr. Vorn wird durch Compression der Zwischenwirbelscheiben die Höhe der Lendenwirbelsäule etwas vermindert. Der von Knochentheilen umschlossene Abschnitt der Bauchhöhle ist dem Gesagten nach erheblich verkleinert. Die Scheide verläuft von oben nach unten und wenig von vorn nach hinten. Die Spannung der Bauchdecken ist erheblich vermindert, der intraabdominelle Druck herabgesetzt. Durch die starke Beugung des Beckens gegen die Wirbelsäule, die Verkürzung der Distanz zwischen Lendenwirbeln und oberem Schoossfugenrand ist die Palpation des hintern Bauchraums, der Organe und Körpertheile in der Nähe der Wirbelsäule, sehr erleichtert. Jede Forcirung der Lage bringt übrigens gewisse Nachtheile. Im Allgemeinen palpirt man das Abdomen am besten, indem man die Oberschenkel etwa

senkrecht zur Lagerstätte halten lässt. Zu starke Erhebung und Flexion des Beckens gegen die Wirbelsäule bringt durch die zu starke Beschränkung des knöchernen Bauchraumes nicht selten höhern abdominellen Druck hervor. Vortrefflich eignet sich die Lage auch zur directen Messung der Conjugata. Man kann sogar ein Masslineal vom Symphysenrand zum Vorberg bringen, so die Länge der Conjugata und durch einen Senkel, welchen man an das Lineal hält, den Winkel der Conjugata mit der Verticalen bestimmen. Auch für das Touchiren, für die combinirte Untersuchung per Vaginam, Rectum und Bauchdecken, für die Bestimmung der Conj. diagonalis bietet unsere Position grosse Vortheile.

Häufig genügt eine weniger ausgiebige Herstellung dieser Lage. So kann man sich vielfach damit begnügen, die ganz horizontal gelagerte Kranke ihre Oberschenkel stark gegen den Bauch anziehen und die Füsse auf den Tisch aufstützen zu lassen. Jede Erhebung des Oberkörpers dagegen ist, entgegengesetzt der gewöhnlichen Ansicht, für die Palpation des Abdomens entschieden nachtheilig.

Die zweite Modification der Rückenlage, welche wir kurz als Steinschnittlage bezeichnen wollen, differirt in vielen Beziehungen von der eben besprochenen Position. Erhebt man bei einem Menschen, welcher auf einer horizontalen Unterlage aufruht, den Oberkörper, so dreht sich einmal das Becken mit dem Rumpf als ein Ganzes auf den Schenkelköpfen, wodurch die vorhandene Beckenneigung (mit Abfall der Eingangsebene von der Schoossfuge gegen den Vorberg) verringert wird. Allein gleichzeitig ändert sich auch die Stellung der Wirbelsäule zum Becken. Der Winkel zwischen Conjugata vera und Lendenwirbeln wird kleiner und damit auch der Abstand der Schoossfuge von den Lendenwirbeln. Theils durch diese Verkleinerung des knöchernen Bauchraums, besonders aber durch den Einfluss der Schwere des Thorax, welcher mit der stärkern Erhebung des Rumpfes immer mehr zur Geltung kommt, wird der intraabdominelle Druck verstärkt, daher diese Position sich zu Untersuchungen, bei welchen Palpation des Abdomens eine Rolle spielt, weniger eignet, als die vorhergehende Lage.

Die Steinschnittlagen, bei welchen auch noch die Oberschenkel gegen den Rumpf gebeugt, die Kniee flectirt, die Füsse aufgestellt, die Extremitäten abducirt werden, differiren nun ausserordentlich, je nach der Erhebung des Rumpfs und der Beugung der Oberschenkel u. a.

Wir geben hier Beschreibung und Abbildung einer Steinschnittlage (Fig. 6), bei welcher der Oberkörper auf einem Planum inclinatum von etwa 20° ruht, die Oberschenkel nur mässig gegen den

Bauch angezogen, die Unterschenkel nur mässig flectirt, die Füsse auf einer Horizontalebene mit dem Kreuzbein aufgestellt sind. Diese Position ist für den Kranken im Allgemeinen recht bequem und ist daher für geburtshülfliche und gynäkologische Untersuchungen, freilich mit Modificationen, vielfach angewendet.

Fig. 6.

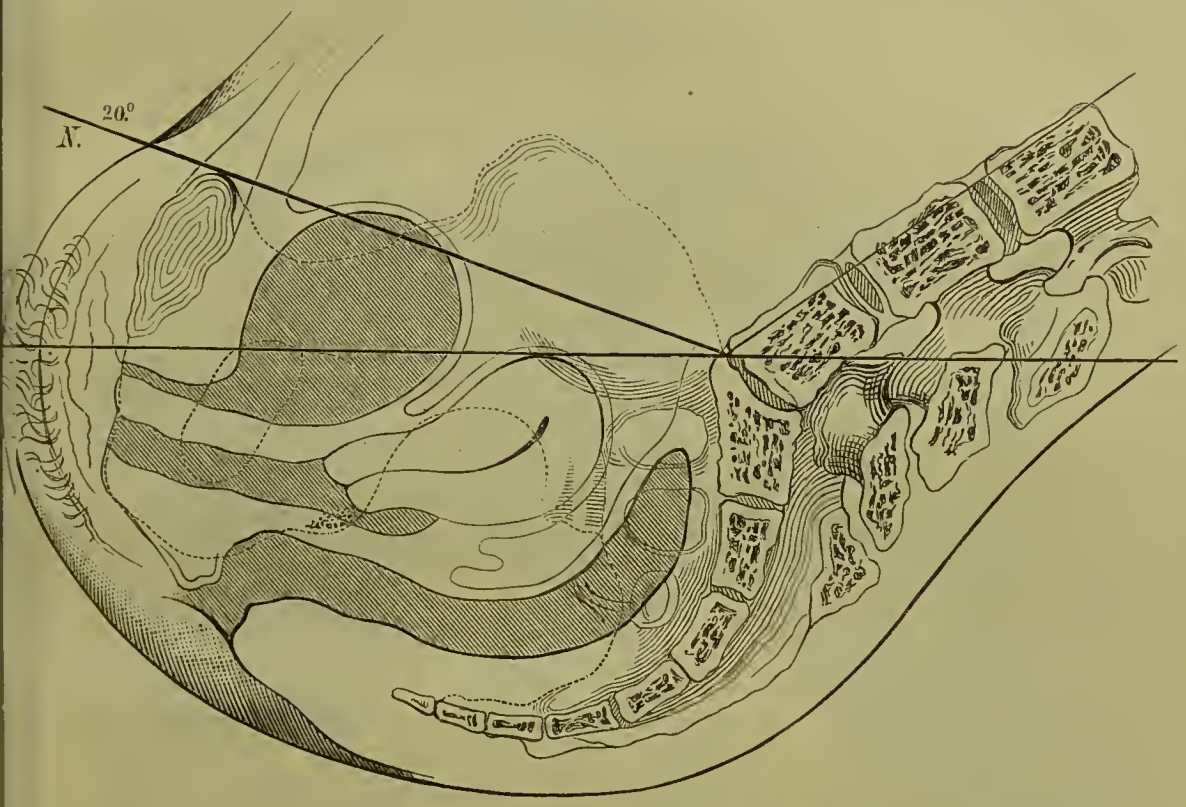

Die Neigung des Beckens beträgt dabei etwa 20°, der Winkel zwischen Conjugata und Lendenwirbeln 125°, die Entfernung zwischen Symphyse und Lendenwirbeln ist gegenüber der horizontalen Lage um etwa 1 Centimeter gesunken. Die Symphyse steht steiler gegen den Horizont. Die Vagina läuft ziemlich gerade von vorn nach hinten und nur wenig von oben nach unten.

§. 6.

Körperpositionen. Die Bauchlage.

Die Bauchlage im eigentlichsten Sinn des Wortes, bei welcher der Bauch selbst auf dem Untersuchungslager aufruht und im Verein mit der vordern Thoraxwand den Stützpunkt für den Rumpf bildet,

ist bloss für beschränkte Zwecke, wie zur Untersuchung der Wirbelsäule, der hintern Beckenwand, des Rückens zuweilen passend. Dagegen benutzt man häufiger Positionen, bei welchen das gebeugte Knie und an dem Oberkörper die Ellenbogen, der Kopf den Stützpunkt abgeben. Diese Positionen differiren, je nach dem Grade der Flexion der Oberschenkel und ebenso nach der Stellung der Arme. Wir betrachten hier nur die Position, bei welcher die Oberschenkel ganz oder nahezu vertical auf einem horizontalen Untersuchungs-

Fig. 7.

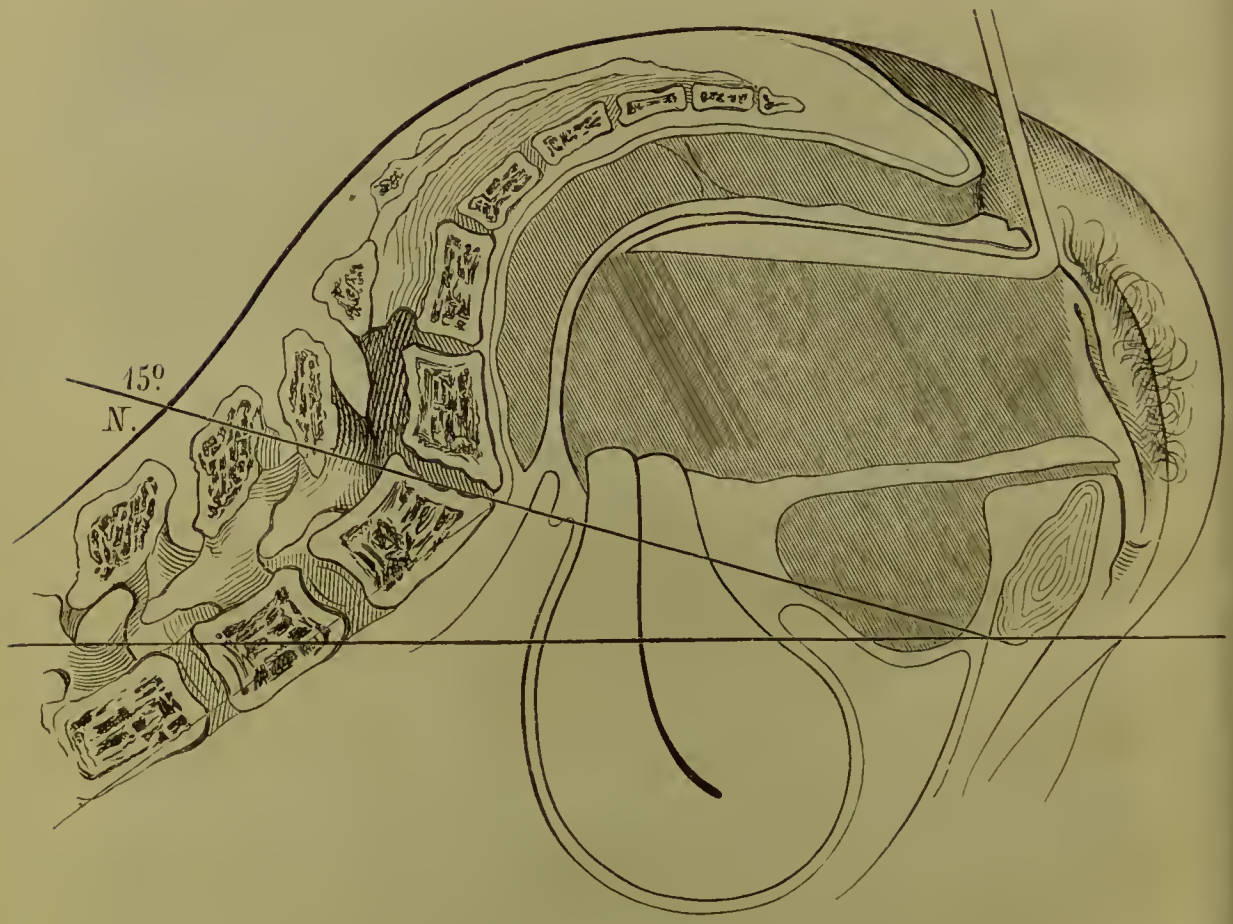

lager aufstehen. Allein auch hier kann die Position noch grössere Unterschiede darbieten. Stützt sich, wie bei der eigentlichen Knieellenbogenlage, der Rumpf auf die Ellenbogen, während die Oberarme senkrecht auf der Unterlage aufstehen, so steht das Becken schon höher als der Thorax. Allein diese Differenz wird noch bedeutender, wenn die Oberarme gestreckt oder abducirt werden, wo dann schliesslich der Kopf den Stützpunkt für den obern Theil des Rumpfes abgeben muss.

Nehmen wir als Prototyp, aus welchem sich Jeder leicht die Modificationen entwickeln kann, eine Position, bei welcher der Thorax dem Becken gegenüber ziemlich, jedoch nicht bis zum Extrem tief gestellt ist. (Fig. 7 und 8.)[1]) Der untere Theil der hintern Kreuzbeinfläche ist gerade nach oben gewandt, ebenso der Hinterdamm, während Anus, Vorderdamm und Introitus vaginae annähernd senkrecht

Fig. 8.

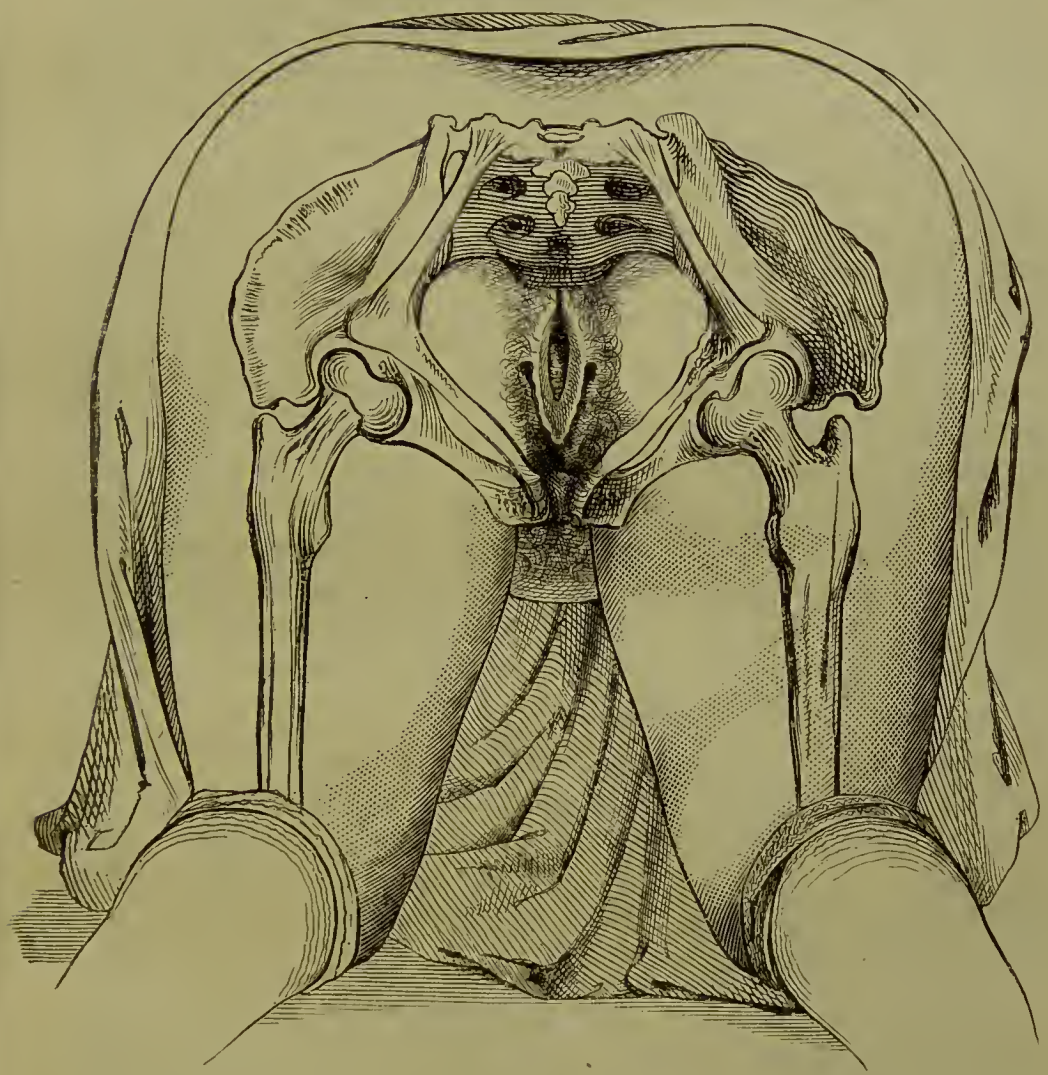

zur Tischplatte stehen. Der Beckeneingang sieht nach der Unterlage, bildet jedoch mit dem Horizont noch einen kleinen Winkel von 10—20°. Die Eingangsebene fällt vom Vorberg gegen die Schooss-

[1]) Fig. 7 ist schematisch. Doch hat die Untersuchung an einer ältern Wöchnerin als Leitfaden für die Lage des Uterus und der Vagina gedient; daher die Grösse des erstern Organs.

fuge hin ab. Diese nähert sich der Verticalen. Der Winkel zwischen Lendenwirbeln und Conjugata hat sich bemerkbar verkleinert, kann selbst auf 110° herabsinken, wenn der Thorax sehr tief liegt. Also auch hier eine Verkleinerung des knöchernen Bauchraums.

Bei einer derartigen Position müssen die tiefer gelegenen Theile, der Thorax, die Bauchdecken, Eingeweide auf die in der Richtung der Schwerlinie höher gelegenen Theile einen Zug ausüben, sobald jene nicht genügend gestützt werden. Hierdurch kommt es, sobald die Bauchdecken nicht ungewöhnlich gespannt sind oder nicht eine ungewöhnliche Füllung der Abdominalhöhle vorhanden ist, zu einem starken Herabsinken des intraabdominellen Drucks. Derselbe wird meist unteratmosphärisch. Die Scheide füllt sich daher von selbst mit Luft, sobald der Introitus nicht sehr eng ist und die Falten der Mucosa nicht sehr fest auf einander liegen. Auch in den Mastdarm dringt die Luft bei sehr schlaffem oder gar zerrissenem Sphinkter. Führt man einen Katheter in die Blase, so strömt die Luft meist mit hörbarem Geräusch in dieselbe ein, während auch bei starker Füllung oft kein Tropfen Urin entleert wird. Der ganze Uterus sinkt nach der Bauchhöhle, so dass wir die Port. vag. in der Nähe des Vorbergs, nicht selten schon ausserhalb des kleinen Beckens vorfinden. Hebt man den Damm mit einem Rinnenspeculum in die Höhe, so sieht man die vordere Scheidewand horizontal oder selbst nach abwärts verlaufen, während die Portio vaginalis dem Beckenboden wieder etwas näher steht. Viel hängt in dieser Beziehung indess von den Respirationsbewegungen, der stärkeren oder schwächeren Spannung der Bauchdecken ab.

Wir fanden im Allgemeinen wenig Vortheile von dieser Situation für Untersuchungen und Operationen. Die Palpation des Abdomens ist trotz der starken Abnahme des intraabdominellen Drucks dadurch erschwert, dass die Hand das Gewicht der Bauchdecken und der Eingeweide zu tragen hat. Doch können entschiedene Vortheile für die Palpation entspringen.

Eine in der Tiefe des Abdomens befindliche Geschwulst sinkt durch ihre Schwere der Hand entgegen, so dass sie der Untersuchung zugänglich wird. Schon die Art und Weise der Dislocation eines Organs (des Uterus) oder eines Tumors beim Uebergang in unsere Position kann von Interesse sein. Der Uterus, welcher durch einen Tumor fest eingeklemmt war, kann durch das Herniedersinken des letzteren frei und mobil gemacht werden u. s. w. Zuweilen ist auch die Inspection des hintern oder wohl auch des vordern Scheidengewölbes in einer solchen Bauchlage erleichtert. Grosse

Vortheile gewährt sie endlich bei Schwierigkeiten in der Füllung der Blase und des Darms mit Flüssigkeiten.

Die Herstellung der Position ist sehr einfach und bedarf keiner besondern Beschreibung. Jeder feste Tisch oder ein mit guter Matratze versehenes Bett kann als Untersuchungslager dienen.

§. 7.

Körperpositionen. Seiten- und Seitenbauchlage.

Jede gehörig erhöhte horizontale Fläche ist zur Herstellung dieser Position geeignet. Als Stützpunkte des Rumpfs dienen vorzugsweise der Kamm des Darmbeins und die Schultergegend. Den Kopf kann man durch ein untergelegtes Kissen etwas erhöhen, dagegen ist eine Erhöhung der Brustgegend unzweckmässig. Damit der Scheideneingang, welcher dem Tischrand entsprechen muss, sichtbar werde, müssen die Oberschenkel gegen den Bauch gebeugt werden. Auch die Unterschenkel flectirt man. Diese Körperhaltung ist den Kranken, wenigstens auf die Dauer meist sehr unbequem und sie versuchen daher den Steiss vom Tischrand wegzuziehen, damit die auch weniger stark flectirten Unterschenkel auf der Unterlage zur Stütze kommen. Man kann daher wohl auch einen Stuhl, ein Tischchen an die dem Unterschenkel entsprechende Tischecke setzen und hier diese auflegen lassen oder man lässt sie durch Gehülfen stützen. Wenigstens ist eine solche Hülfe bei länger dauernden Operationen nöthig. Liegt der Rumpf ganz senkrecht zum Tischrand und steht dieser, wie gewöhnlich, dem Fenster vis-à-vis, so liegt der Introitus nicht gerade dem Fenster gegenüber. Will man daher das Auge brauchen, so muss man entweder den Rumpf schief zum Tischrand legen oder den Tisch schief zum Fenster stellen.

Der Beckeneingang steht bei dieser Position annähernd vertical zum Horizont. Nur ist hier die eine seitliche Begrenzung des Beckens die am höchsten liegende Partie, die andere die niedrigste. Wirbelsäule und Becken befinden sich zu einander in stärkerer Beugestellung. Der intraabdominelle Druck ist vermindert und kann selbst negativ werden.

Diese Position ist für die Anwendung mancher Inspectionsmethoden, wie besonders Anlegung der Rinnenspecula ganz zweckmässig oder wenigstens für viele Fälle genügend. Man kann mit Nutzen bald die rechte, bald die linke Seitenlage gebrauchen. Für andere Untersuchungsmethoden hat sie wenig Vortheile. Nur bei der Percussion und Palpation des Abdomens ist die Lagerung bald

auf die rechte, bald auf die linke Seite häufig nothwendig, um entstehende Veränderungen des Schalls, der Fluctuation, Differenz in der Lage von Tumoren nachzuweisen. Die Lumbar- und Weichengegend wird oft sehr vortheilhaft in dieser Lage palpirt und zwar lagert man die Kranke dabei meistens mit Vortheil auf die zu untersuchende Seite, damit ein vorhandener Tumor oder ein vergrössertes Organ durch seine Schwere der palpirenden Hand nahe rückt.

Fig. 9.

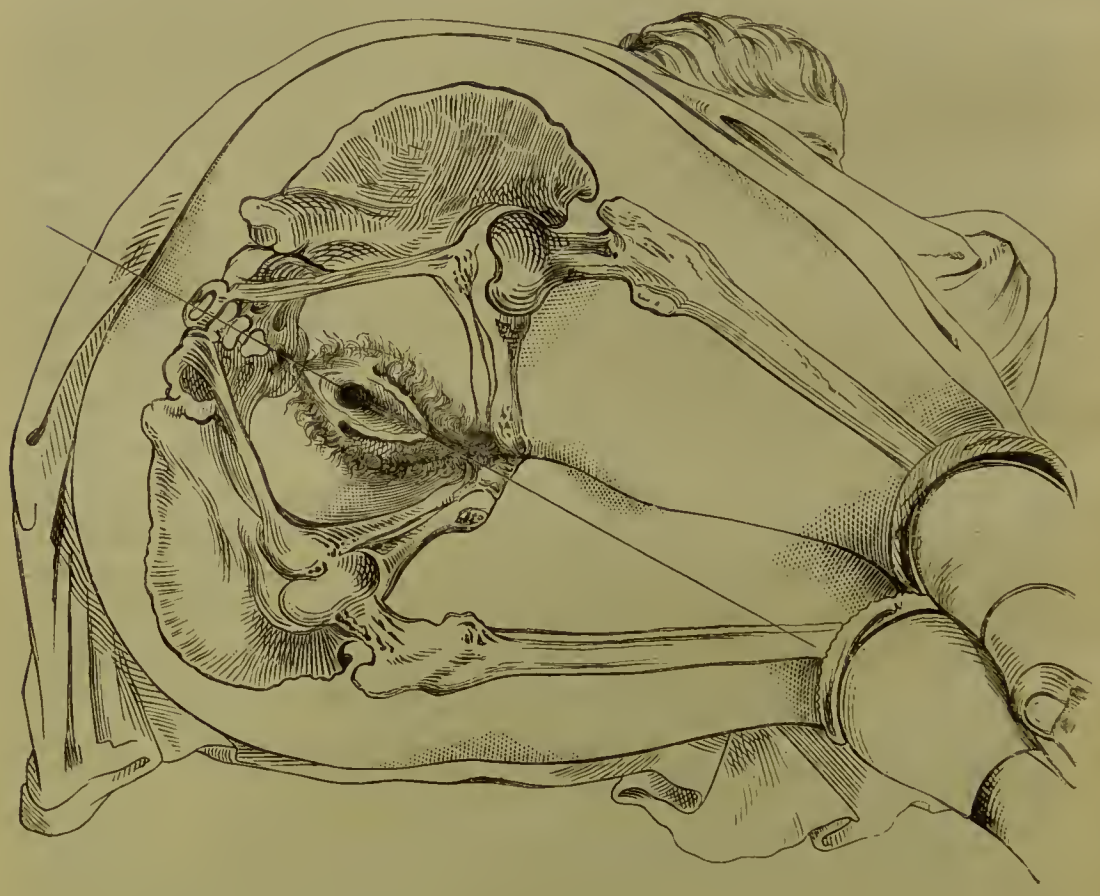

Die Seitenbauchlage oder die Lage von Sims (Fig. 9) bildet ein eigenthümliches Mittelglied zwischen Seiten- und Bauchlage. Untersuchungslager, Stellung desselben, Lage des Rumpfs und der Extremitäten sind wesentlich dieselben, wie bei der Seitenlage. Nur wird die Haltung des Rumpfs dadurch wesentlich geändert, dass die Kranke den nach unten liegenden Arm nach dem Rücken hin schlägt und die nach oben liegende Schulter so tief als möglich senkt, der Rumpf macht so eine Drehung um seine Längsaxe, wodurch die vordere Fläche des Thorax und der Bauch mehr nach unten sieht. Das Becken folgt dieser Bewegung und es steht dann die Eingangsebene

nicht mehr senkrecht auf der horizontalen Unterlage, sondern bildet mit derselben einen allerdings grossen Winkel. Der Beckeneingang fällt in einem solchen von der einen zur andern Seite hin ab. Daher ist der Eingang etwas nach unten gerichtet und die hintere Fläche des Kreuzbeins sieht etwas nach oben. Dem entsprechend tritt auch die hintere Scheidewand mehr nach oben, die vordere mehr nach unten. Letztere wird daher durch das Gewicht der Bauchdecken und der Eingeweide nach abwärts gezogen. Der Effect ist jedoch kein so hochgradiger, wie bei der Knieellenbogenlage und verwandten Positionen, da der Thorax nicht oder nicht erheblich tiefer steht als das Becken, so dass sein Gewicht nicht als Zug in Betracht kommt. Der intraabdominelle Druck sinkt gegenüber der Rückenlage und der einfachen Seitenlage, ist jedoch immer noch grösser als bei den eigentlichen Bauchlagen. Er wird jedoch häufig unteratmosphärisch, so dass sich die Scheide spontan mit Luft füllt oder wenigstens nach künstlicher Erweiterung diese Luftfüllung in höherem Maasse eintritt, als der Dilatation allein entspricht. Der Einfluss der Respirationsbewegungen ist bei dieser Position oft störend. Er tritt desswegen so stark hervor, weil der knöcherne Bauchraum durch die starke Flexionsstellung der Wirbelsäule zum Becken verkleinert wird. Die vordere Vaginalwand wird bei unruhigen, ängstlichen Personen durch jede Inspiration und Exspiration stark gesenkt oder gehoben.

Die Sims'sche Lage ist von dem Urheber wesentlich für die Ocularuntersuchung bestimmt. Für andere Untersuchungsmethoden bietet sie keine Vortheile. Für die Anlegung des Rinnenspeculums ist sie jedoch sehr geeignet.

§. 8.

Narkose durch Chloroform, Chlormethylen.

Bei Operationen, welche mit bedeutenderen Schmerzen verbunden sind, halten wir die Narkose stets für indicirt. Die Schmerzhaftigkeit hängt übrigens nicht allein von der Art und Localität des operativen Eingriffs, sondern auch von individuellen Verhältnissen ab. Die meisten Personen äussern so z. B. kaum eine Schmerzempfindung bei Incisionen oder Cauterisation der Portio vaginalis, während Andere sehr lebhaft dabei reagiren. Als Contraindicationen gegen die Narkose möchten wir hauptsächlich bedeutende Schwäche der Herzaction, wie sie in Folge hochgradiger Blutverluste, Erkrankung des Herzens selbst eintritt, ferner stärkere Respirationsanomalieen und Gehirnaffectionen bezeichnen. Bei der zweiten Contraindication muss man übrigens berücksichtigen, dass die Respirationsanomalie

nicht stets durch die Narkose eine Verschlimmerung erfährt und dass sogar durch dieselbe eine Verbesserung eingeleitet werden kann. Nachdem wir vielfach mit und ohne Narkose operirt haben, sind wir schliesslich zu einer sehr ausgedehnten Anwendung derselben gelangt, indem uns der Nutzen derselben im Allgemeinen denn doch immer grösser erschien, als der beobachtete oder der gefürchtete Nachtheil. Die Katastrophe eines plötzlichen Todes ist freilich ein Factor, den man in seine Rechnung einschliessen muss und es ist zu bedauern, dass trotz aller Vorsichtsmaassregeln ein solches Ereigniss nicht stets zu verhüten sein wird. Allein es ist nicht nur die Wegnahme des Schmerzes in allen Fällen der Anwendung der Narkose, welche dieses glücklicherweise so selten vorkommende Ereigniss compensirt. Die Anästhesie wirkt auch direct den zuweilen verderblichen, jedenfalls schädlichen Effecten hochgradiger Schmerzen entgegen. Wir haben sehr unangenehme nervöse Störungen, bis an geistige Zerrüttung grenzend, beobachtet, wenn wir den Kranken in Bezug auf das Aushalten von Schmerzen bei der Operation zu viel zumutheten. Vielleicht ist es übrigens nicht der Schmerz allein, sondern auch die Spannung und gemüthliche Erregung, welche während des operativen Eingriffs vorhanden ist. Man beschuldigt den nervösen Choc bei Operationen ja selbst als Ursache von Todesfällen.

Fig. 10.

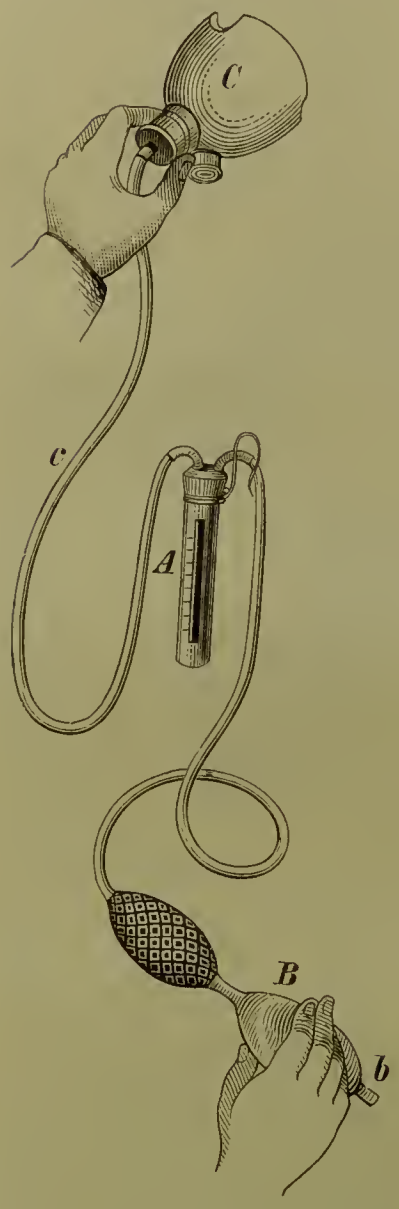

Auch bei Untersuchungen wird die Narkose nicht entbehrt werden können. Die zur Stellung einer richtigen Diagnose nothwendige Entspannung der Bauchdecken kann zuweilen auf keine andere Art erreicht werden. Es giebt so reizbare, empfindliche Personen, dass auch bei gutem Willen derselben die Hand stets einer starken Contraction der Bauchdecken begegnet. Abgesehen von dieser bald mehr allgemeinen oder nur localen Hyperaesthesie

und Reflexerregbarkeit nervöser Natur, können Entzündungszustände, Hyperämieen des Peritoneums solche hochgradige Empfindlichkeit bedingen. In diesem Falle erfordert freilich der schmerzlose Zustand während der Narkose doch grosse Vorsicht und Vermeidung jedes starken Drucks. — Grosse Empfindlichkeit der äusseren Genitalien, der Harnröhrenmündung, des Introitus durch papilläre Excrescenzen, Vaginismus, Schrunden, Erosionen erfordern nicht selten die Narkose. Dasselbe gilt von Fissuren am After, Krampf des Schliessmuskels, welche selbst die Exploration per Rectum mittelst eines Fingers ohne Narkose hindern können. Die Exploration des Mastdarms mittelst der ganzen oder halben Hand ist ohne diese nicht durchzuführen. Die Technik der Narkose durch Chloroform ist hinlänglich bekannt. Wir benutzten in neuerer Zeit häufig das Chlormethylen und gebrauchten dabei den Junker'schen Apparat. Fig. 10. Derselbe besteht aus einem cylindrischen, graduirten Glasgefäss A, in welches die Flüssigkeit eingegossen wird. Der Assistent befestigt dasselbe mittelst eines Hakens an einem Knopfloch seines Rocks. Die Kautschukblase B mit der Oeffnung b drückt er in bestimmten Intervallen, den Inspirationen der Kranken entsprechend, zusammen und lässt wieder los. Hierdurch wird Luft in den mit Chlormethylen gefüllten Cylinder A eingepumpt, welche, mit den Dämpfen des Präparats gemischt, durch den Schlauch c nach der Maske C strömt. Diese Maske oder Kapsel besitzt einen entsprechenden Hohlraum und deckt Nase und Mund der Kranken. Sie besitzt Oeffnungen, durch welche die exspirirte Luft und das Gasgemenge ausströmen können. Die Regulirung wird dadurch bedingt, dass der Gehülfe bald intensiver und bald weniger stark pumpt, zeitweise die Maske auch vollständig entfernt. Es wird verhältnissmässig wenig von der narkotisirenden Flüssigkeit verbraucht. Freilich ist die Narkose keine so sichere wie die durch Chloroform. Die Kranken kommen oft unvermuthet und rasch wieder zur Schmerzperception und Besinnung. Auch beobachteten wir asphyktische Zufälle. Ob das auch von uns beobachtete seltnere Vorkommen von Brechbewegungen, Brechen, der schwächere Katzenjammer dem Apparat, dem Modus der Narkotisirung zugeschrieben werden muss oder der Wahl des Präparats, darüber besitzen wir kein Urtheil. Wir haben bis jetzt blos Chlormethylen mittelst dieses Apparats benutzt. Die Gegenprobe der Anwendung des Chloroforms mittelst desselben fehlt uns. Ohne einen solchen Apparat ist das Chlormethylen nicht gut zu benützen. Wir haben es auch mittelst des Schnupftuches oder des Drahtkorbes applicirt. Es brachte dabei so starke Excoriationen auf den Lippen und Wangen hervor, dass wir bald von dieser Anwendung abstanden.

§. 9.

Eintheilung der Untersuchungsmethoden.

Wir theilen die Untersuchungsmethoden ein in solche, welche ohne oder mit Instrumenten in Anwendung kommen. Zu den ersteren gehören die Inspection, insofern keine Freilegung tieferer Körpertheile nothwendig ist, die Mensuration, die Auscultation und Percussion, die Palpation des Unterleibs, das Touchiren per Vaginam, das Touchiren per Rectum, die combinirten Untersuchungsmethoden.

Bei Besprechung der instrumentellen Untersuchungsmethoden erscheint eine mehr anatomische Unterabtheilung passend. Wir betrachten daher die instrumentelle Untersuchung der Harnröhre und Blase, die der Vagina und der Portio vaginalis, die des Uterus, die des Mastdarms.

Untersuchung ohne Instrumente.

§. 10.

Inspection.

Viele für den Gynäkologen wichtige Verhältnisse lassen sich durch die Inspection in aufrechter Stellung oder in gewöhnlicher Rückenlage bei gehöriger Entblössung herausstellen. Man berücksichtige Deformitäten des Skeletts, insbesondere der Wirbelsäule, des Beckens, der unteren Extremitäten, Abweichungen im Gang und in der Haltung, Pigmentirungen der Haut, Veränderungen in den Brüsten, wie stärkere Anschwellung, Venenentwicklung, Turgescenz der Warze und Acola mit stärkerer Pigmentirung, Vortreten der Talgdrüsen. Am Bauche bemerkt man die Wölbung oder das Eingesunkensein, die gleichmässige oder ungleichmässige Form, circumscripte Vortreibungen, die Beschaffenheit des Nabels, die Pigmentirungen der linea alba, die striae, die Venenentwicklung, den Einfluss der Respiration auf eine vorhandene Vortreibung. Auch der Einfluss veränderter Position auf diese ist zu beachten; zuweilen sieht man eine Anschwellung mit dem Herzschlag synchronisch sich heben und senken. Man sieht Contractionen der Bauchmuskeln, Kindstheile, Kindsbewegungen, Bewegungen der Gedärme. Auch über Schlaffheit oder Spannung der Bauchdecke kann das blosse Auge schon Aufschluss gewinnen.

Zur Inspection der äusseren Genitalien und ihrer Umgebung ist

die Steinschnittlage genügend. Man kann mit dieser Inspection zweckmässig auch die der unteren Extremitäten (Verkrümmungen, Varices, Oedem) verbinden. Dann berücksichtige man Färbung, Wundsein der Schenkelfalten, Beschaffenheit des Afters (Vorfall, Schleimhautfalten, Hämorrhoidalknoten, Fissuren, Condylome), Beschaffenheit des Damms, des Mons veneris, Zusammenliegen oder Klaffen der Schamspalte, Grösse, Schlaffheit oder Turgescenz der Lippen, einseitige Vergrösserungen, Oedem, Varices derselben u. s. w. Mit zwei Fingern beider Hände zieht man alsdann die Schamlippen sanft auseinander, um ein Bild von der Innenfläche (Färbung, Secretion, Fissuren, Geschwüre), von der Clitoris, dem Orif. urethae, der Fossa navicularis, dem Hymen oder dessen Ueberresten zu erhalten. Bei Personen, welche geboren und eine weite Schamspalte haben, übersieht man bei gehörigem Auseinanderhalten auch schon den untersten Theil der Scheide, die vordere Wand mit der Carina vaginae und den sich häufig etwas vordrängenden, dem Damm nächstliegenden Abschnitt der hintern Scheidewand.

Entzündungen der äusseren Genitalien, der Bartholin'schen Drüsen, Geschwüre, Tumoren dieser Theile, Defecte, Dislocationen des Uterus und der Scheide, aus dieser vortretende Geschwülste werden bei dieser Art der Inspection erkannt.

§. 11.

Mensuration.

Sieht man ab von den mehr rein geburtshilflichen Untersuchungen, so wird die Mensuration wesentlich benutzt, um über die Grösse, die Art und das Wachsthum einer Unterleibsanschwellung Aufschluss zu gewinnen. Hierzu genügt ein Bandmaass, mit welchem man jedoch bloss die Grösse der Krümmungsbogen zu bestimmen vermag. Will man die Sehnen, so bedarf man eines Tasterzirkels. Man bedient sich auch des sogenannten Kyrtometers oder einer flexibeln Metallstange. Beide letztere Apparate behalten nach der Wegnahme von der krummen Fläche die Krümmung bei und man kann dann auf dem Papier den Krümmungsbogen abzeichnen und die Sehne messen. Obgleich letztere Messmethode noch wenig gebraucht ist, so möchten wir doch auf dieselbe aufmerksam machen. Die hierbei gefundenen Formen der Unterleibsanschwellungen haben nach unserer allerdings nicht sehr zahlreichen Erfahrung manches Eigenthümliche. So gehören die Krümmungsbogen bei Ascites, Tympanitis einem Kreis, bei Tumoren und auch bei Uterus gravidus mehr den Kegelschnitten an oder sind ganz unregelmässig.

Mit dem Bandmaass bestimmt man gewöhnlich zuerst die Ringumfänge am Nabel, unterhalb des Nabels, wohl auch oberhalb desselben. Man schliesst aus dem grössern Umfang an der einen oder andern dieser Stellen auf den Sitz oder auf die Entstehung der Geschwulst am obern oder untern Abschnitte des Abdomens.

Mehr Werth hat diese Mensuration dadurch, dass sie uns über die absolute Grösse der Geschwulst und ausserdem über das Wachsthum derselben orientirt, sobald wir die Messung nach einiger Zeit wiederholen. Die Differenz zwischen Entfernung des Nabels von der Schoossfuge und des Nabels von dem Processus ensiformis soll Aufschluss über den Sitz und die Entstehung der Anschwellung im obern oder untern Theil des Abdomens geben. So soll insbesondere das Verschwinden der gewöhnlichen Differenz zu Gunsten der Entfernung vom Nabel zum Proc. ensiformis, also die Gleichstellung beider Maasse oder gar das Ueberwiegen der Entfernung von der Symphyse zum Nabel für den Sitz und die Entstehung der Anschwellung im untern Theil des Abdomens sprechen. Ebenso macht man einen Schluss auf die Entstehung in einer seitlichen Region wenn in dieser die Entfernung der Spina ilei anterior oder der Mitte des horizontalen Schambeinastes bis zum Nabel eine grössere ist, als auf der andern Seite. Man kann auch von dem Processus spinosus eines Wirbels bis zu einem bestimmten Punkt der Linea alba auf der einen und andern Seite abmessen.

§. 12.

Auscultation und Percussion.

Die Untersuchung des Abdomens durch das Gehör kann in der gewöhnlichen Rückenlage vorgenommen werden. Für die weitaus grösste Anzahl der Fälle ist das Hörrohr der unmittelbaren Auscultation vorzuziehen. Von der grössten Wichtigkeit ist diese Untersuchungsmethode für die differentielle Diagnose von Schwangerschaft, Tumoren und Ascites.

Durch die Percussion kann man die Grenzen eines Tumors umschreiben, was jedoch wesentlich nur als Unterstützungsmittel der Palpation anzusehen ist. Nicht selten ist die Abgrenzung einer Geschwulst von einem bestimmten Organ durch die Percussion ermöglicht. Auch die Verwechslung eines tympanitisch aufgetriebenen Bauchs oder einer bestimmten Stelle desselben mit einem Tumor wird dadurch verhindert. Werthvoll ist ferner diese Untersuchung, um Vorlagerung von Gedärmen zwischen Bauchwand und Tumor zu entdecken. Veränderungen des Schalls durch Positionswechsel deuten

auf bewegliche Flüssigkeit im Abdomen[1]). So legt man eine Frau, bei welcher der aufgetriebene Leib in beiden Weichen oder Lenden matten Ton gibt, auf die eine oder andere Seite, um sich von der Constanz oder vom Verschwinden jenes Schalls auf der nach oben befindlichen Seite zu überzeugen. Man erhöht die Beckengegend, legt die Brust niedriger, um zu sehen, ob die Grenze einer Dämpfung im untern Abschnitt des Abdomens tiefer herabrückt. Man drückt das Plessimeter oberflächlich oder tief ein und beobachtet die Unterschiede im Schall. Es gelingt zuweilen, die vor einer Anschwellung gelagerten Darmschlingen wegzudrängen. Man erhält dann den matten Ton. Bei sehr starkem Ascites ist es zuweilen umgekehrt. Die durch das zu kurze Mesenterium festgehaltenen Darmschlingen kommen nicht bis zur vordern Bauchwand. Drückt man das Plessimeter tief, so drängt man das Wasser zur Seite und erhält tympanitischen Ton. Selten wird die Percussion unmittelbar an den Sexualorganen benützt, z. B. um die Gegenwart von Darm in einem Prolapsus uteri et vaginae zu constatiren.

Sieht man von den Fötalherztönen ab, so kommen für die Auscultation wesentlich die Gefässgeräusche, wohl auch die Reibegeräusche bei rauhem Peritoneum in Betracht. Bei den Gefässgeräuschen kann es werthvoll sein, den Ursprung zu constatiren. Entsteht dasselbe in einem Tumor selbst oder in einer durch denselben gedrückten grössern Arterie des Bauchs oder Beckens? Als Unterscheidungsmerkmale werden angegeben: das Geräusch, welches von grossen Arterien ausgeht, ist nur an bestimmten Stellen längs des Verlaufs derselben hörbar, in der Medianlinie des Bauchs, in beiden Leisten (Aorta, Iliacae). Es verschwindet durch Aufdrücken des Hörrohrs nicht, wenn man die Geschwulst, welche den Druck ausübt, nicht selbst etwa bei Seite drängt. Das Ohr empfindet zuweilen einen deutlichen Stoss. Der Tumor wird zuweilen selbst für den Gesichtssinn systolisch erhoben. Die Compression wird zuweilen nachweisbar durch schwächere Pulsation in einer Cruralis. Entsteht das Geräusch, wie jedenfalls sehr selten, in der Epigastrica, so ist es längs des Verlaufs derselben hörbar. Man empfindet mit dem Finger ein Schwirren in diesem Gefäss und kann durch starke Compression desselben das Geräusch aufheben.

---

[1]) Ganz sicher ist diese Annahme nicht. Flüssigkeiten oder festere Massen innerhalb der Gedärme selbst folgen auch dem Gesetz der Schwere. Füllt man vom Rectum aus den Darm stark mit Wasser, so nimmt dies auch die tiefsten Partien des Abdomens ein und nur der Halt durch das Mesenterium bedingt bei dem Positionswechsel gewisse Unterschiede gegenüber der ganz freien Flüssigkeit.

Geräusche in einer Geschwulst haben meist grössere Ausbreitung, wechseln ihren Sitz zuweilen im Tumor, oder wechseln ihre Stelle im Bauch durch Dislocation des Tumors bei Positionswechsel, lassen sich durch den Druck des Stethoskops oft aufheben. Pernice vermochte eine schwirrende Arterie als Ursache des Geräusches in einer Geschwulst nachzuweisen. Druck von der Vagina aus auf dieselbe liess dasselbe verschwinden[1]). Bei Schwangerschaft kann man auf dem Uterus durch die Bauchdecken oder zu Seiten des Uterushalses durch den touchirenden Finger die schwirrenden Arterien fühlen, durch Druck wohl auch das Arteriengeräusch zum Schweigen bringen[2]).

§. 13.

Palpation.

Man wählt zur Palpation des Unterleibs solche Positionen, bei welchen die Spannung der Bauchdecken und der intraabdominelle Druck möglichst gering sind. Dabei sind jedoch die Bauchlagen, trotzdem bei ihnen dieser Druck am stärksten herabgesetzt ist, wenig brauchbar, weil die palpirende Hand das Gewicht der Decken und Eingeweide zu tragen hat. Wir haben bereits erwähnt, dass die zur Palpation geeignetste Position eine Steissrückenlage sei, mit etwa vertical gehaltenen Oberschenkeln. Für die gewöhnlichen Zwecke reicht wohl auch eine Steinschnittlage aus, bei welcher man nur den Rücken möglichst tief legen muss. Viel weniger geeignet ist eine Position mit gebeugten Schenkeln und gleichzeitig gegen das Becken gebeugter Wirbelsäule, also aufgerichtetem Oberkörper, wie sie gewöhnlich empfohlen wird. Hiebei wird der Bauchraum zu sehr beengt und die Schwere des Thorax vermehrt den Druck in der Unterleibshöhle. Doch kann es vielfach von Vortheil sein, auch hier die Positionen zu wechseln. Man will den Einfluss kennen, welchen ein Uebergang aus Rückenlage in aufrechte Position auf die Stellung eines angeschwollenen Organs oder eines Tumors hat. Bei aufrechter Position lehnt sich die Frau gegen die Wand oder einen festen Gegenstand, während der Untersucher kniet oder auf einem niedrigen Stuhl sitzt. Lässt man die Kranke sich vorwärts neigen, und den Oberkörper gehörig unterstützen, so ist die Palpation wesentlich erleichtert und man kann wohl selbst unter günstigen

[1]) Monatsschrift f. Geb. 15. Bd. p. 179. Vgl. auch Lange zur geburtsh. Semiotik. Ibid. 29. Bd. p. 176.

[2]) Rotter, Fühlbares Uteringeräusch. Arch. f. Gyn. Bd. 5. p. 539.

Umständen bis zum Promontorium eindringen. Man bringt die Kranke wohl auch in verschiedene Seitenlagen oder in die Knieellenbogenlage, um zu sehen, in welcher Weise die Schwere einer Geschwulst zur Geltung kommt. So kann durch die Art und Weise, in welcher ein Tumor aus der Beckenhöhle in die Bauchhöhle bei Knieellenbogenlage herabsinkt, die Art seines Zusammenhangs mit den Beckenorganen sich deutlicher herausstellen. Verschiedene Schwellungen können dann zuweilen isolirt werden. So sahen wir einen vergrösserten Uterus, der von einem umfänglichen Abdominaltumor fest gegen die Bauchwand über dem linken horizontalen Schambeinast angepresst lag und nicht für sich bewegt werden konnte. Sowie die Kranke in die Knieellenbogenlage gebracht worden war, liess sich der Uterus mit der grössten Leichtigkeit ausgiebig hin und her schieben.

Zweckmässig erscheint eine vollständige Entleerung der Blase und des Mastdarms vor der Untersuchung. Von der Anwendung des Chloroforms war schon die Rede. Es giebt auch noch andere, kleinere Hülfsmittel. Man fordert die Kranke auf, den Mund offen zu halten, sucht sie in ein Gespräch zu verwickeln, lässt eine möglichst tiefe Thoraxinspiration machen und folgt mit der Hand den Bauchdecken, lässt sie stark husten und folgt mit der Hand der dann meist eintretenden Thoraxinspiration. Man kann auch vor der Untersuchung den Urin lange halten lassen, die Secretion durch Wassertrinken vermehren und kurz vor der Palpation den Urin rasch durch den Katheter entleeren; oder man füllt Blase und Darm stark mit Wasser. Nach der Entleerung wird die Bauchdecke meist sehr nachgiebig.

Die Hand muss die gewöhnliche Körperwärme besitzen. Man palpirt gewöhnlich so, dass man beide Handflächen oder einen Theil derselben auf das Abdomen ohne Druck auflegt, zum Fühlen jedoch wesentlich bloss die Fingerspitzen benützt. Man prüft die Dicke, Consistenz, Spannung, Empfindlichkeit der Bauchdecken, indem man in einer gewissen Reihenfolge die einzelnen Regionen betastet und besonders die symmetrisch gelegenen Abschnitte vergleicht. Man vergesse nie die Leistengegenden, auch Hernien, Lymphdrüsenanschwellungen zu erforschen. Diese Punkte kann man feststellen ohne einen irgend stärkern Druck auszuüben. Begegnet man grosser Empfindlichkeit, so muss man zwischen nervöser Reizbarkeit und Entzündungszustand unterscheiden. Ein oberflächliches Betasten wird in ersterem Fall oft sehr unangenehm empfunden, während ein tieferes Eindrücken vertragen wird. Hat man sich von einem Entzündungszustand, besonders in der Bauchhöhle selbst überzeugt, so

ist jedes stärkere Anpressen zu vermeiden. Peritonitis wird durch solches stets verschlimmert. Auch kommt man damit meist nicht zum Ziel, indem bald stärkere Spannung der Bauchdecken entsteht, während man mit schonenderem Verfahren sehr häufig die Grenzen eines circumscripten Bauchfellexsudats gut umschreiben kann.

Bei einer vorhandenen Anschwellung stelle man zunächst ihre Form und Grösse durch die Betastung fest, soweit dies nicht durch den Gesichtssinn bereits geschehen ist. Alsdann prüfe man ihre Consistenz und Empfindlichkeit. Besonders werthvoll erscheint es, ihre Grenzen und ihren Connex oder Isolirung von andern Theilen festzustellen. Dies geschieht dadurch, dass man mit den Fingerspitzen, soweit es geht, zwischen den Tumor und die Nachbartheile einzugehen sucht. Ein zweites Mittel besteht darin, dass man den Tumor mit der Hand oder durch Annahme einer andern Position in Bewegung setzt oder auch einem etwa vorhandenen fühlbaren Organ oder einer andern Schwellung eine Bewegung ertheilt. Man erfährt, ob die eine oder andere Geschwulst für sich selbstständige Bewegungen machen kann. Hierbei lernt man auch die absolute Grösse der Beweglichkeit kennen.

Liegt eine Anschwellung tief, so gelingt es nicht selten, sie durch eine Hand der andern entgegenzudrängen. Will man z. B. die Lumbalgegenden untersuchen, so setzt man die Finger der einen Hand in der Lende auf und drückt nach vorn, während die andere in der Weiche aufliegende Hand die Bauchdecken nach hinten drängt. Grössere Schwellungen der Nieren werden dadurch oft leicht entdeckt.

Bei nachgiebigen Decken, oberflächlich gelegenen Tumoren kann man dieselben auch wie den Kopf des Fötus zwischen zwei Hände bekommen oder selbst grösstentheils in eine Hand fassen und so ihre Eigenschaften genau constatiren.

Um Verwachsungen einer Geschwulst mit der vorderen Bauchwand zu finden, versuche man diese über den Tumor oder die Geschwulst an den Bauchdecken herzuschieben oder man probirt letztere in eine Falte aufzuheben. Man streicht über die Bauchdecken um Crepitation in Folge rauher Stellen des Peritoneums zu erhalten.

Der Nachweis, dass ein fester Körper in einer Flüssigkeit schwimmt, wird durch den Ballotementsversuch geliefert. Man wirft den Körper mit schnellender Bewegung der einen Hand den in gewisser Entfernung aufgesetzten Fingerspitzen der andern Hand entgegen. Man stösst den an einer tief gelegenen Stelle der Bauchhöhle gelegenen Körper in die Höhe. Schwimmt er in Flüssigkeit,

so steigt er in die Höhe und sinkt langsam auf die Fingerspitzen zurück.

Um Fluctuation zu finden, setzt man die eine Hand sanft auf das Abdomen und schlägt mit den Fingerspitzen der andern Hand auf eine Stelle, welche in grösserer oder geringerer Entfernung davon liegt. Oder man lässt beide Hände liegen und drängt nun den Inhalt der Bauchhöhle etwas rasch der einen oder andern Hand entgegen. Oder man drückt mit einigen aufgesetzten Fingern den Inhalt etwas rasch nach unten und beobachtet eine allenfalls zurücklaufende Welle. Bei der Feststellung der Fluctuation muss man sich sehr vor Irrthümern hüten. Auch die Bauchdecken allein lassen sich in schwingende Bewegungen versetzen.

§. 14.

Touchiren per Vaginam.

Man wählt auch hierzu verschiedene Positionen. Die aufrechte Stellung ist nothwendig da, wo es sich um Descensus und Prolapsus uteri et vaginae handelt und die Intensität einer solchen Anomalie bestimmt werden soll. Auch das Verhalten eines in anderer Weise dislocirten Organs in solcher Position kann von Interesse sein, ebenso der Einfluss der aufrechten Stellung auf die Lage der Sexualorgane bei Tumoren. Die Kranke muss dabei in ähnlicher Art situirt werden, wie bei der Palpation. Der Arzt kann seine eine Hand auf die Kreuzgegend auflegen. Die Seiten- und Bauchlagen gewähren oft Vortheile, insbesondere die Bauchlagen bei Tumoren, wo der vorher eingeklemmte Uterus durch das Herabsinken der Geschwulst in die Bauchhöhle aus seiner Klemme zuweilen befreit werden kann.

Am häufigsten untersucht man in gewöhnlicher Rückenlage auf einem Bett oder Ruhebett. Die Erhöhung des Steisses durch ein festes Polster, auf dessen Rand der Introitus vaginae liegt, die Beugung der Oberschenkel und Aufstellen der Füsse, also Herstellung einer Art Steinschnittlage verschafft entschiedene Vortheile. Am besten untersucht man auch hier auf einem Tisch oder besonderem Untersuchungslager.

Der Arzt legt die eine Hand flach auf das Abdomen ohne irgend einen Druck auszuüben. Dies ist durchaus nöthig. Man muss sich zuerst über die Lage der Sexualorgane in möglichst wenig durch die Untersuchungsmethode modificirten Verhältnissen orientiren. Jeder stärkere Druck von den Bauchdecken aus verändert

aber diese Verhältnisse und vermag so zu starken Irrthümern zu führen. Die explorirende Hand wird am besten oberhalb des Schenkels zum Introitus gebracht. Der Zeigefinger geht längs des Damms zur hintern Commissur, drückt diese abwärts und gleitet so in die Scheide ein. Der Daumen wird stark abducirt, die übrigen Finger in die Hand eingeschlagen oder auch wohl gestreckt in der Dammgegend angelegt. Weniger zweckmässig ist das Touchiren mit zwei Fingern, doch kann es wohl auch bei sehr hohem Stand der Explorationsstellen nöthig werden. Wer kurze Finger hat, wird freilich häufig in dieser Weise untersuchen müssen. — Durchaus nöthig ist es, beide Hände im Exploriren zu üben, indem man im Allgemeinen die rechte Seite des Beckens besser mit der rechten, die linke besser mit der linken untersucht.

Während des Eingehens mit dem Finger achtet man auf die Stellung des Introitus, Empfindlichkeit, Enge, Weite, Straffheit oder Nachgiebigkeit der Gewebe, Turgescenz und Secretion. Während der Finger tiefer dringt, wobei er sich mehr an die hintere Vaginalwand hält, beachte man weiterhin dieselben Punkte, ferner die Temperatur, etwaige Pulsation. Erreicht der Finger die Portio vaginalis, so wird zuerst deren Stellung bestimmt, wobei die von Holst vorgeschlagene Linie zwischen beiden Spinae ischii als Anhaltspunkt dient. Die eine oder andere Spina ischii ist gewöhnlich leicht aufzufinden. Bedeutende Abweichungen des Scheidentheils von jener Linie nach oben, unten, vorn oder hinten sind als abnorm zu bezeichnen, wenn nicht stärkere Füllungen der Blase und des Mastdarms eine vorübergehende Dislocation erzeugt haben. Auch auf stärkere Abweichungen in seitlicher Richtung ist zu achten. Alsdann bestimmt man die Länge, Breite, Dicke, Form der Vaginalportion, die Grösse, Form, Richtung des Muttermunds, die Beschaffenheit seiner Ränder.

Dem schliesst sich die Prüfung der Mobilität und der Schwere des Uterus an. Man versuche denselben mit der Fingerspitze zu erheben, den Hals nach der Seite, nach hinten, nach vorn zu drängen und die entgegengesetzte hebelartige Bewegung des Körpers zu percipiren. Hierbei hat man sorgfältig auf die Empfindlichkeit zu achten.

Alsdann geht man über zur Exploration der Scheidengewölbe. Schon bei der vorhergehenden Untersuchung wird mandie Beschaffenheit der unmittelbar am Collum anliegenden Theile (Verdichtung, Härte) bemerkt haben. Indem man die vier Partien des Scheidengewölbes, am besten zuerst die vordere und hintere, und dann die seitlichen untersucht, achtet man auf deren Höhe, Weite, vergleicht in dieser Beziehung besonders die zwei lateralen Gegenden mit

einander, prüft die Beschaffenheit der Mucosa, die Empfindlichkeit. Ausserdem suche man die Wand des Uterus oder dessen Kante so weit als möglich zu verfolgen und die Consistenz, Form, Empfindlichkeit der Gebärmutter an diesen Stellen zu ermitteln. Im hintern Scheidengewölbe fühlt man in der Höhe des Isthmus die Ligg. uteri sacralia in einem Bogen nach vorn zusammenlaufen. Ihre Dicke, Spannung, Empfindlichkeit wird geprüft. Vorn ist besonders der Blasengrund zu untersuchen. Verdickungen der Blasenscheidewand, verdickte Endtheile der Uretheren, Empfindlichkeit dieser Stellen sind nicht zu übersehen. Fühlt man abnorme Anschwellungen in dem Scheidengewölbe, so ist deren Form, Grösse, Consistenz, Zusammenhang mit den Nachbarorganen zu ermitteln. Man schiebe den Finger so weit als möglich zwischen sie und Uterus oder Beckenwand. Bei feineren Untersuchungen der hinteren, seitlichen Scheidengewölbe, aber auch des vorn gelegenen Beckenraums ist die der Beckenseite gleichnamige Hand zu verwenden.

Abnormitäten des Knochengerüstes sollten auch bei der nicht geburtshülflichen Untersuchung nicht übersehen werden.

Entfernt man die Hand aus der Vagina, so betrachte man den anhängenden Schleim, Blut und beachte den Geruch.

§. 15.

Combinirte Untersuchung. Palpation der Bauchdecken mit Exploration per Vaginam.

Die Positionen sind dieselben wie bei der einfachen Palpation.

So nützlich die combinirten Methoden sind, so können sie, sobald es sich um die genaue Bestimmung der Lage der Beckenorgane handelt, doch zu schweren Irrthümern führen. Selbst bei der vorsichtigsten Untersuchung wird eine, wenn auch mässige künstliche Dislocation nur schwer zu vermeiden sein. Insbesondere gilt dies von dem Organ, zu dessen Lagebestimmung wir am häufigsten uns der combinirten Methode bedienen, dem Uterus. Hier muss stets das einfache Touchiren vorangeschickt werden und nur die Berücksichtigung der Resultate dieser Untersuchung in Verbindung mit dem Ergebniss einer sehr vorsichtig ausgeübten combinirten Methode lässt ein richtiges Urtheil zu. Nehmen wir die einfachsten Verhältnisse an, bei welchen es sich um die Lagebestimmung des nicht bedeutend veränderten Uterus bei Abwesenheit sonstiger erheblicher Complicationen handelt. Dringen wir, nachdem die eingeführte Hand ihre isolirte Untersuchung beendet hat, mit der äusseren Hand von der Schoossfuge aus etwa in der Richtung gegen das Promontorium hin

vor, so liegt es ganz in unserem Belieben, den normal stehenden Uterus in eine anomale Stellung, ja selbst in eine anomale Form zu bringen, ferner viele Lageanomalieen zu verstärken, zu beseitigen oder selbst in entgegengesetzter Art zu verändern. Schieben wir die Fingerspitzen in kurzer Erfernung von der Symphyse nach der Beckenhöhle herab und gehen gleichzeitig dann mit den Fingerspitzen mehr nach hinten, so drängen wir den normal oder abnorm nach vorn geneigten Körper zurück. Bringen wir von Anfang an die Hand weiter nach hinten, ehe wir die Fingerspitzen nach der Beckenhöhle zu vordringen lassen, und führen dann erst letzteres Manoeuvre aus, so können wir einen gerade oder mässig nach vorn stehenden Uteruskörper in Vorwärtsneigung oder Beugung bringen. Ist eine entschiedene Form- oder Lageveränderung dieser Art vorhanden, so kann sie einen intensiven Grad erreichen.

Zwei Fehlerquellen sind also vorhanden, deren man sich bewusst sein muss. Am häufigsten wird jedenfalls die Vorwärtslage des Uterus gesteigert oder herbeigeführt. Um die Fehlerquellen möglichst vermeiden (ganz zu vermeiden sind sie nicht), empfehlen wir folgendes Verfahren. Man dringe mit den Fingerspitzen der palpirenden Hand über der Schoossfuge etwa nach dem letzten Lendenwirbel zu vor. Hierbei muss man sich der jedesmaligen Beckenneigung, welche nach den verschiedenen Positionen der Kranken differirt, bewusst sein. Man gehe also oberhalb der Eingangsebene nach hinten. Es kommt Alles darauf an, weder auf die hintere noch auf die vordere Wand des Uterus zuerst einen directen Druck auszuüben. Ist man mit der Hand etwas über die vordere Hälfte des Beckens hinausgekommen, dann senke man die Fingerspitzen sehr langsam und stets zufühlend in der Richtung der verlängerten Eingangsaxe nach hinten. Hat man den Uterus erreicht, so wird man bald zu erkennen vermögen, ob man es mit dem Grunde oder einer der beiden Flächen zu thun hat. Hierbei kann der eingeführte Finger, welcher bisher vollständig ruhig gelegen und insbesondere keinen Druck auf den Cervix von vorn nach hinten ausgeführt hat, helfen. Man setzt den Finger gerade auf den Muttermund auf und hebt das Organ ebenfalls in der Richtung der Eingangsaxe der äussern Hand entgegen. Ist dies geschehen, so gehe man nun mit den palpirenden Fingern nach rückwärts gegen das Promontorium oder die hintere Beckenwand oder zuerst gegen die Schoossfuge und bestimme den Abstand des Fundus von diesen Partien. Auf diese Art wird man, mit Berücksichtigung der Resultate, welche die isolirte Exploration lieferte, ein richtiges Bild von der Lage des Uterus gewinnen. Auch seine Länge, Beweglichkeit, Schmerzhaftigkeit bei Bewegungen werden dabei erkannt. Sehr leicht

ist es dann, einen normal stehenden oder selbst reclinirten Uterus in entschiedene Vorwärtslagerung zu bringen. Die äussere Hand geht auf die Hinterfläche und drängt dieselbe nach vorn und in das Becken, während der explorirende Finger das Collum nach hinten drängt. Letzterer geht dann in das vordere Scheidengewölbe und man hat alsdann den Uteruskörper zwischen den Händen. Seine Grösse, Consistenz, Form etc. lassen sich leicht feststellen. Hierbei achte man darauf, ob das Organ bei sistirtem Druck in seine ursprüngliche Stellung zurückkehrt. Ein normaler Uterus thut dies auch bei entleerter Blase. Besteht schon eine Vorwärtslagerung, so ist die beschriebene Manipulation viel leichter. Man prüfe auch hier die angegebenen Punkte. Besteht ein Knickungswinkel, so betaste man denselben, überzeuge sich von der Beschaffenheit des Gewebes an dieser Stelle, versuche die Ausgleichung.

Die Rückwärtslagerung kann wohl nur unter besonderen Umständen künstlich erzeugt werden. Man wird ein normales Organ nicht leicht in eine solche Anomalie hineinzwängen. Höchstens könnte man eine mässige Reclination hervorbringen oder einen antevertirten Uterus normal stellen, wenn man mit den Fingern hinter der Schoossfuge in's Becken und dann nach rückwärts vordringen würde. Auch kann bei bestehender Retroversion oder Flexion der Grad derselben durch zu vorzeitigen und starken Druck überschätzt werden. Auch hier kann das angegebene Verfahren mit sorgfältiger Rücksicht auf das Resultat der isolirten Exploration den Fehler vermeiden.

Die normal grossen und nicht dislocirten Ovarien lassen sich bei schlaffen Bauchdecken und bei einer gewissen nachgiebigen Beschaffenheit des Scheidengewölbes betasten. Man benutzt zum Touchiren die der zu untersuchenden Beckenseite gleichnamige Hand. Der Finger geht nach hinten und seitlich vom Cervix in die Höhe, während die äussere Hand in der entsprechenden Seite die Bauchdecken nach hinten und unten drängt. Die Eierstöcke liegen gewöhnlich weit lateralwärts in der Nähe des Eingangsrandes. Ein normales Ovarium fühlt sich etwa so an, wie eine Mandel, hat eine mässig feste Consistenz, ist etwas empfindlich gegen Druck und beweglich. Liegt der Uterus entschieden mehr in einer Seite, so ist gewöhnlich das in der entgegengesetzten Seite befindliche Ovarium leichter zu erreichen, da es weniger weit lateralwärts liegt. Bei Versionen und Flexionen des Uterus ist das Ovarium bald leichter, bald schwieriger zu erreichen. Seine Situation scheint dabei verschieden zu sein und man hat wenig Anhaltspunkte, wo man es suchen soll. Auch mag der Umstand, dass die Anhänge des Uterus sich oft in kleinere Räume zusammenlegen, Falten bilden, das Aufsuchen erschweren.

Bei Gegenwart von Anschwellungen im Becken bestimmt man zuerst deren Lage, Grösse, Form, Consistenz, indem man sie gleichzeitig von aussen und innen zu fassen sucht. Besonders wichtig ist die Frage nach dem Ursprungsort. Die Feststellung der angegebenen Verhältnisse genügt hier häufig nicht, hat oft blos den Werth von Anhaltspunkten. Fühlen wir eine Schwellung seitlich und hinten vom Uterus, so können wir an den Eierstock, fühlen wir eine solche gerade nach hinten an das Bauchfell, fühlen wir eine solche genau seitlich vom Isthmus, an das Parametrium denken. Dass jedoch ein voreiliger Schluss zu bedeutenden Irrthümern führen muss, leuchtet ein. Auch die gleichzeitige Berücksichtigung der Form, Grösse, Consistenz, Beweglichkeit, Schmerzhaftigkeit würde davor nicht stets sichern. Man muss daher streben, die Hauptgebilde des Beckens für sich zu fühlen, so gut es geht, für sich zu betasten, um per Exclusionem schliessen zu können, von diesen gehe die Schwellung nicht aus. Auch liefert die Lage- und Structurveränderung jener Gebilde oft wichtige Anhaltspunkte zur Diagnose. Allgemeine Regeln zur Vornahme der Untersuchung sind hier schwer zu geben und der Gang derselben muss in praxi vielfach modificirt werden. Um die Isolirung der knöchernen Partieen festzustellen, geht man mit dem Finger an der Wand des Beckens herum. Man dringt mit dem explorirenden Finger zwischen einen vor, hinten oder seitlich am Uterus gelegenen Tumor ein und schiebt die aussen gelegenen Fingerspitzen ebenfalls so tief als möglich dazwischen. Ein anderes wichtiges hierbei in Anwendung kommendes Hilfsmittel besteht in Bewegungsversuchen. Man ertheilt dem Uterus in verschiedenen Richtungen durch die Hände eine Bewegung und prüft, in wie weit eine solche und in welchem Grade sie ohne gleichzeitige Bewegung des Tumors möglich ist. Oder man bewegt diesen und beachtet die Antheilnahme des Uterus.

Hierbei ist die Veränderung der Position oft von entschiedenem Werth, indem bei diesem Wechsel, Tumor oder Uterus nicht selten aus ihrer Einklemmung befreit, ihre dichte Aneinanderlagerung aufgehoben wird. Insbesondere empfehlen sich hier die halben und vollständigen Bauchlagen.

Bei grossen Abdominaltumoren handelt es sich oft nur um die Bestimmung, ob Bewegungen derselben sich auf den Uterus oder eine anderweitige Schwellung im Becken reflectiren.

Auch das Aufsuchen der Eierstöcke kann bei Tumoren erstrebt werden.

§. 16.

Touchiren und combinirte Untersuchung per Rectum.

Das Touchiren per Rectum wurde früher hauptsächlich blos vorgenommen, wenn irgend ein Hinderniss wie Atresie, Stenose der Vagina oder ein straffes Hymen die Exploration per Vaginam verhinderten. Man überzeugte sich später, dass die Untersuchung per Rectum auch unter anderen Umständen entschiedene Vorzüge vor der Vaginaluntersuchung hat. Man bildete jene daher weiter aus und es steht ausser Zweifel, dass dies auch jetzt noch in höherem Grade geschehen kann.

Die Vortheile der Rectalexploration bestehen darin, dass man durch die dünne und äusserst nachgiebige Rectalwand die betreffenden Gebilde unmittelbarer betastet, als durch die derbere, weit mehr elastische Wand der Scheide. Ausserdem ist die Scheide zuweilen kurz und so wenig nachgiebig, dass man selbst einen retrovertirten Uteruskörper oder einen Tumor im hinteren Beckenraum nicht gut oder gar nicht erreichen kann, während dies vom Mastdarm aus sehr leicht ist. In noch höherem Grade gilt dies von Theilen, welche dem letzteren an sich schon näher liegen, wie die Kreuzbeinfläche, die Gegend der Articulationes sacroiliacae, überhaupt die hinteren seitlichen Abschnitte des Beckens. Simon hat endlich gezeigt, dass selbst die Abdominalhöhle in ihrer unteren Hälfte der Untersuchung vom Mastdarm aus zugänglich ist. Ausserdem ist es stets von Werth, die selbstständigen und von Leiden der Sexualorgane abhängigen Affectionen des Mastdarms zu diagnosticiren.

Die Positionen zur Rectaluntersuchung sind dieselben, wie wir sie bei der Vaginaluntersuchung angaben.

Um das kleine Becken und die in demselben eingeschlossenen Gebilde zu betasten, genügen fast stets zwei Finger. Oft kommt man auch mit einem Finger aus. Man führt dieselben langsam durch den Anus, beachte dabei die Empfindlichkeit, die Resistenz des Schliessmuskels und gelangt dann meist in einen ausgedehnten, leeren oder mit Koth gefüllten Hohlraum. Vorhergehende Clysmata oder Abführmittel können uns, wenn auch nicht immer, dieses unangenehme Begegnen ersparen. Für den weniger Geübten ist folgendes Verhältniss frappirend. Den Uterushals fühlt er als einen festen und sehr voluminösen Körper, so dass er leicht in den Irrthum verfallen kann, denselben für den Uteruskörper zu nehmen. Dieser Irrthum kann dadurch noch bestärkt werden, dass dieser der Untersuchung ganz entgeht, weil man nicht hoch genug hinaufreicht oder weil dieser, welcher sich oft weich und wenig umfangreich anfühlt, für

etwas Anderes gehalten wird. Der Grund der eigenthümlichen Differenz in der Betastung der zwei Abschnitte des Uterus liegt darin, dass man die Portio vaginalis durch die derbe Scheide und die Mastdarmwand, während man den Uteruskörper allein durch die dünne Mastdarmwand hindurch fühlt.

Um uns zu orientiren, wandten wir früher oft folgendes Verfahren an. Wir gingen mit dem Daumen der explorirenden Hand in die Vagina, setzten denselben am Muttermund an, worauf alsdann der in das Rectum eingeführte Finger bald darüber im Reinen sein musste, was Cervix war. Auch kann man statt des Daumens derselben Hand den Zeigefinger der andern benutzen. Man hat bei dieser Methode das Septum rectovaginale zwischen zwei Fingern und damit den Vortheil, dessen Beschaffenheit kennen zu lernen (combinirte Untersuchung per Rectum et Vaginam). Ein weiteres Mittel zur Orientirung liefern die Ligg. sacrouterina, welche beiderseits als etwa bleifederdicke, elastische Stränge in Bogen convergirend nach der Hinterfläche des Uterus laufen, um sich in der Höhe des Isthmus zu vereinigen. Unterhalb derselben ist Cervix, oberhalb derselben Corpus uteri. — Meist muss man endlich, um auf letzteren zu gelangen, über eine Schleimhautfalte hinauskommen oder diese wenigstens in die Höhe drängen. Ist man über diese hinaus, so drückt man sie sich mit dem gekrümmten Finger zweckmässig nach unten, um dann freieren Spielraum zu bekommen.

Die ursprüngliche Stellung des Uteruskörpers wird durch diese Untersuchung allein nicht genau erkannt. Nur bei Rückwärtslagerungen fühlt man den Körper ohne gleichzeitigen Druck von aussen. Da wo der Uterus normal steht oder in Vorwärtslagerung sich befindet, ergiebt die Untersuchung höchstens das Resultat, dass keine Rückwärtslagerung vorhanden sei. Die Position kann dann noch innerhalb bedeutender Grenzen schwanken, ist jedoch nicht genau zu bestimmen, weil man, um den Körper dem explorirenden Finger entgegen zu bringen, stark von vorn her die Bauchdecken rückwärts drängen muss und so eine künstliche Dislocation bewirkt. Dagegen lässt sich die Form, Grösse, Consistenz, Beweglichkeit etc. des Organs sehr gut erkennen, nur muss man sich darüber orientirt haben, wie sich dasselbe in der Norm durch das Rectum anfühlt.

Man kommt meist mittelst zweier Finger über den Fundus hinaus. Früher als wir uns weniger mit dieser Untersuchungsmethode beschäftigten, gelang uns dies seltener und wir bedienten uns häufig eines besondern Hülfsmittels, welches wir jetzt weniger oft brauchen. Eine Muttermundslippe wurde mit der Kugelzange gefasst und der Uterus damit mässig abwärts gezogen, sobald keine Contraindication bestand.

Ein Gehülfe fixirte dann die Zange und der Untersucher brauchte dann seine zwei Hände, wie sonst auch. Auch die Uterusanhänge werden zugänglicher. Für die Untersuchung letzterer Partien bietet überhaupt das Rectum entschiedene Vortheile dar. Insbesondere lassen sich die Ovarien viel leichter auffinden, als durch die Vagina; ebenso die geschwollenen Lymphdrüsen des Beckens, so dass hierdurch für die Diagnostik zweifelhafter Tumoren ein erheblicher Vortheil erwächst. Alle Veränderungen im hinteren und seitlichen Beckenraum, partielle Peritonitiden, Verwachsungen, pseudomembranöse Stränge, Anomalien in den Ligg. sacrouterinis werden durch die Rectaluntersuchung viel sicherer constatirt als durch Exploration per Vaginam. Die Technik dabei ist übrigens vollständig dieselbe.

Die Betastung des Kreuzbeins und der hintern seitlichen Beckenabschnitte bedarf kaum einer besonderen Beschreibung. Mit zwei Fingern kann man meist bis zum Vorberg reichen und dann von da nach der einen oder andern Seite hin den Beckenrand bestreichen, wozu man die gleichnamige Hand anwendet.

Unter normalen Verhältnissen kann man über den Ligg. sacrouterinis die ganze Linea terminalis betasten und sämmtliche Gebilde nach vorn drängend bis zum horizontalen Schambeinast vordringen. Ueber Verbindungen zwischen Beckenwand einerseits, Tumoren oder Uterus u. s. w. andererseits lässt sich dadurch in's Klare kommen.

In neuester Zeit hat Simon[1]) eine Exploration des Mastdarmes mit ganzer oder halber Hand empfohlen, welche in vielen Fällen von grösstem Werth ist. Nach Simon kann man mit zwei Fingern in das Rectum eines Kindes, mit der ganzen Hand (vier Fingern) in das Rectum älterer Kinder und jedes Erwachsenen, mit der ganzen Hand und einem Theil des Vorderarmes in den Anus jedes Erwachsenen eindringen, dessen Beckenausgang dieses erlaubt. Mit einer Hand, deren Umfang 25 Cm. nicht übersteigt, vermag man sehr oft in den Mastdarm einzudringen, ohne dass der After verletzt wird. In anderen Fällen ist eine mehrfache Einkerbung und nur ausnahmsweise ein Schnitt durch den Sphincter, welchen Simon in der Raphe nach hinten ausführt, nothwendig. Im günstigsten Fall kann die Hand bis zu 12—14 Cm. über den Anus gelangen. Hier beengen theils die Ligg. sacrouterina, theils fast stets die abnehmende Lichtung des Mastdarmes das Vordringen, und Forcirung kann zur Zerreissung des Darmes, Ablösung des Bauchfells, Gefässrupturen führen. Von hier

[1]) Ueber die künstliche Erweiterung des Anus und Rectums. Langenbeck, Archiv für Chirurgie. XV. Ueber die manuale Rectalpalpation der Becken- und Unterleibsorgane. Göschen's deutsche Klinik 1872 Nr. 41.

aus dürfen daher blos vier Finger weiter vorgeschoben werden, mit welchen man in den obersten Theil des Rectums und das S romanum eindringt und bei der grösseren Beweglichkeit dieses wohl bis zur Nabelhöhe und selbst etwas darüber gelangen kann. Bei gleichzeitiger Palpation vom Bauche aus ist man so im Stande sämmtliche Partieen des Beckens und der untern Abdominalhöhle zwischen die Finger zu bekommen.

Unter ungünstigeren Verhältnissen ist ein so weites Vordringen der Hand nicht möglich, weil der nach vorn an die Douglas'sche Excavation (unter den Bändern) grenzende, an seiner vordern Wand vom Bauchfell bekleidete Mastdarmabschnitt zu eng ist. Hier wird dieser Darmtheil zugleich mit dem umgestülpten Douglas'schen Divertikel durch die Hand emporgehoben und durch den, von dem Lig. Douglasii umschlossenen Raum hindurchgedrängt, bis das Band eine Grenze setzt. Eine geringe Verschieblichkeit des Darms kann die vollständige Umstülpung verhindern. Aber auch wenn diese gelingt, verhindert doch die Spannung des Darms die Exploration. Die Hand kann nur bis Mitte zwischen Nabel und Schoossfuge vordringen oder wo diese Grenze überschritten wird, ist doch die Palpation auf der rechten Seite des Unterleibs unmöglich.

Als Position empfiehlt Simon die Steinschnitt- oder die Steissrückenlage. Bei hohem Eindringen in die Unterleibshöhle soll bei gleichzeitig gegen den Bauch angezogenen Schenkeln der Oberkörper auch gegen das Abdomen gebeugt werden, um dessen Höhle möglichst zu verkürzen.

Die Kranke muss tief chloroformirt sein. Man dringt zuerst mit zwei, dann mit vier Fingern in das Rectum, fügt alsdann den Daumen bei und schiebt sehr allmälig unter sanften rotirenden Bewegungen die ganze Hand ein. Starkes Einölen derselben erleichtert die Procedur. Nachtheile sind bis jetzt nicht beobachtet und etwaige Einrisse oder Einschnitte am Anus heilen meist bald.

Wir haben diese Methode geprüft und gefunden, dass für gynäkologische Zwecke oder, um uns richtiger auszudrücken, für die Untersuchung des kleinen Beckens fast stets zwei Finger ausreichen und nur selten die halbe Hand erforderlich ist. Es schien uns sogar, als ob diese Beschränkung, abgesehen von der Schonung, Vortheile habe, da bei Einführen der ganzen Hand, die Organe des Beckens, insbesondere der Uterus, gewaltsam dislocirt, selbst in die Bauchhöhle gehoben werden und man dann genöthigt ist, sein Ziel auf einem grösseren Umweg zu erreichen. Bei pathologischen Vorgängen oberhalb des kleinen Beckens, bei Geschwülsten, welche sich aus diesem in die Bauchhöhle erheben und in diesem letzteren Abschnitt

betastet werden sollen, ist natürlich die Einführung der ganzen Hand nothwendig. Die Verbindungsweise des Uterus mit Ovarial-Tumoren oder anderen Geschwülsten ist, da der Connex sich häufig oberhalb des kleinen Beckens findet, oft nur durch die Einführung der ganzen Hand festzustellen.

Wir müssen diese Untersuchungsart daher als eine werthvolle Errungenschaft bezeichnen. Sie kann unter Anderem dazu dienen, die Indicationen und Contraindicationen zur Ovariotomie sofort zu präcisiren, worauf gerade bei dieser Operation offenbar mehr Gewicht zu legen ist, als auf die Technik. Diese ist verhältnissmässig nicht schwer und lässt sich auch von einem wenig geübten Operateur bald einlernen.

Untersuchung mit Instrumenten.

§. 17.

Untersuchung der Blase und Harnröhre.

Meist genügt ein metallener oder elastischer weiblicher Katheter. Selten ist bei Dislocationen der Blase ein männlicher Katheter nothwendig. Man kann sich auch einen elastischen, weiblichen Katheter mit Mandrin beliebig krümmen. Die Einführung der Instrumente geschieht nach Blosslegung und Reinigung des Orif. urethrae ext., um nicht Secret und Schmutz in die Blase zu übertragen. Man geht zuerst ziemlich gerade nach hinten und senkt alsdann den Griff. Bei Dislocationen der Blase modificire man die Art der Einführung, sobald jene vorher festzustellen ist. Bei Schwierigkeiten verfolge man mittelst des touchirenden Fingers den Katheter, wobei man gleichzeitig Aufschluss über Verhärtungen, über die Dicke der Harnröhren- und Blasenscheidewand, über Defecte etc. erhält. Auch die Zusammenkrümmung eines elastischen Katheters wird erkannt werden. Bei dem Durchführen des Instruments durch die Harnröhre beachtet man die Empfindlichkeit, die Beschaffenheit der Schleimhaut (Blut), Verengerungen, härtliche Stränge. Bei Fisteln kann man die Katheterspitze meist durch die Oeffnung der Harnröhren- oder Blasenscheidewand durchdrängen, die Ränder der Oeffnung freier legen. Die Beschaffenheit der Schleimhaut der Blase, die Capacität derselben, abnormer Inhalt lässt sich durch Bewegungen des Katheters in verschiedener Richtung erforschen.

Zur Feststellung der Capacität der Blase und gewisser Defecte in den Harnorganen (Harnleiterscheidenfisteln, kleiner schwer zugänglicher Blasenscheidefisteln) kann die Füllung der Blase mit Wasser,

gefärbten Flüssigkeiten nothwendig werden[1]). Hierzu, sowie zur Ausspülung der Blase und zur Anwendung medicamentöser Flüssigkeiten bedienen wir uns folgenden, sehr einfachen Verfahrens. Ein Katheter wird mit einem etwa 50 Cm. langen Kautschukschlauch verbunden, auf welchem ein Glastrichter aufsitzt. Ist die Blase gefüllt, so führt man den Katheter ein, während Schlauch und Trichter tief, etwas unter das Niveau der Harnröhrenmündung gehalten werden. Es fliesst der Inhalt der Blase in den Schlauch und Trichter und kann in diesem recognoscirt werden. Nach Belieben lässt man ihn überlaufen und abfliessen durch starkes Senken des Trichters. Ist die Blase leer, so muss man zuerst vor Einführung des Katheters den Trichter mit der erwählten Flüssigkeit füllen, hält alsdann, sobald diese durch die Augen des Katheters abzufliessen beginnt, den Schlauch oberhalb seiner Befestigung an den Katheter mit den Fingerspitzen zusammen. Zur vollständigen Entfernung der Luft aus dem Schlauch drückt man den Schlauch an verschiedenen Stellen mit den Fingerspitzen zusammen. Luftblasen, welche sich an der Innenwand des Schlauchs angehängt haben, steigen in dem mit Flüssigkeit gefüllten Trichter auf. Der Katheter wird alsdann bei fortwährender Compression des Schlauchs an der Befestigungsstelle in die Blase eingeführt. Die Flüssigkeit wird nun in die Blase einlaufen. Durch allmäliges Heben des Trichters und successives Eingiessen in denselben hat man es nun in der Hand die Blase mit beliebigem Druck und mit beliebigem Flüssigkeitsquantum zu füllen. Meist ist es rathsam nur einen minimalen Druck anzuwenden, einen solchen, der gerade genügt, um die Flüssigkeit in die Harnblase einlaufen zu lassen. Man hat dies vollkommen in der Hand, da man an dem Glastrichter stets sieht, ob noch etwas abläuft. Ein geringes Senken oder Heben desselben genügt, um dieses Druckminimum herzustellen. Auch lässt sich bei stärkerem Senken die Flüssigkeit und der Blaseninhalt wieder in den Trichter zurückführen. Man kann dieselbe auch auslaufen lassen, wieder frisch eingiessen und so die Blase ausschwenken, mit medicamentösen Flüssigkeiten füllen und Alles dies auf die schonendste Weise unter Vermeidung eines jeden mechanischen Reizes.

Complicirte Verfahrungsweisen zur Untersuchung der Blase und Harnröhre führen nicht leicht zum Ziel. Die Anwendung des Endoscops hat uns wenig befriedigt, obgleich wir dicke Canülen durch die nöthigenfalls vorher mittelst Laminaria erweiterte Harnröhre ein-

[1]) Hegar. Ueber Einführung von Flüssigkeiten in Harnblase und Darm. Deutsche Klinik 1873 Nr. 8.

führten. Dagegen hat uns die Untersuchung mit dem Finger nach vorher dilatirter Urethra einigemal Nutzen verschafft. Mit dem kleinen Finger kann man auch oft ohne vorhergehende Dilatation in die Harnblase eindringen.

Bei Vermuthung von Polypen, Excrescenzen in der Harnröhre kann man wohl auch mit langen Pincetten, insbesondere Hakenpincetten eingehen, und die kleinen Geschwülstchen zu fassen suchen. So haben wir einen haselnussgrossen Polypen, welcher in der Gegend des Orif urethrae int. sass und heftige Blutungen verursachte, zu ergreifen und vorzuziehen vermocht.

§. 18.

Untersuchung der Vagina, der Vaginalgewölbe und der Port. vaginalis. Specularuntersuchung.

Man bedient sich gewisser Instrumente und Apparate zur Untersuchung der genannten Theile fast nur, um sie dem Gesichtssinn zugänglich zu machen. Selten, wie bei Stenosen, Atresieen, Defecten, Fisteln ist die Anwendung von Sonden, Kathetern, der Uterussonde mit oder ohne vorhergehende Freilegung nöthig.

Der untere Theil der Vagina ist bei Multiparen, bei Personen mit weiter Schamspalte, bei Dammrissen meist schon nach Auseinanderziehen des Introitus, Rückwärtsdrängung der hinteren Commissur mittelst der Finger dem Auge zugänglich. Rechtwinklig gebogene Scheidenhalter (Fig. 19), spatelförmige Instrumente, mit welchen man die der zu untersuchenden Wand entgegengesetzte oder benachbarte Wandung auswärtsdrängt, erleichtern die Sache. Bei Tiefstand des Uterus, Vorfall der Scheidewände genügen diese Mittel häufig, um sich einen vollen Einblick in die tiefer gelegenen Partieen zu verschaffen oder es gelingt dies, indem man den Uterus mittelst einer in die eine Lippe eingesetzten Muzeux'schen Zange etwas herabzieht. Die oft faltigen Vaginalwände lassen sich mittelst Kugelzangen oder langgestielten, einfachen oder mit doppelter Kralle versehenen Häkchen leicht herabziehen, ausbreiten und durchmustern. Die vordere Scheidewand stülpt man auch wohl durch einen in die Blase eingeführten Katheter, die hintere durch den in das Rectum eingeführten Finger vor.

Die Lagerung für derartige Untersuchung ist die Steinschnittlage oder die Steissrückenlage, in welcher letzteren die vordere Vaginalwand zugänglicher wird.

Zur Freilegung der tieferen Abschnitte und bei engem Scheideneingang auch zur Besichtigung der demselben benachbarten Theile bedarf man der Specula.

Das Eingehen auf die Geschichte des Mutterspiegels und die

Berücksichtigung aller der verschiedenen, oft nur hier und da noch gebräuchlichen Formen des Apparats liegt uns fern. Zu unseren Untersuchungen und Operationen benutzen wir nur die rinnenförmigen Specula nebst Hülfsapparaten und ferner einfache, röhrenförmige Specula. Letztere sind deshalb sehr bequem, weil sie keine Assistenz voraussetzen. Man erhält eine für viele Fälle genügende Ansicht des Scheidentheils. Auch lassen sich die Röhren zu gewissen Vorrichtungen, Ausspülung der Scheide mit flüssigen Medicamenten, Aetzungen des Scheidentheils, der untern Partie des Cervicalkanals u. a. vortrefflich gebrauchen.

Die röhrenförmigen Specula (Fig. 11) werden aus Milchglas (Mayer), Elfenbein, Holz, Hartgummi, Horn, Glas mit Silberbeleg (Fergusson) gefertigt. Einige sind etwas konisch, nach der Spitze zu verjüngt. Die meisten besitzen an ihrem Griffende eine Art trompetenförmiger Erweiterung. Die Spitze ist entweder gerade oder schief abgeschnitten. Die meisten derartigen Spiegel, wie sie sich bei den Instrumentenmachern vorfinden, sind brauchbar. Man muss mehrere verschiedenen Calibers besitzen. Die Milchglasspecula gewähren ein sehr reines Licht und werden durch die gewöhnlichen Medicamente nicht angegriffen. Die Fergusson'schen Specula sind zerbrechlicher und das stark reflectirte Licht derselben ist wenig zweckmässig. Die Hartgummispecula sind leicht, nicht zerbrechlich, lassen sich, selbst mehrere in einander gesteckt, leicht herumführen und ersetzen auch die Holzspecula, sobald es sich um Anwendung der Glühhitze handelt. Allein das Licht ist oft ungenügend. Man sehe besonders darauf, dass das Speculum nicht zu lang (11 Cm. sind hinreichend), der Trichter nicht zu weit, der Rand gut abgerundet und nicht zu schief abgeschnitten sei. Kolben, welche die Kante der Oeffnung bei der Einführung decken sollen, sind nicht nöthig.

Fig. 11.



Das Instrument muss der Weite der Vagina angepasst sein. Man bildet sich sein Urtheil darüber beim Touchiren und beim Einpassen des Spiegels in den Introitus. Man benutzt die Steinschnittlage, wohl auch die Steissrückenlage. Auch in der Seitenlage lässt sich das Röhrenspeculum anwenden. Die Schamlippen werden mit Daumen und Zeigefinger auseinander gezogen und die Haare beiseite gestrichen. Die andere Hand hält das Griffende so, dass der Daumen von unten her auf den Rand des Trichters zu liegen kommt, während ein etwas entfernterer Theil der Röhre zwischen Zeigefinger und Mittelfinger liegt. Die Spitze des beölten Instruments wird nun

so in den Introitus eingesetzt, dass die hintere Commissur stark nach unten gedrückt wird. Entsteht Schmerz oder ein Krampf der Schliessmuskeln, so halte man die Spitze eine Zeitlang ruhig, aber doch angedrückt. Hat man das Speculum zu gross genommen, so vertausche man es mit einem kleineren. Bei dem weiteren Einschieben, für welches rotirende Bewegungen keinen Vortheil darbieten, lasse man den Druck auf der hintern Vaginalwand eine Zeitlang fortdauern und erhebe erst dann die Spitze durch allmälige Senkung des Griffs. Meist wird sich die Portio vaginalis von selbst in das Lumen des Spiegels einstellen. Bei entschieden seitlichem Stande, welcher durch das vorausgehende Touchiren erkannt ist, lenke man die Spitze nach der entsprechenden Seite. Steht die Vaginalportion weit nach hinten und oben, so ist die Steissrückenlage oft recht dienlich; ebenso auch bei Retroversion, wo man den Griff der Röhre sogleich oder wenigstens früh senken muss, um den Scheidentheil in das Lumen zu bekommen. Zuweilen legen sich Falten der Mucosa vor das Collum. Versuche mit Heben und Senken des Griffs, wohl auch rotirende und seitliche Bewegungen entfernen dieselben. Gelingt dies nicht, so kann man auch wohl mit einer langen Kornzange die Falte zurückdrängen und den Rand des Spiegels darüber wegschieben.

Bei der Einführung des Speculums beachte man die Farbe, Turgescenz, überhaupt die Beschaffenheit der Scheidenschleimhaut. Man erhält ein im Allgemeinen gutes Bild von der Form, Grösse, Färbung der Port. vaginalis und des Muttermunds. Durch tiefes Eindringen, sobald der Scheidentheil bereits im Lumen liegt, stülpt man die Ränder des Muttermundes nach aussen, macht ein künstliches Ectropium und gewinnt so einen Einblick in das Lumen des Cervicalkanals. Die Beschaffenheit der Mucosa cervicis, wie Farbe, Secretion u. a. wird dadurch constatirt. Man darf übrigens nicht ausser Acht lassen, dass bei tiefem Einwärtsschieben das Vaginalgewölbe sich oberhalb der Scheideninsertion an das Collum fest an den supravaginalen Theil desselben anlegt und so ein Abschnitt desselben sich als Port. vaginalis präsentirt, diese daher leicht für länger gehalten wird, als sie wirklich ist. Auch muss man die künstlich ectropiirte Schleimhaut nicht für ein Geschwür halten.

Das röhrenförmige Speculum ist sehr bequem für den Praktiker, weil keine Assistenz nothwendig wird und die zur Anwendung passende Lagerung auch von der ungelehrigsten Person leicht eingenommen werden kann. Für feinere Untersuchungen des mittleren und oberen Theils der Vagina genügt dies Speculum nicht. Auch bei bedeutenden Veränderungen der Port.vag., stärkeren Anschwellungen, Ulcerationen etc. ist eine Blosslegung durch die Rinnen entschieden vorzuziehen.

Zur Reinigung der Umgebung des Muttermunds dient ein kleiner an einem Schwammhalter (Fig. 12, a. b. c,) oder an einer langen

Fig. 12.

Fig. 13.

Fig. 14.

Kornzange (Fig. 13) befestigter Schwamm oder ein Bausch aus Watte.

Die rinnenförmigen Mutterspiegel verdanken ihre jetzige Vervollkommnung dem Amerikaner Sims. Die Idee, ähnliche oder fast gleichgeformte Apparate anzuwenden und selbst ihre praktische Ausführung ist indess älter. Recamier und Piorry benutzten 2 Halbröhren, mit kurzen Griffen versehen, Neugebauer's Specula[1]) haben die vollkommene Entenschnabelform und sind mit längeren Griffen versehen. Eines wurde an der einen, das andere an der anderen Wand der Scheide eingeführt. Aber nicht die Form des Instrumentes allein, sondern auch die Art der Anwendung ist maassgebend gewesen, so dass das Verdienst von Sims immerhin gross bleibt. Simon hat die amerikanischen Specula modificirt und gewisse Hülfsapparate dazu gegeben. Seine Untersuchungsweise ist übrigens von derjenigen des Amerikaners sehr verschieden und bedarf einer besonderen Besprechung. Das Sims'sche Speculum besteht aus zwei Metallrinnen (Fig. 14), von verschiedener Grösse, welche in Form eines Entenschnabels sich

[1]) Amtlicher Bericht über die 32. Versammlung deutscher Naturforscher und Aerzte zu Wien im Jahre 1856. L. A. Neugebauer. Ein neuer Mutterspiegel. Der Aufsatz enthält zugleich eine ausführliche Geschichte des Gegenstandes.

nach der Spitze zu etwas verjüngen. Sie sind fast rechtwinklig oder etwas spitzwinklig mit einer zwischen ihnen liegenden eingebogenen Metallplatte verbunden, welche als Griff dient. Zwei solche Apparate, also vier Rinnen von verschiedener Breite und Länge, sind fast für alle Untersuchungen hinreichend. Nur zuweilen kann eine noch grössere Rinne, als man sie bei den im Handel gewöhnlich vorkommenden Spiegeln findet, zweckdienlich sein. Für manche Zwecke eignen sich auch kürzere Rinnen. — Braun hat diese Specula aus Hartgummi anfertigen lassen, was nur bei Anwendung des Glüheisens einen Vortheil gewährt.

Fig. 15.

Fig. 16.

Ausserdem gebraucht Sims noch ein feines, langes Häkchen (Fig. 15) und ein Instrument, welches er Depressor nennt, ein Metallstab mit hölzernem Griff, an der Spitze eine rundliche, gefensterte Metallscheibe. Dieser Depressor soll die vordere Scheidewand herabdrängen, sobald sie sich in den Weg schiebt. Anstatt des Häkchens bedienen wir uns meist der amerikanischen Kugelzange (Fig. 16), weil ersteres leicht ausreisst. Anstatt des Depressor dient wohl auch der Finger, eine Kornzange mit einem kleinen Schwamm oder Wattebausch. Ist eine länger dauernde Beobachtung oder Freilegung nothwendig und genirt die vordere Scheidewand, so ist der Depressor ohnediess ungeeignet und man bedient sich am besten eines Scheidenhalters. Der Spiegel wird entweder in der Knieellenbogenlage oder in der Seitenbauchlage angewendet.

In der Knieellenbogenlage (Fig. 7) lüftet der Untersucher den hintern Theil des Introitus mit zwei Fingern der einen Hand, setzt dann die Spitze der Rinne ein und schiebt dieselbe in fast horizontaler Richtung weiter. Ist sie etwa zur Hälfte eingeführt, so hebt er das Speculum etwas nach oben, um den nahezu senkrecht verlaufenden Damm in die Höhe zu drängen. Die Scheide hat sich dabei stark mit Luft gefüllt und gestattet so hinreichenden Einblick, um zu entscheiden, wie weit man den Spiegel noch einzuführen hat. Gewöhnlich steht die Spitze etwa vertical dem Scheidentheil gegenüber oder überragt denselben noch etwas nach hinten. Ist so die Freilegung erreicht, so übergiebt der Untersucher das Speculum einem Gehülfen. Die vordere Scheidewand verläuft von dem Introitus an oft fast horizontal nach hinten, oder sie senkt sich dabei etwas nach abwärts und ist concav nach oben. Die Vaginalportion erhebt sich dann wieder etwas. — Die Entfernung zwischen der concaven Fläche des Spiegels und der vordern Wand der Scheide ist eine sehr bedeutende, bis zu 5—6 Cm. Die Stellung der Port. vag. im Becken ist sehr verändert. Sie ist vom Beckenboden entfernter, nahe oder selbst in der Ebene des Eingangs, so dass das Corpus uteri in der Bauchhöhle liegt.

Sehr gut präsentirt sich in dieser Position das hintere Scheidengewölbe, besonders bei schlaffer Scheide, schlaffen Bauchmuskeln, wobei vordere Vaginalwand und Uterus mehr nach der Bauchhöhle hin sinken. Im Allgemeinen bietet jedoch die Freilegung der inneren Abschnitte der Sexualorgane in der Bauchlage keine besonderen Vortheile und ist selten nothwendig. Auch ist die Position, sobald sie längere Zeit eingehalten werden soll, sehr lästig für die Kranken.

Die Anwendung des Speculums in der Seitenbauchlage ist folgende. (Fig. 17.) Nachdem die Kranke die §. 7 beschriebene Position eingenommen hat, zieht der am Rücken der Patientin stehende Gehülfe den nach oben liegenden Hinterbacken in die Höhe. Der Untersucher fasst die Handhabe des Instruments und passt die Spitze in den Introitus. Merkt man sich nun aussen die Verbindung des Kreuzbeins und Steissbeins und schiebt die Spitze in dieser Richtung weiter, so wird man auch ohne Einführung des Zeigefingers der andern Hand hinter die Vaginalportion gelangen. Der Zeigefinger kann zudem ohne Verdrehung des Vorderarms nur mit der Rückenfläche, mit welcher man wenig fühlt, an den Scheidentheil kommen. Wir untersuchen stets in der angegebenen Art und finden die Vaginalportion gewöhnlich freiliegend, sobald nach der Einführung des Speculum ein Zug parallel mit der Handhabe desselben ausgeübt, also Damm und hintere Scheidewand in dieser Richtung

auswärts gedrängt wird. Der Anfänger schiebt die Spitze des Spiegels zu weit nach oben, resp. nach dem Eingang des Beckens empor, etwa entsprechend der Naegele'schen Beckenaxe und gelangt so vor die Vaginalportion. Zwei Umstände hindern die Freilegung derselben. Einmal starke Respirationsbewegungen oder unwillkürliches Pressen von Seiten der Kranken und ferner starke Schwellung und Enge der Vagina. Im erstern Fall hilft wohl Zureden, Pausiren nach Einführung des Spiegels und erst nach einiger Zeit Auswärtsdrängen des Damms und der hinteren Scheidewand. Führt dies

Fig. 17.

nicht zum Ziel und im zweiten Fall drücke man die vordere Vaginalwand mit einer Kornzange oder mit einem Scheidenhalter sanft nach abwärts. Um die Vaginalportion dem Scheideneingang näher zu bringen, setzt man die Endkante der Rinne dicht hinter die hintere Lippe und drängt diese durch eine hebelartige Bewegung des Instruments nach vorn. Ist dies nicht ausreichend, so fasst man die vordere Lippe mit dem Häkchen oder mit der Kugelzange und zieht sie herab. Mit Geduld und ohne schroffes Vorgehen gelingt die Freilegung der betreffenden Partien auch in den schwierigsten Fällen und bei Jungfrauen, sobald das Hymen nur einigermaassen nach-

giebig ist, selbst ohne bedeutenderen oder ohne Einriss. Eine etwa 2 Cm. breite und etwas lange Rinne ist zu derartigen Untersuchungen dienlich.

Wesentlich verschieden hiervon ist die Freilegung der Portio vaginalis und des Scheidengewölbes nach Simon in der Steissrückenlage. Das Simon'sche Instrumentarium besteht aus vier Rinnen von

Fig. 18.



Fig. 19.

verschiedener Breite und Länge, welche jede durch ein Charniergelenk mit einem festen, holzbelegten Griff rechtwinkelig verbunden werden können. Dazu kommen vier Metallplatten verschiedenen Kalibers mit einem ähnlichen Griff. (Fig. 18.) Ausserdem benutzt Simon noch Scheidenhalter oder Seitenhebel (Fig. 19), lange, rechtwinkelig gebogene Metallplatten mit hölzernem Griff. Da der Damm und die hintere Vaginalwand in starkem Neigungswinkel nach ab-

wärts laufen, so schiebt man die Rinne in eben solcher Richtung nach abwärts und drückt alsdann durch stärkeres Senken des dem Griff benachbarten Abschnitts der Rinne den Damm gerade nach unten. Die vordere Scheidewand, welche ebenfalls stark von oben nach unten läuft und zudem durch den Intraabdominaldruck nach auswärts dislocirt wird, schiebt sich oft wie ein Vorhang vor, so

Fig. 20.

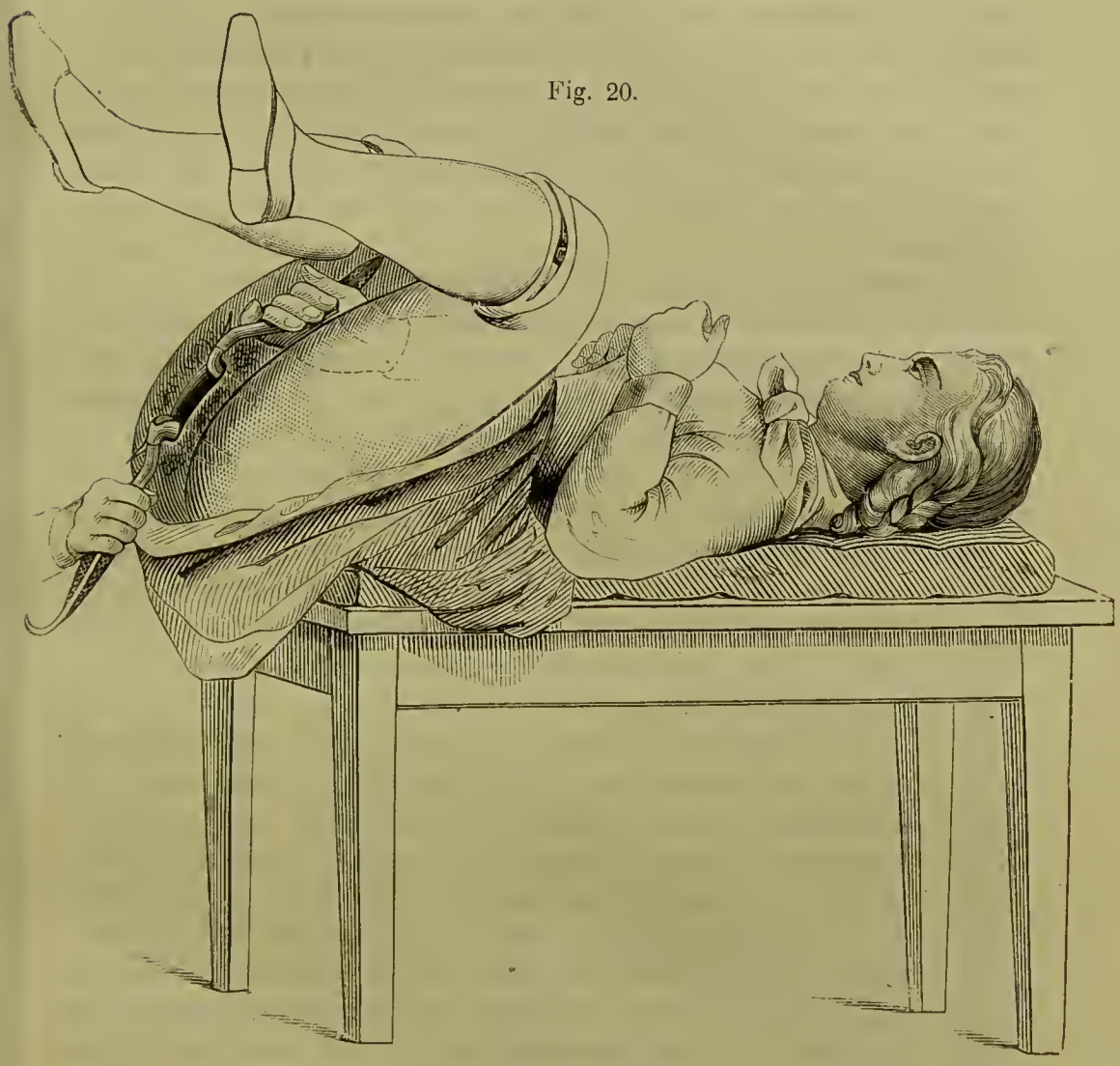

dass man die Portio vaginalis nur theilweise oder nicht sieht. Zuweilen gelingt indess die Freilegung des Scheidentheils auch mit der Rinne allein, indem man dieselbe etwa bis zu Dreiviertel einführt und dann den dem Introitus zunächst liegenden Abschnitt der Scheide nicht blos abwärts drängt, sondern gleichzeitig auch gegen sich anzieht. Mittelst dieses Zugs wird die Port. vag. dem Scheideneingang

näher gebracht. Meist hat man zum Emporhalten der vordern Scheidewand die Metallplatten nöthig Eine Platte wird mit möglichster Schonung der vorn in der Vulva gelegenen Gebilde eingeführt. Ein Gehülfe fasst nun unter dem Bein her mit ein oder zwei Händen den Griff der Rinne, ein Anderer von der Seite des Unterleibs her den Griff der Platte, wobei er die Hand über der Schoossfuge aufstützen kann. (Fig. 20). Beide müssen nach Anleitung des Operateurs mit Verständniss zusammenarbeiten. Zieht der Eine oder der Andere zu stark, so zerrt er sich die Port. vag. zu sehr nach seiner Seite. Auch drückt bald Dieser, bald Jener sein Instrument zu tief oder zu wenig tief in die Scheide. So entstehen leicht Verschiebungen des Gesichtsfeldes. Der Anfänger fehlt häufig darin, dass er das Instrument von vorn herein zu tief in die Vagina einführt.

Zuweilen sind nun zur vollständigen Freilegung auch noch die Seitenhebel nothwendig, um die Seitenwände der Vagina, wenn sie sich in das Gesichtsfeld drängen, auswärts zu halten. An die seitlichen Wände der Scheide angelegt, werden sie von Gehülfen rechts und links gefasst und mehr oder weniger stark nach auswärts gezogen. Man braucht zu einer solchen vollständigen Freilegung, vorausgesetzt, dass der Untersucher seine Hände frei haben soll, vier Gehülfen, einen für die Rinne, einen für die Platte und ein Bein, einen dritten für einen Seitenhebel und das andere Bein, den vierten für den andern Seitenhebel. Dieser letztere kann noch andere Geschäfte mit der einen freien Hand übernehmen.

Fig. 21.

Zu manchen feineen Untersuchungen kann nun auch dieses Instrumentarium nicht hinreichen. Man muss mit Kugelzange oder Häkchen die eine oder andere Muttermundslippe fassen, anziehen oder seitlich bewegen. Ebenso lassen sich einzelne Stellen der Scheide fassen, dehnen, die Falten ausgleichen, einzelne Wülste bei Seite ziehen. Häufig braucht man die Rinne mit und ohne Platte für die vordere Scheidewand und dabei nur das zweikrallige (Fig. 21) Häkchen, um sich circumscripte Stellen der Scheide, des Gewölbes, der Muttermundslippe frei zu legen. Dabei muss man die Rinne und die Platten verschieden tief einschieben, bald mit Rinne und Platte, bald mit Rinne und Seitenhebel, bald mit Platte und Seitenhebel, bald mit Rinne, Platte und Seitenhebel arbeiten, je nachdem die zu untersuchende Stelle höher oder tiefer, oder an vorderer, hinterer und seitlicher Vaginalwand liegt. Die Verhältnisse liegen so verschieden,

dass sich wenig Allgemeines sagen lässt. Die Wahl der einzelnen Instrumente, ihre Grösse, die Wahl der Stelle, an welcher sie anliegen sollen, die Richtung und Stärke des Zugs sind Momente, welche sich nur für den einzelnen Fall bestimmt feststellen lassen. Hier muss Uebung und Erfahrung zu Hülfe kommen. Besonders dienlich zur Freilegung einzelner circumscripter Stellen sind die Kugelzangen und Häkchen. Man kommt mit denselben häufig ohne Rinnen und Platten aus.

Der Gebrauch der Scheidenhalter und der Häkchen oder Kugelzangen ist selbstverständlich sowohl in der Steissrückenlage, als auch in der Seitenbauchlage möglich. Im Allgemeinen müssen wir der letzteren den Vorzug einräumen, obgleich für einzelne Fälle die Steissrückenlage besser passt. Bei der Sims'schen Lage braucht man weniger Gehülfen. So kann z. B. ein Assistent die Rinne und den obern Seitenhebel (das Emporziehen des Hinterbackens mit der Hand fällt dann weg) und der zweite Assistent den Hebel für die vordere Scheidewand und die nach unten liegende Seite halten. Will man bei schwierigen Untersuchungen den rechten Theil des Scheidengewölbes durchmustern, so legt man die Kranke auf die linke Seite und vice versa. Bei blutigen Operationen ist ein solcher Wechsel zuweilen sehr hülfreich. Von der nach oben gelegenen Seite fliesst das Blut ab und gewährt so eine freie Ansicht der betreffenden Partie.

Wir haben bereits vielfach Gelegenheit gehabt, das Anziehen der Vaginalportion und einzelner Abschnitte der Scheide durch Häkchen und Zangen zu besprechen. Bei Descensus, beginnendem Prolapsus oder auch nur grosser Schlaffheit und Nachgiebigkeit der Uterusligamente und der Vagina genügen derartige Manipulationen sehr häufig zur vollständigen Freilegung von sonst schwer zugänglichen erkrankten Partieen. Sind diese günstigen Bedingungen nicht vorhanden, so unterstützen solche Manipulationen, auch in wenig intensivem Grade gebraucht, doch ausserordentlich die Freilegung durch die Specula. Man hat früher, auch wo jene günstigen Bedingungen fehlten, einen sehr ausgiebigen Gebrauch von jenen Hülfsmitteln, wenigstens von dem Herabziehen des Uterus (künstlichem Uterusvorfall) gemacht. Man zog das Collum uteri mittelst Zangen oder einer durch die Lippen durchgeführten Fadenschlinge herab. Dies ist weder zu Untersuchungszwecken, noch zu operativen Eingriffen zu empfehlen. Unsere jetzigen Hülfsmittel machen jede gewaltsame Dislocation unnöthig.

§. 19.

Untersuchung des Uterus. Die Uterussonde.

Nur der unterste Theil des Cervicalcanals ist dem Auge zugänglich. Derselbe präsentirt sich oft schon von selbst bei Einführung der Specula, sei es, dass ein natürliches Ectropium besteht oder ein künstliches durch die Dehnung oder das Zurückdrängen der Scheidewände gemacht wurde. Mittelst zweier Häkchen lassen sich die Lippen auseinanderziehen und so ein Einblick in die Cervicalhöhle gewinnen. Im Uebrigen ist die Uterushöhle dem Auge nicht zugänglich. Versuche mit dem Endoscop führten uns noch weniger zu einem Resultat als bei der Blase. Die Untersuchung der Höhlung fällt also dem Gefühlsinn anheim. Des engen Canals wegen sind wir nur durch die Vermittlung der Sonde in Stand gesetzt etwas zu fühlen und nur ausnahmsweise ist der Halscanal ohne weitere Vorbereitung für den Finger zu passiren. Er kann aber wohl durchgängig gemacht werden. Wir haben daher hier die Sondirung des Uterus, die künstliche Erweiterung des Cervicalcanals und die dieser folgende Exploration mit dem Finger zu betrachten. In gewissen Fällen folgt der letztern noch die Untersuchung mittelst feiner Polypenzangen und der Curette.

Die Sondirung des Uterus als allgemein anwendbares diagnostisches Hülfsmittel ist von Simpson eingeführt[1]). Etwas später haben Kiwisch und Huguier die Sonde gebraucht. Gegen ihren zu allgemeinen Gebrauch trat Scanzoni im Jahre 1854 auf[2]). Heutzutage, wo die diagnostischen Hülfsmittel noch bedeutender ausgebildet sind, kommt der Sonde eine viel weniger bedeutende Rolle zu, als früher. Man kann den Uterus mit jeder hinlänglich langen Wundsonde, mit einem elastischen Katheter ohne oder mit Draht, mit einem Wachsbougie untersuchen. Gewöhnlich bedient man sich der sogenannten Uterussonde (Fig. 22 u. 23), eines Metallstabs mit Knopf, welcher letztere etwa 3—5 Mm. Durchmesser hat. Man hat dem Instrument verschiedene Krümmungen gegeben, von denen bald diese, bald jene zweckmässig sein kann. In unserer Zeit bedient man sich meist biegsamer Sonden, aus einer metallischen Legirung, welche man für jeden einzelnen Fall beliebig biegen kann. Die Sonden sind zweckmässig graduirt. Im Allgemeinen ist es rathsam, Sonden mit etwas stärkerem Kaliber anzuwenden. Es geht hier gerade wie bei dem Katheterisiren der männlichen Harnröhre. Ein dickeres Instru-

[1]) The obstetrical Memoirs and Contributions. Edinburg 1855 pag. 44.
[2]) Beiträge zur Geburtshülfe und Gynäkologie. I. Bd. pag. 173. 1854.

ment verfängt sich nicht so leicht in den Schleimhautfalten, bohrt sich weniger leicht einen falschen Weg. Nur wo man nach sorgfältigen Versuchen nicht ausreicht (das gewaltsame Durchdrücken eines dicken Sondenknopfs durch das Orif. int. ist fehlerhaft) gehe man

Fig. 22.

Fig. 23.



zu dünneren Instrumenten über. — Die Sonde wird nicht blos als diagnostisches, sondern auch als therapeutisches Hülfsmittel benutzt, was wir hier gleichzeitig besprechen.

Die Sonde kann uns Aufschluss ertheilen über die Capacität des Cervicalcanals, in vielen Fällen auch über die Länge desselben, über Verbiegungen, Krümmungen. Sie belehrt uns ferner über die Länge der ganzen Uterushöhle, wohl auch über die Weite, die Richtung und Lage der Körperhöhle und damit des ganzen Organs. Ein schlaffer und nicht fixirter Uterus wird zwar während des Einschiebens der Sonde leicht aus seiner ursprünglichen Lage und selbst Form gebracht, so dass das Urtheil über diese Verhältnisse nicht mehr ganz sicher ist. Allein man muss doch auch in solchen Fällen die Richtung und Form der Sonde nach dem Zustand des Uterus meist etwas modificiren. Bei fixirtem und starrem Organ dringt die Sonde nur in der ursprünglichen Lage, resp. Form vor. Die Sonde belehrt uns ferner über Empfindlichkeit, Rauhigkeiten, Vorsprünge an der Innenfläche, Hyperämie derselben (leichtes Bluten); in Verbindung mit anderen Untersuchungsweisen auch über die Dicke der

Wände. Selbst die Beweglichkeit des Organs hat man damit prüfen wollen.

Die Manipulationen, durch welche man diese Zwecke erreicht, sind nun verschieden und ein Urtheil über ihre Zweckmässigkeit lässt sich erst nach der Beschreibung fällen.

Die Einführung der Sonde kann ohne oder mit Hülfe des Gesichtssinns geschehen. Ist letzterer ausgeschlossen, so lagert man die Kranke in die Steinschnittlage oder Steissrückenlage, wohl auch in eine Seitenposition [1]). Der eingeführte Zeigefinger wird auf die hintere Lippe knapp am Orif. ext. aufgesetzt und die Sonde auf jenem eingeleitet. Selten ist das Orif. ext. so eng, dass nicht ein dickerer Sondenknopf passirte. Hält man denselben eine Zeitlang fest eingedrückt, so gleitet er meist plötzlich ein. Die Sonde kann so Verengerungen, Verklebungen dieses Theils beseitigen. Gewöhnlich findet das Instrument nun bis zum innern Muttermund kein Hinderniss mehr. Nur selten bereiten stark geschwellte Falten des Arbor vitae, Naboth'sche Eier, kleine Geschwülstchen ein Hinderniss. Die Sonde kann so zur Kenntnissnahme dieser Zustände dienen. Die Art der Passage durch das Orif. int. hängt nun einestheils von der Enge dieses Abschnitts, andererseits von der Richtung des Canals ab. Diese muss, soweit es irgend möglich ist, durch die vorausgegangene Untersuchung über die Lage des Uteruskörpers erforscht werden. Je nach dieser Lage modificiren wir die weitere Richtung der Sonde. Bei Lagerung des Corpus uteri nach vorn bewegt man den Griff stark nach dem Damm, bei Rückwärtslagerung erhebt man denselben, bei Lagerung nach einer Seite hin bewegt man ihn nach der entgegengesetzten. Sind solche Bewegungen nicht genügend, so besitzen wir ein weiteres Hülfsmittel darin, dass wir der Sonde eine der abnormen Lagerung oder Form entsprechende Biegung geben, also bei Anteflexionen ihre vordere Concavität vergrössern, bei Retroflexionen sie umdrehen. Oft geben wir auch der Sonde von vornherein eine solche entsprechende Gestalt, wodurch das Agiren durch Richtungsveränderung des Griffs beschränkt wird.

Ist die wahre Richtung eingehalten, so kann ein Hinderniss nur noch durch besondere Enge des Orif. int. oder in seltenen Fällen durch eine vorgelagerte Geschwulst gesetzt sein. Eine Stenose am innern Muttermund kann durch einen vorübergehenden Krampf erzeugt werden. Dieser wird bald beseitigt, wenn man den Knopf

---

[1]) In einem Bette bei gewöhnlicher Rückenlage zu sondiren, ist ganz unzweckmässig. Mindestens erhebe man den Steiss durch ein untergelegtes festes und dickes Polster, an dessen Rande gerade der Introitus sich befindet.

eine Zeit lang ruhig angedrückt hält. Auch eine mechanische Stenose mässigern Grades kann dadurch beseitigt werden. Ist diese jedoch bedeutender, so muss man Sonden mit dünneren Knöpfen, selbst Wundsonden benutzen, natürlich nur mit der äussersten Vorsicht, da man trotz aller Sorgfalt sich über die Richtung des Canals getäuscht, sich vielleicht in einer Grube zwischen den Falten des Arbor vitae verfangen haben kann. Auch kommen zuweilen merkwürdige Verdrehungen im Isthmus vor. Da auch unter gewöhnlichen Verhältnissen ein gewisses Hinderniss am inneren Muttermund der Sonde meist entgegentritt, so lässt sich dies benutzen, um die Länge des Cervicalcanales zu messen.

Bei der Sondirungsmethode nach Sims, wobei man die Port. vag. vorher durch das Rinnenspeculum frei legt, werden manche Hindernisse leichter überwunden. Man fasst nach der Freilegung die vordere Lippe mit einem Häkchen oder mit der Kugelzange, zieht etwas an und schiebt dann die Sonde ein. Durch das Anziehen werden die Krümmungen des Canals meist mehr ausgeglichen; freilich nicht immer, denn adhärirt z. B. der Fundus nach vorn, so wird durch dasselbe die Knickung nach vorn verstärkt. In einem solchen Fall muss man die Port. vag. mittelst der Zange nach hinten drängen. Im Allgemeinen ist jedoch diese Sondirungsmethode leichter und selbst schonender für die Kranken. Man sehe darauf, dass die vordere Kante des Speculums nicht scharf hinter der Vaginalportion steht und so einen Druck auf den Halscanal ausübt. Man darf daher das Speculum nicht zu tief einführen und besonders keine Hebelbewegung machen lassen, wodurch die Kante mehr nach vorn gebracht wird.

Ist man in der Uterushöhle, was man an dem leichtern Weiterdringen und dem freiern Spielraum bemerkt, so kommt man leicht zum Fundus[1]). In der Höhle des Corpus uteri kann man den Knopf an der Wand hin und her führen, um die Empfindlichkeit, die Glätte oder Rauhigkeit derselben zu prüfen. — Will man sich von der Beweglichkeit des Organs überzeugen, so soll man dasselbe mit der Sonde in transversaler oder sagittaler Richtung hin- und herschieben. Bei Retroversionen drehe man die nach hinten gerichtete Concavität

---

[1]) Zuweilen nur zu leicht darüber hinaus. Hildebrandt (Monatsschrift f. Geburtsk. Bd. 31 pag. 447) kam mit der nach links gerichteten Sonde bei einer Anteflexion bis in die Höhe des Nabels. Er erklärt dies durch Eindringen in die Tube. Andere nehmen bei diesem und ähnlichem Vordringen eine Perforation an.

Rabe-Rückhard und Lehmus „Ueber Durchbohrung der Gebärmutter durch die Sonde. Beiträge zur Geburtshülfe und Gynäkologie. Gesellschaft für Geburtshülfe in Berlin. II. Bd. pag. 12.

nach vorn oder senke den Griff stark nach dem Damm[1]). Bei Anteversionen hebe man den Griff des mit möglichst geringer Concavität eingeführten Instruments.

Will man sich Auskunft über die Dicke der Wand verschaffen, so muss man für die hintere Wand den Finger in das Rectum einführen und jene durch Hebung des Griffs dem Finger entgegendrücken. Für die vordere Wand drängt man durch Rückwärtsbewegen des Griffs die Sonde der auf den Bauchdecken liegenden Hand entgegen. Auch in die Uteruswände eingelagerte Geschwülste (Fibrome) sollen so diagnosticirt und in ihrer Beschaffenheit (Dicke) erkannt werden. Wir möchten diese Manipulationen übrigens nicht gerade empfehlen. An der Sonde bleiben bei Gegenwart weicher Geschwülste oft abgestossene Fetzen hängen, deren mikroskopische Untersuchung die Diagnose sicher stellen kann. Bei einer grossen fibro-cystischen Geschwulst drangen wir leicht bis auf 14 Cm. in die zerfallene Gewebsmasse ein.

Was den Gebrauch der Sonde zu therapeutischen Zwecken betrifft, so ergiebt sich die Technik aus dem bereits Erwähnten. Man benützte die Sonde zur Reposition des dislocirten Organs und liess sie dann eine Zeitlang liegen. Bei schlaffem, atonischem Uterus führte man die Sonde öfters ein oder liess sie auch wohl liegen, um durch den Reiz Contractionen zu erzeugen. Bei Amenorrhoe wollte man dadurch stärkern Blutandrang hervorrufen. Endlich hat man die Sonde zur Hervorrufung des künstlichen Aborts (z. B. bei Retroversio uteri), auch zu künstlichen Frühgeburten oder selbst bei rechtzeitigen Geburten zur Entleerung des Fruchtwassers benutzt.

Uebersieht man alle die Zwecke, zu welchen die Uterussonde dienen soll, so wird man wohl zu der Ansicht gelangen, dass der grösste Theil derselben auf andere und meist unschädlichere Weise erreicht werden kann und dass die Sonde zur Erreichung jener Zwecke häufig nicht einmal das zweckdienlichste Mittel ist. Zur differentiellen Diagnose von kleinen Anschwellungen im Becken und Dislocationen des Uterus genügt fast stets die bimanuelle Untersuchung.

---

[1]) Sims Gebärmutterchirurgie pag. 201 hat eine besondere Sonde mit Gelenk (dem Winkel der gewöhnlichen Sonden entsprechend) zu dieser Reposition erfunden. Wir haben dieses Instrument geprüft und keinen Nutzen davon gesehen. Ist eine Sonde nicht zu stark gebogen und sucht man die Reposition nicht sowohl durch die veränderte Richtung in der Concavität des Instruments, als durch die Senkung, resp. Hebung des Griffs zu erreichen, so wirkt die Sonde gerade so wie die von Sims, ohne alle die complicirten Mechanismen.

Vgl. Adolph Rasch „On a novel way of using the Uterine Sound in Flexions of the Uterus. Transactions of the Obstetrical Society of London. Vol. 13, 247.

Nur ausnahmsweise ist die Sonde hier nothwendig. Bei Gegenwart grösserer Tumoren, bei denen die Entscheidung getroffen werden soll, ob und in welcher Weise sie mit dem Uterus zusammenhängen, liefert die bimanuelle Untersuchung und die Exploration mit der halben oder ganzen Hand per Rectum fast stets genügende Aufschlüsse, obgleich für einzelne Fälle die Sondirung des Uterus durch Bestimmung der Grösse und Lage dieses Organs doch noch von Wichtigkeit ist. Bei Geschwülsten in der Uterushöhle ist die Sonde für die Diagnose nicht ausreichend. Sie liefert meist nur Anhaltspunkte für die Art und Weise, in welcher weiter vorgegangen werden muss. — Die Reposition des dislocirten Organs ist meist auf andere, unschädlichere Art zu erreichen, lediglich durch die Hände und mit Beihülfe einer geeigneten Körperposition. Selbst bei Bildungsfehlern des Uterus, wie Uterus bicornis genügt die bimanuelle Untersuchung per Rectum und Bauchdecken, nöthigenfalls mit leichtem Herabziehen der Vaginalportion durch eine eingesetzte Zange. Die Prüfung der Beweglichkeit der Gebärmutter und die Fesstellung der Wandungsdicke mittelst der Sonde ist schon der grösseren Gefahr wegen nicht zu empfehlen.

Es würde uns zu weit führen, alle die Manipulationen hier zu beschreiben, welche die Sonde entbehrlich machen. Sie finden sich bei der Beschreibung der übrigen Untersuchungsmethoden. Ein Verhältniss lässt sich ohne die Sonde nicht feststellen; dies ist die mechanische Stenose des Cervicalcanals, welche übrigens ungleich seltner ist, als dies gewöhnlich angenommen wird. Auch kann die Sonde hier leicht zu Irrthümern führen, indem man durch Veränderungen in der Richtung des Canals zu der Annahme einer Verengerung verleitet wird. Wegen besonderer ungünstiger Verhältnissen, wie z. B. Unmöglichkeit einer ausreichenden bimanuellen Untersuchung, wird man ferner in Ausnahmsfällen die Grösse und Lage des Uterus durch die Sonde feststellen müssen.

Der Gebrauch der Sonde ist so gegen frühere Zeit in engere Grenzen zurückgetreten, was nur vortheilhaft ist. Die Nachtheile der Sondirung sind zwar bei vorsichtiger Anwendung, besonders da, wo der Einführung keine bedeutenderen Schwierigkeiten entgegentreten, nicht bedeutend und beschränken sich auf leichten Blutabgang und mässige Uteruskoliken. Stärkere und länger dauernde Endometritiden, welche Kranke zuweilen von einer stattgefundenen Sondirung herleiten, sind vielleicht einem beschmutzten Instrumente zuzuschreiben. In solchen leichten Fällen ist aber der Sondengebrauch auch meist ganz überflüssig. Da wo der Sonde Schwierigkeiten begegnen, muss auch der Geübteste mit der grössten Vorsicht verfahren.

Verdacht auf Schwängerschaft, Entzündungszustände des Uterus und seiner Adnexe sind als absolute Contraindicationen zu betrachten. Schon bei grosser Empfindlichkeit der betreffenden Theile wird man die Sondirung am besten unterlassen.

§. 20.

Untersuchung des Uterus. Künstliche Erweiterung des Cervicalcanals durch Presskegel und folgende Exploration.

Mechanische Dilatation des Cervix uteri ist in der Geburtshülfe ein altes Mittel und kam auch früher für gynäkologische Zwecke zuweilen in Gebrauch. Man benutzte Instrumente mit zusammengelegten Metallstäben, welche nach der Einführung in den Cervix auseinander gesperrt wurden (Dilatatorium von Busch[1]). Allgemeine Verbreitung gewann die mechanische Dilatation jedoch erst seit der Empfehlung des Pressschwammes für diese Zwecke durch Simpson[2]). Der Pressschwamm hat weiterhin in der Laminaria einen gefährlichen Concurrenten erhalten. Der Gebrauch der Radix Gentianae hat dagegen keine allgemeine Verbreitung gefunden.

Die Dilatation durch Quellmeissel wird häufig nur in diagnostischem Interesse unternommen oder dient als Vorbereitungsmittel für operative Eingriffe, wie zur Entfernung von Pseudoplasmen aus der Uterushöhle oder auch zur Anwendung von Causticis und Adstringentien. Der durch die Dilatation ermöglichten Diagnose folgt oft unmittelbar jener weitere Eingriff. Die Erweiterung durch Quellkegel beseitigt ferner direct mechanische Stenosen und ist so bei einfacher Verengerung des Canals oder auch bei Knickungsstenosen empfohlen.

Die Dilatation ist indicirt in solchen Fällen, in welchen die Krankheitserscheinungen: wie Blutungen, Ausflüsse anderer Art auf einen pathologischen Vorgang im Corpus uteri hindeuten, welcher einer örtlichen, durch die Erweiterung ermöglichten Behandlung zugänglich ist. Gewöhnlich wird die dem Eingriff vorausgehende Wahrscheinlichkeitsdiagnose vorzugsweise per exclusionem gestellt. Man hat durch die gewöhnliche Untersuchung der Sexualorgane und des Kranken nichts herausgebracht, was die Symptome, unter welchen die Haemorrhagie die Hauptrolle spielt, zu erklären vermag. Oder es wurde eine Anomalie, welche wie z. B. ein papilläres Geschwür

---

[1]) Neuerdings hat Dr. Ellinger (Extemporirte Erweiterung des Muttermundes Arch. für Gynäkol. V. Bd. pag. 268) ein ähnliches Instrument angegeben.

[2]) Monthly Journal of Med. Sc. 1844 pag. 734. The Obstetric Memoirs and Contributions. Vol. I pag. 120.

die Haemorrhagie hervorzurufen vermag, beseitigt, allein diese dauert fort. Oder man hat die Mittel, welche eine intrauterine Blutung aus anderen Ursachen (etwa aus einfacher Schleimhauthyperämie) zu beseitigen vermögen, umsonst gebraucht. Zuweilen hat man auch bestimmtere Anhaltspunkte, welche, wie sonst nicht erklärbare Hindernisse bei der Sondirung, Vergrösserung des Corpus uteri u. s. w. eine Fremdbildung wahrscheinlich machen. Oder man hat einen Abschnitt derselben, zuweilen nur in einer der Untersuchung besonders günstigen Zeit, wie während der Menstruation, gefühlt. Endlich kann die Diagnose vollständig sicher gestellt sein, allein die Operation ist nicht möglich ohne die vorhergehende stärkere Erweiterung des Cervicalcanals. Die Application von Lokalmitteln, wie von Causticis in Substanz oder von Injectionen kann ohne jene nicht rathsam sein.

Fig. 24.

Fig. 25.

Von der mechanischen Dilatation zur Heilung von Stenosen, welche Dysmenorrhoe, Sterilität bedingen, ist man im Allgemeinen zurückgekommen und zieht die blutige Erweiterung vor.

Pressschwämme (Fig. 24) und Laminariastifte (Fig 25), welche letztere häufig der Länge nach durchbohrt sind, findet man jetzt bei jedem Instrumentenmacher. Erstere werden häufig durch gewaltsame

Compression eines mit Gummilösung durchtränkten Schwamms innerhalb Metallhülsen angefertigt. Diese Pressschwämme lassen sich zwar sehr glatt herstellen, quellen aber häufig nicht so stark auf, wie solche, welche nach der alten Methode durch Umwickelung mittelst eines Bindfadens hergestellt sind. Freilich sind letztere meist viel rauher. Die Dicke des gewählten Quellmeissels muss dem besonderen Fall entsprechen. Es soll keine bedeutende Gewalt bei der Einführung angewandt werden. Hat man den Canal zu eng taxirt, so kann man ja einen dickeren Stift wählen oder neben dem zuerst eingeführten einen zweiten nachschieben. Die Länge des Stifts richtet sich nach der Länge des Gebärmutterhalses. Der innere Muttermund muss, da man ja meist die Untersuchung der Körperhöhle beabsichtigt, passirt werden. Fünf Centimeter reichen fast stets aus. Doch giebt es Ausnahmefälle, sei es dass der Hals sehr bedeutend verlängert ist oder dass auch der untere Theil der Körperhöhle dilatirt werden muss.

Man hat sich vielfach über die Vorzüge des Pressschwamms und der Laminaria gestritten. Ersterer soll eine bessere Erweichung des Cervix hervorbringen. Sicher ist, dass er sich leicht und stark in die Falten des Arbor vitae einfilzt und so eine stärkere traumatische Reizung hervorbringt, dass das eingesaugte Secret sich leicht zersetzt, dass seine Oberfläche sich nie so glatt herstellen lässt, als die der Laminaria und dass seine konische Spitze sich oft umbiegt, ehe der innere Muttermund passirt ist. Wir ziehen deshalb im Allgemeinen die Laminaria vor, die wir, da sie nicht so rasch aufquillt, kurz vor ihrem Gebrauch in Chlorwasser legen, bei festgestellter Krümmung des Halscanals etwas erweichen lassen und dann entsprechend biegen. Zusammengebundene Stifte benutzen wir nicht. Wo mehrere wünschenswerth sind, legen wir einen nach dem andern ein.

Man hat besondere Instrumente zum Halten der Quellmeissel angegeben, mit welchen man auch ohne Speculum dieselben einschieben kann. Diese Einführung ohne Spiegel ist indess nicht rathsam und wo man erst nach Freilegung der Port. vag. manipulirt, genügt eine lange Kornzange zum Erfassen des Quellmittels. Am besten benutzt man die Seitenlage, besonders da wo voraussichtlich Hindernisse entgegentreten werden, zieht die Lippe mit der Zange etwas an und verfährt dann gerade so, wie bei der Einführung der Sonde. (Fig. 26.) Sollte das Orif. ext. allein ein Hinderniss bereiten, so kann man die beiden Commissuren etwas aufschlitzen. Hat man das richtige Caliber gewählt, so gleitet der Stift bei normaler Stellung und Form des Uterus leicht ein. Auch bei Retroversionen und Retroflexionen gelingt die Application meist leicht. Dagegen bieten Anteversionen und Anteflexionen nicht selten bedeutendere Hinder-

nisse. Bei starrer Anteversion hilft ein stärkeres Vorwärtsziehen des Collum uteri mittelst der Zange. Bei schlaffem Uterus ist dies jedoch oft nachtheilig. Man muss im Gegentheil hier die Port. vag.

Fig. 26.

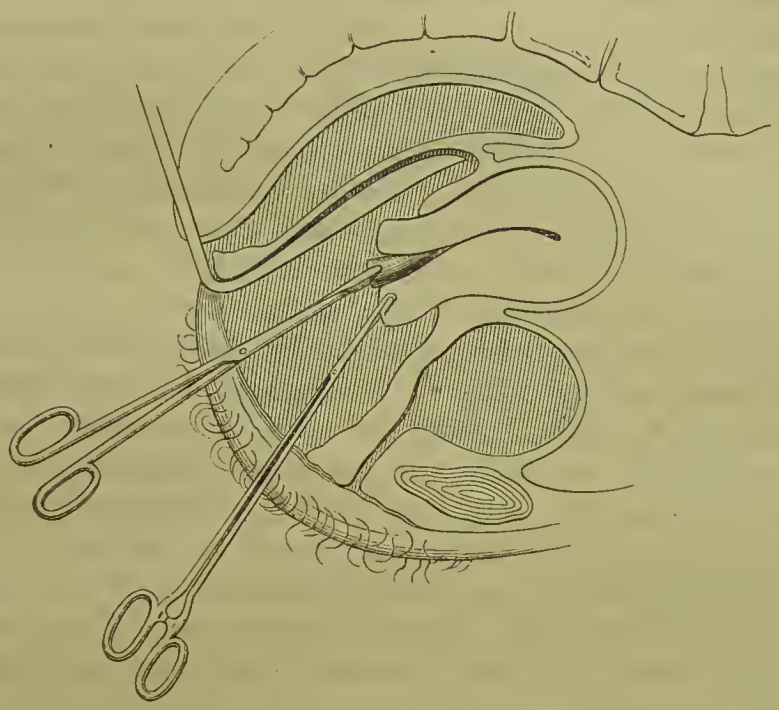

auf ihrem Platz lassen, bei Flexion vielleicht sogar etwas rückwärts drängen, nach dem Beckenboden, etwa nach der Steissbeinspitze hin anziehen. Man kann wohl auch den Uteruskörper durch das vordere Scheidengewölbe hindurch etwas zu erheben suchen oder den Quellmeissel so fassen, dass er einen Winkel mit der Kornzange macht und ihn dann bei starker Ausdehnung der Scheide mittelst des Speculums mehr von hinten nach vorn einschieben.

Ist der Quellmeissel so weit eingeführt, dass nur noch ein kleiner Theil über das Niveau des Muttermundes hervorsieht, so halte man ihn mit der Kornzange eine Zeitlang fest. Der Pressschwamm imbibirt sich so rasch, dass eine weitere Befestigung nicht nöthig erscheint. Die Laminaria dagegen gleitet bei Contractionen des Uterus und der Vagina leicht heraus und muss daher durch 1—2 kleine Wattetampons fixirt werden. Ganz zweckmässig ist das Umlegen eines Bindfadens in eine ringförmige Kerbe, welche man in das dem Muttermund entsprechende Ende des Quellmeissels einschneidet. Das Durchführen des Fadens durch ein Loch, wie man es häufig bei den käuflichen Stiften findet, ist unpassend, weil dann der Faden beim Anziehen nicht selten die aufgequollene Substanz

durchschneidet. Nach der Application der Quellmeissel muss die Kranke ruhig im Bett liegen. Im günstigsten Falle stellen sich leichte oder stärkere wehenartige Schmerzen ein, unter deren Mitwirkung der Mutterhals sich nicht allein erweitert, sondern auch verkürzt und erweicht. Nach 8—10 Stunden nimmt man alsdann den Quellmeissel weg. Dies kann bei der Laminaria häufig im Bett ohne vorhergehende Freilegung des Scheidentheils geschehen. Man entfernt zuerst die Tampons an ihren Bindfaden und alsdann die Wurzel durch mässiges Anziehen. Sowie dies jedoch nicht ganz leicht möglich ist, lege man sich die Theile sogleich mittelst des Speculums frei. Zwei Hindernisse setzen sich zuweilen der Entfernung entgegen. Einmal kann die aufgeschwollene Muttermundslippe sich über das vorher freie Ende des Stifts herübergelegt haben, so dass dieser nun ganz in dem Canal steckt. Ein zu tiefes Einführen ist die Ursache, wozu man übrigens leicht verleitet wird, da der Tampon den Stift nicht gehörig fixirt, sobald dieser zu weit aus dem Muttermund hervorragt. In seltenen Fällen contrahirt sich der innere Muttermund so stark um den Stift, dass hier eine tiefe Furche entsteht und die Entfernung des eingeklemmten Meissels nur durch starken Zug gelingt, zu welchem der Bindfaden und seine Befestigung nicht hinreicht. In solchen Fällen, sowie stets bei dem Pressschwamm, muss man sich die Theile freilegen. Mit der Kornzange fasst man das Ende, zieht, macht leicht rotirende Bewegung, ändert die Richtung des Zugs, hebt die eingefilzten Theile des Pressschwammes aus den Falten der Schleimhaut heraus. Die Vaginalportion wird dabei durch eine Kugelzange fixirt.

Ein schlimmer Zufall ist uns nach Einführung eines dünnen (1—2 Mm.) Laminariastiftes durch einen sehr engen, in Folge einer schweren Geburt narbig stenosirten Cervix vorgekommen. Das Ende wurde mit der Kornzange gefasst. Der Zug musste, da eine starke Aufquellung erfolgt war, mit einiger Gewalt ausgeführt werden. Dabei zerriss der Stift etwa in der Mitte seiner Länge, jedoch nicht quer. Die Fasern hatten sich der Länge nach auseinander gezogen. Weitere Extractionsversuche misslangen, nach 4—5 Tagen ging der gelockerte Rest von selbst ab. Doch folgte eine mässige Pelviperitonitis.

Häufig wird die einmalige Einlegung eines Quellmeissels nicht genügen. Man findet nach der Herausnahme den Cervix nicht genügend dilatirt und legt nun einen dickeren ein, welchen man wieder 6—12 Stunden an Ort und Stelle lässt.

Die günstigen Fälle, in welchen man nach zweimaliger Application (eine dritte oder gar vierte in einem Akt ist nicht rathsam) den

Hals weit geöffnet, verkürzt und erweicht findet, sind nun nach unseren Erfahrungen durchaus nicht so häufig, als man nach den Berichten Anderer erwarten dürfte. Insbesondere war die Dilatation häufig keine so bedeutende, um einen operativen Eingriff zur Entfernung intrauteriner Geschwülste bequem zu erlauben. Die Dilatation war meist mehr mechanisch und entsprach der stattgefundenen Umfangsvergrösserung des Quellmeissels und auch dann machte sich die Contraction der Ringmuskulatur, besonders am Orif. int. oft in sehr störender Weise geltend. Die durch den Reiz herbeizuführende und gehoffte Erweichung und Verkürzung des Cervix trat dagegen nicht oder nur in unerheblichem Grade ein. Zur Feststellung der Diagnose reichte der Effect wohl stets aus, allein nicht immer zur glatten Ausführung der nöthigen Operation.

Ein in dieser Beziehung günstiger Effect wird dann leichter herbeigeführt, wenn schon gewisse Vorbereitungen zur spontanen Ausstossung einer Fremdbildung vorhergegangen sind, wenn insbesondere der innere Muttermund bereits etwas dilatirt, der Hals an sich kurz ist, die Personen mehrere Geburten vor nicht zu langer Zeit durchmachten. Bei Jungfrauen, Nulliparen, oder Pluriparen mit langem, hypertrophischem Cervix gelingt die mechanische Dilatation oft äusserst schwer und ist in manchen Fällen ohne Beihülfe des Messers nicht vollständig durchzuführen. Bei einer Nullipara mussten wir Quellmeissel von 6—7 Cm. Länge benutzen, um mit dem Finger bis zu einer in der linken Pars keratina sitzenden kleinen Neubildung vordringen zu können. Es galt dabei nicht blos den Hals, sondern auch den engen unterhalb der beiden Partes keratinae gelegenen Abschnitt des Corpus uteri zu erweitern.

Die mechanische Ausdehnung des Uterushalses kann auch durch häufig wiederholte Versuche nicht stets erzwungen werden. Zuweilen treten schon bei der ersten Einführung des Quellmittels so heftige, über den ganzen Unterleib ausgedehnte, mit Auftreibung desselben, Erbrechen verbundene Schmerzen ein, dass man die Stifte sofort entfernen muss. Bei wiederholter Application wird die Reizung häufig eine zu intensive. Man kann unserer Erfahrung nach nicht darauf beharren, das Orif. int. unter allen Umständen dem Finger passirbar zu machen; dasselbe bietet zuweilen einen ganz ausserordentlichen Widerstand. Auch wenn die Schmerzhaftigkeit bei der Application des Stifts keine zu bedeutende war, haben wir dann später sehr übele Folgen beobachtet, sobald dickere Quellmeissel zu lange eingelegt worden waren.

Die Exploration nach vollständig oder theilweise gelungener Erweiterung und Erweichung geschieht auf folgende Weise: Der eingeführte

Finger passirt den Canal, während die auf den Bauchdecken liegende Hand den Fundus entgegendrückt. Nicht selten zieht sich der innere Muttermund sogleich nach Entfernung des Quellmeissels wieder zusammen und der Finger kann nur mit grosser Anstrengung durch denselben dringen. Dies beobachteten wir auch dann, wo die Quellmittel lange lagen oder wiederholt applicirt waren. Sind die Schwierigkeiten zu gross, so helfen hier oft seichte Incisionen. Bei normaler Stellung des Uterus, nicht zu langem Hals und Körperhöhle gelingt die Betastung bis zum Fundus leicht. Bei Vorwärtslagerungen kann die äussere Hand zwischen Schossfuge und Corpus uteri eindringen und letzteren nach rückwärts drücken. Bei Rückwärtslagerungen suche man mit dem eingeführten Mittelfinger den Körper zu heben oder den Hals nach rückwärts zu drängen. Die auf den Bauchdecken aufruhende Hand suche an die hintere Wand des Fundus zu gelangen und denselben nach vorwärts zu bewegen.

Unter ungünstigen Verhältnissen kann man auch wohl eine Lippe mit der Zange fassen, herabziehen, einem Gehülfen zur Fixirung übergeben, während die aussen aufliegende Hand auch noch den Fundus herabpresst. Da wo bedeutende Länge des Cervix sich mit einer solchen des Körpers complicirt, liegen die Verhältnisse oft äusserst ungünstig und wir erinnern uns mehrerer Fälle, in welchen die am Fundus sitzende Neubildung nur noch kaum mit der Fingerspitze erreicht werden konnte, obgleich alle Hülfsmittel angewandt worden waren.

Im Allgemeinen ist die mechanische Dilatation gerade kein gefährlicher Eingriff. Ein gewisser Grad von Endometritis colli ist natürlich nicht zu vermeiden. Doch verschwinden die Erscheinungen derselben gewöhnlich bald, sobald man keine zu langen und forcirten Versuche gemacht hat. Doch hat man auch Peritonitiden und Parametritis selbst mit tödtlichem Ausgang beobachtet. Eine Infection durch das zurückgehaltene, in die Quellsubstanz sich imbibirende und zersetzte Secret ist bei den unvermeidlichen Erosionen möglich, jedoch gerade nicht häufig.

Kann der Finger nicht tief genug eindringen, um vorhandene Fremdbildungen zu entdecken, so kann man wohl auch noch den Versuch machen, durch eine Polypenzange solche zu packen. Bei weichen Geschwülsten löst man dadurch Stücke los, deren Untersuchung die Diagnose ermöglicht, daher man auch da, wo der Finger den Tumor betasten kann, dieses Untersuchungsmittel noch anwendet, wohl auch mit der Curette sich Theile abschabt. Ganz schmale Polypenzangen vermag man zuweilen auch ohne vorhergehende Dilatation durch den Cervix hindurchzubringen.

§. 21.

Untersuchung des Mastdarms.

Die früher gebräuchlichen mehrblättrigen Specula des Mastdarmes sind ebenso überflüssig, wie solche der Scheide, Das Röhrenspeculum bietet für das Rectum keinen Vortheil. Die Rinnen von Simon und Sims genügen; im Nothfall benutzt man noch die Seitenhebel und Häkchen.

Die Narkose ist fast stets nothwendig, sobald es sich um eine ausgedehnte Freilegung handelt. Eine Incision des Sphincter ist da, wo es sich lediglich um diagnostische Zwecke handelt, wohl nie nöthig Man untersucht in der Steissrückenlage oder Seitenlage. Für die häufigen Anomalieen an der vorderen Rectalwand ist erstere vortheilhafter. In dieser senkt sich die vordere Wand nach abwärts, so dass sie bei dem Herunterdrücken der hinteren Rectalwand durch das Speculum sichtbar wird. In anderen Positionen hindert der gespannte, vordere Rand des Anus in höherem Grade die Ansicht. Man wähle im Anfang eine wenig umfängliche Rinne, welche man später, sobald sie nicht genügen sollte, mit einer grösseren vertauschen kann und führt sie möglichst schonend durch den Anus hindurch. Oft genügt allein die Rinne. Man legt sie zuerst an der hinteren Mastdarmwand ein, kann sie aber dann nach Belieben, bald nach dieser, bald nach jener Seite, wohl auch nach vorn drehen, um die entgegengesetzte Wand besser freizulegen. Sollte der gespannte vordere Rand des Anus das Gesichtsfeld zu sehr beschränken, so ziehe man ihn mittelst Häkchen nach vorn oder mache einige Einkerbungen mit dem Bistouri.

Zur differentiellen Diagnose mancher Abdominaltumoren, zur Unterscheidung mancher Fistelbildungen (Communicationen zwischen Dünndarm oder Dickdarm einerseits, Scheide, Gebärmutter, Blase andererseits) sowie auch zu manchen therapeutischen Zwecken kann eine starke Füllung des Darms mit Flüssigkeiten, seltener mit Luft von Werth sein[1]). Clysopompen, Spritzen sind hierzu ganz unnöthig.

[1]) Hegar, Einführung von Flüssigkeiten in Harnblase und Darm. Deutsche Klinik 1873 Nr. 8. (Trichterapparat von Hegar. (S. nebenstehende Zeichnung.)

Ein am besten mit einer Olive (Mutterrohr) versehenes Ansatzrohr, ein Kautschukschlauch von 2 Fuss Länge und ein Glastrichter genügen. Bei voraussichtlich starkem Hinderniss für das Einbringen benutzt man eine Bauchlage oder die Seitenlage. Ist kein solches Hinderniss vorhanden, so genügt eine einfache Rückenlage mit etwas tief liegender Brust und etwas erhobenem Steiss. Auch selbst bei gewöhnlicher Lage mit etwas höher liegendem Oberkörper lässt sich der Darm meist stark füllen. Man führe das Rohr in den Anus im Anfang nur mässig tief ein, halte den Schlauch an der Verbindungsstelle mit dem Rohr fest zusammen und giesse nun den Trichter voll. Um in dem Schlauch anhängende Luftblasen zu entfernen, drücke man ihn an verschiedenen Stellen zusammen. Alsdann lasse man unter Zugiessen frischer Flüssigkeit einlaufen. Sobald man eine starke Füllung des Darms wünscht, muss jene lauwarm sein, darf keine reizenden Bestandtheile oder Luft in grösserer Menge enthalten und sollte mit möglichst geringem Druck eingegossen werden. Letzterer wechselt natürlich bei den verschiedenen Positionen sehr. Bei den Bauchlagen kann man den Trichter im Anfang au niveau des Afters halten. Die Flüssigkeit würde in hinreichender Menge einlaufen, wenn man den Trichter unmittelbar in den After einführte, was nur der Unbequemlichkeit halber nicht räthlich ist. Jene Positionen und besonders die Position auf den Knieen bei senkrecht gestellten Oberschenkeln und auf der Unterlage ruhendem Kopfe passt daher besonders da, wo etwa grosse Hindernisse (bedeutende Koprostase, abnorm erhöhter Abdominaldruck durch Tumoren) zu überwinden sind. Man kann in jeder Position sehr leicht das Druckminimum festhalten, da man an dem Glastrichter sogleich sieht, ob noch Flüssigkeit abläuft oder nicht und da man durch beliebiges Senken und Heben sogleich die nöthige Correctur zu geben vermag. Zuweilen legen sich Falten der Mucosa vor die Augen der Olive. Ein leichtes Zurückziehen des Rohrs beseitigt diesen Uebelstand. Auch kommen zuweilen stärkere peristaltische Bewegungen vor, ehe noch eine bedeutende Füllung erreicht ist. Dann halte man mit dem Zugiessen ein, senke auch wohl den Trichter und lasse Flüssigkeit in denselben zurücklaufen. Jene Contractionen gehen meist bald vorüber.

Besitzt eine Flüssigkeit bedeutende Consistenz wie z. B. die Leube'sche Composition zur Ernährung vom Dickdarme aus, so muss man ein Ansatzrohr mit weitem Lumen benutzen, dessen Kanten sorgfältig geglättet sind. Auch sind hier Seitenpositionen oder Bauchlagen entschieden vorzuziehen. Wir haben eine Kranke 11 Tage lang lediglich mit jener Flüssigkeit erhalten.

Wir erwähnen hier, dass die Klystierspritze und die Clysopompe an unserer Klinik nicht mehr gebraucht werden. Um Stuhl zu verschaffen, benutzen wir obigen Apparat und giessen 1—4 Schoppen Wasser ein, was eine sehr reichliche Kothentleerung bewirkt.

Noch einfacher ist die Füllung des Darms mit Luft. Man benutzt Ansatzrohr und Schlauch und blase mit dem Mund Luft in letztern ein. Am besten benutzt man auch hier Positionen mit geringem abdominellen Druck. Der Darm reagirt auf Luftfüllung ungleich stärker als auf Wasserfüllung. Unangenehme Spannung, Koliken, welche längere Zeit anhalten, sind darnach häufig.

Kleinere therapeutische Technicismen und Elementaroperationen.

§. 22.

Vaginalinjectionen. Application medicamentöser Stoffe auf Vagina und Portio vaginalis.

Flüssigkeiten werden entweder durch Irrigateurs, heberartige Apparate, Spritzen und Clysopompen oder durch das Speculum auf die genannten Theile applicirt. Man benutzt wohl auch einen Pinsel neben dem Speculum.

Fig. 27.

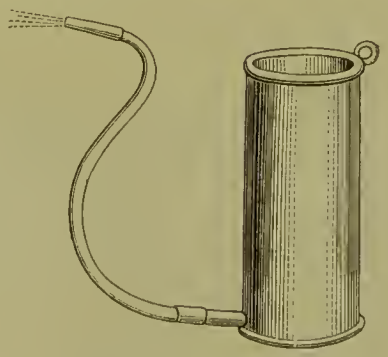

Die Wahl der Spritzapparate erfordert unsere volle Aufmerksamkeit. Die Stärke des Druckes muss jedenfalls regulirt werden können und da viele Kranke sich die Injectionen selbst machen müssen oder wollen, so darf die Application nicht mit Aufwendung stärkerer Körperkraft verbunden sein. Sie darf nicht unbequem für die Kranke werden. Ausserdem muss man das Eindringen von Luft mit der Injectionsflüssigkeit bei tiefgreifenden Wunden, Geschwüren, offenstehendem Cervix verhindern können. Gewöhnlich bringt die Luftbeimischung keinen besondern Nachtheil, sobald man es nicht mit puerperalen Zuständen zu thun hat.

Der einfache Wundirrigator (Fig. 27) ist ein vortrefflicher Apparat zu Injectionen in die Vagina. Man verbindet das Gefäss mit einem hinlänglich langen Kautschukschlauch und diesen mit einem geeigneten Mutterrohr, das in eine Olive mit mehreren seitlichen Augen endet. Der Druck, unter welchem die Flüssigkeit ausströmen soll, lässt sich auf die leichteste Weise reguliren, indem man das Gefäss höher oder tiefer stellt, aufhängt oder durch eine zweite Person halten lässt. Die Luft wird sehr leicht entfernt gehalten, wenn man vor der Einführung in die Scheide die Flüssigkeit durch den Schlauch ausströmen lässt und dafür Sorge trägt, dass das Mutterrohr aus der Scheide entfernt wird, ehe die Flüssigkeit das Niveau der Ausflussöffnung in dem Gefäss erreicht.

Fig. 28.

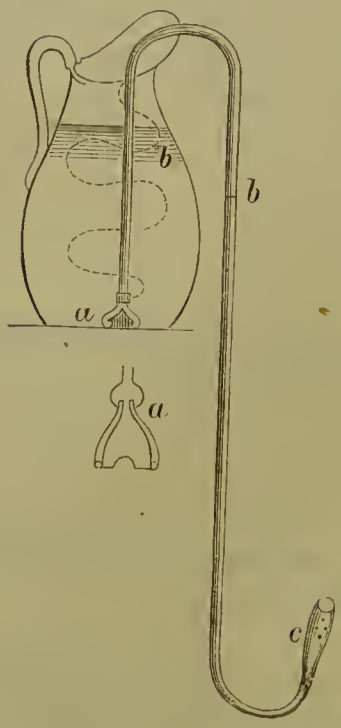

Fig. 29.

Der heberartige Apparat (Fig. 28) besteht aus einem beliebigen Gefäss, in welchem eine ausgehöhlte Halbkugel von Blei (a) auf dem Boden aufruht. Man hat ähnliche aus beliebigem Metall gefertigte, dem Fuss einer Clysopompe entsprechende Instrumentenstücke in den Magazinen vorräthig, da sie auch noch zu anderen Douchen verwendet werden. Mit diesem Fuss verbindet man einen langen Schlauch (b), an welchen ein Mutterrohr (c) befestigt werden kann. Soll der Apparat in Gang kommen, so legt man einen Theil des Schlauchs in Spiralwindungen (b′) in das Gefäss, so dass er sich mit Flüssigkeit fülle, drücke alsdann mit den Fingerspitzen das Ende fest zusammen, erhebt es aus dem Gefäss und senkt es nun tief herab, unter das

Niveau der Flüssigkeit. Im Anfang entweicht Luft und Wasser, später folgt die reine Flüssigkeit. Das Mutterrohr wird nachträglich angepasst.

Die alten Mutterspritzen sind wohl als obsolet zu betrachten. — Sehr einfach ist der aus einem Gummiball, Kautschukschlauch und Ansatzrohr bestehende Apparat (Fig. 29); das Ende (a) taucht in Wasser. Durch die Ausdehnung und durch Zusammendrücken des elastischen Balles (b) wird die Flüssigkeit angesogen und getrieben. Das Wasser bleibt nicht leicht unvermischt mit Luft. Auch wird der Apparat leicht defect.

Fig. 30.

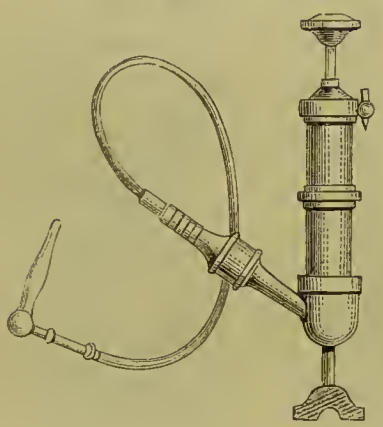

Fig. 31.

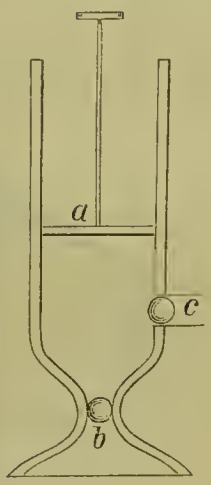

Die sogenannten Clysopompen haben eine sehr verschiedene Construction. Manche sind ohne, andere mit Windkessel versehen und geben hiernach einen unterbrochenen oder continuirlichen Strahl Eine der ältesten Constructionen ist in Fig. 30 und 31 dargestellt. Geht der Kolben a in die Höhe, so hebt sich das Ventil b, während sich das Ventil c schliesst. Geht der Kolben abwärts, so schliesst b, während sich c öffnet und die Flüssigkeit in den vor c angebrachten Schlauch entweicht. Bei einer andern heutzutage vielfach gebrauchten Clysopompe (Fig. 32 und 33) schieben sich zwei Cylinder übereinander. Wird der obere Cylinder gehoben, so öffnet sich das Kugelventil a, während das in dem obern Cylinder angebrachte Ventil b sich schliesst. In den Cylinder dringt Flüssigkeit durch den durchbrochenen Fuss des Apparats ein. Wird nun der obere Cylinder herabgedrückt, so öffnet sich das obere Ventil b, während a sich schliesst. Das Wasser dringt in den Knopf des Instruments

und wird durch die Oeffnung bei c in den daselbst angebrachten Schlauch eingepresst. Bei dem Gebrauch dieses Apparats kam einem uns befreundeten Arzt ein Todesfall durch Eindringen von Luft in die Venen, die Hohlader und das rechte Herz vor. Wegen atonischer Nachblutung post partum wurden Chloreiseninjectionen in den Uterus gemacht. Wie die Luft in so grosser Menge in die Venen kam, liess sich in diesem Fall nicht mehr leicht eruiren. Versuche, welche wir nachträglich mit einer solchen Clysopompe machten, indem wir das mit dem Schlauch verbundene Ansatzrohr unter Wasser setzten und bei verschiedenen Manipulationen das Aufsteigen von Luftblasen beobachteten, ergaben folgendes Resultat. War der Cylinder so tief unter Wasser gesetzt, dass ein Eindringen von Luft

Fig. 32.

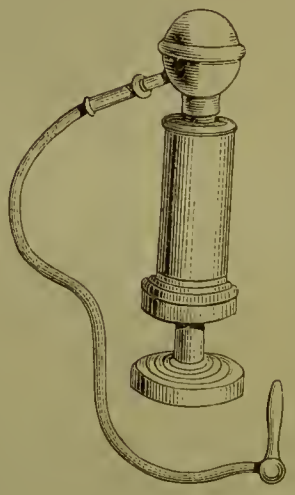

Fig. 33.

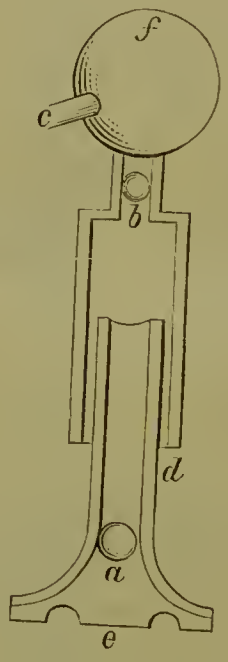

bei d und e nicht möglich war, so erfolgte, so lange der Fuss der Clysopompe fest auf dem Boden des Gefässes aufstand, nur selten und in geringer Menge ein Aufsteigen von Luftblasen. Dies erklären wir uns dadurch, dass bei f etwas von der daselbst comprimirten Luft bei Hin- und Herschwenken des Apparats in den Schlauch eindrang. Nebenbei bemerkt, fungirt die comprimirte Luft bei f, wohl wegen der Kleinheit des Knopfs, nicht wie die eines Windkessels und diese Clysopompe giebt keinen continuirlichen Strahl. Grössere Mengen Luft steigen auf, sobald d bei dem Aufwärtsbewegen des oberen Cylinders über das Niveau der Flüssigkeit kam. Die grössten Mengen zeigten sich dann, sobald der Fuss der Clysopompe nicht

stets mit Wasser bedeckt war. Hin- und Herschwenken des Wassergefässes können natürlich die Niveaugrenze leicht verrücken. Ausserdem, und dies mag in praxi nicht selten vorkommen, wird der Fuss des Apparats nicht immer fest auf dem Boden des Wassergefässes fixirt sein. Aus Unachtsamkeit oder bei Mangel hinreichender Assistenz pumpt der Arzt auf und ab, ohne mit der andern Hand den Fuss der Clysopompe zu fixiren oder ohne sich denselben durch einen Gehülfen fixiren zu lassen. Dabei geht nicht bloss der Cylinder auf und ab, sondern es hebt und senkt sich häufig auch der ganze Apparat und die für die Luft zugänglichen Lücken gerathen zeitweise über den Flüssigkeitsspiegel.

Zweckmässiger sind die mit Windkessel versehenen Apparate (Fig. 34 und 35), bald mit sich auf einander schiebenden Cylindern,

Fig. 34.

Fig. 35.

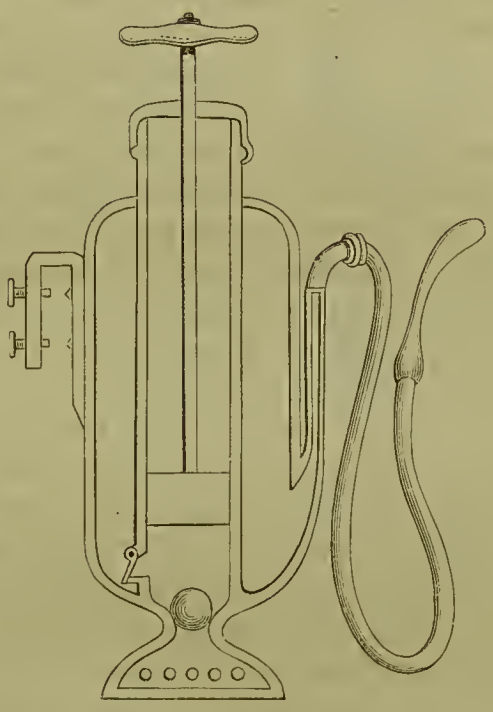

bald mit Kolben und Cylinder versehen. Gebraucht man die Vorsicht, den Apparat erst einige Zeit in Gang zu setzen, so dass alle im Schlauch vorhandene Luft entfernt wird, so ist nicht leicht eine Beimischung von Luft zur Injectionsflüssigkeit möglich, der ganze Apparat müsste denn sehr starken Hin- und Herschwankungen unterliegen.

Der Druck ist bei allen Clysopompen schwer zu reguliren und dies nur durch mehr oder weniger häufiges Pumpen. Für schwache, angegriffene Kranke ist die nothwendige Körperanstrengung häufig zu

viel, so dass sie fremder Hülfe bedürfen. Im Allgemeinen sind daher die Irrigateurs und Heberapparate vorzuziehen, selbst da, wo das Eindringen von Luft nicht gerade von besonderem Nachtheil erscheint.

Ebenso wichtig als die Wahl des Apparates ist die Art der Anwendung, welche sich nach dem jedesmaligen Zweck richten muss. Im Allgemeinen lässt sich sagen, dass die Position der Kranken dabei keine unbequeme sein und dass keine Durchnässung dabei stattfinden darf. Die Patientin liegt entweder oder befindet sich in einer mehr sitzenden Stellung auf einer Bettpfanne, einem Bidet oder einem andern passenden Gefäss. Der Schlauch muss mit einem Mutterrohr aus Horn, Metall oder Kautschuk verbunden sein, welches in einer Olive mit mehreren seitlichen oder einer vorderen Oeffnung endet.

Der Zweck der Injectionen ist ein sehr verschiedener. Am häufigsten wird eine einfache Reinigung der Vagina beabsichtigt. Hierzu sind fast alle Apparate brauchbar, deren Druckkraft ursprünglich eine schwache ist oder genügend herabgesetzt werden kann. Die Dauer der Injection kann sich auf 1—2 Minuten beschränken. Man beabsichtigt nur eine Ausspülung der Scheide. Als Flüssigkeit wählt man laues Wasser, welches je nach Bedürfniss mit Chlorwasser, Lösung von übermangansaurem Kali vermischt ist. Bei stärkerer Hyperämie, Empfindlichkeit der Scheidenschleimhaut nimmt man ein schleimiges Decoct. Will man zusammenziehende Mittel anwenden, so setzt man der Injectionsflüssigkeit Alaun, Eichenrindendecoct, Tannin, Eisenvitriol, Chloreisenlösung etc. hinzu. In anderen Fällen beabsichtigt man wesentlich die Einwirkung der Kälte. Man nimmt kaltes Wasser, Eiswasser, welches man 3—5 Minuten hindurch mit schwachem Druck einspritzen lässt. Es giebt Umstände, welche eine stärkere Reizung der Genitalien wünschenswerth machen und zwar in doppelter Weise. Man will entweder Zusammenziehungen bewirken oder beabsichtigt wohl gar einen Congestionszustand, Auflockerung, stärkere Schwellung. Im erstern Fall wird man seinen Zweck durch eine kurze, aber mit starkem Druck verbundene Injection von kaltem Wasser oder von mit etwas Essig, Spiritus, oder Wein versetztem Wasser erreichen. Zu letzterem Zwecke wendet man längere Zeit, 5—10 Minuten fortgesetzte Injection von lauwarmem oder selbst höher erwärmtem Wasser an, welches man, um die Wirkung zu erhöhen, mit stärkerem Drucke einpumpen kann. Auch Salzlösungen, Lösungen von Mutterlaugen, natürliche Soolen werden empfohlen und in Badeorten angewandt. Man beabsichtigt eine alterirende Wirkung. In Wirklichkeit reducirt sich Alles auf eine Reizung des Sexualsystems, deren Grad von der Stärke der

Lösung, den Stoffen, welche in ihr enthalten sind, der Temperatur und dem Druck der Douche abhängig ist. Bei manchen chronisch entzündlichen Zuständen mag dies gut thun, in anderen wird es ohne genaue Beaufsichtigung nur Schaden bringen. Die Injectionen und Douchen sind überhaupt kein so unschuldiges Mittel, als gewöhnlich angenommen wird. Exacerbationen chronischer Entzündungszustände, heftige und andauernde Neuralgieen sind bei unvorsichtiger Anwendung besonders kalter oder mit starkem Druck ausgeführter Douchen nicht selten. Das Verhältniss ist ganz das nämliche wie bei jedem andern chronischen Entzündungs- oder Reizungsvorgang, etwa wie bei einer Conjunctivitis. Eine vorübergehende Hyperämie und Schwellung durch Kunstmittel kann nothwendig sein und vortheilhaft wirken. Man muss aber von vornherein eine bestimmte Anzeige haben, einen solchen Effect herbeizuführen und muss die Grenze der vortheilhaften Erregung nicht überschreiten, oder wenn dies doch einmal vorkommen sollte, geeignete Mittel dagegen anwenden. Nichts ist sinnloser, als jeder gynäkologischen Kranken sogleich eine Clysopompe zu geben und sie nun ohne bestimmte Weisung kaltes oder warmes Wasser einpumpen zu lassen.

Fig. 36.

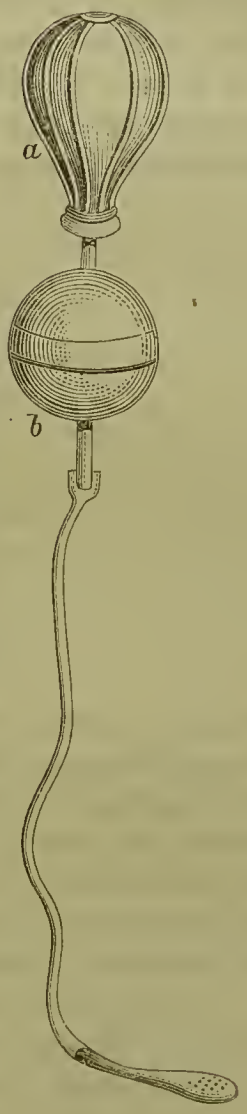

Der Injection flüssiger Stoffe schliesst sich die Application von Gasen auf die Vagina und das Vaginalgewölbe an. Man hat Chloroform[1]) und Kohlensäure benutzt. Eine Messingkapsel (Fig. 36b), welche aufschraubbar ist und den mit Chloroform getränkten Schwamm enthält, steht auf der einen Seite mit einer Kautschukblase (a), mit der andern mit einem Kautschukschlauch, welcher in ein Mutterrohr endet, in Verbindung. Zusammendrücken der Blase befördert die Dämpfe in die Vagina. Dieselben sollen zuerst Brennen, später eine örtliche Anästhesie hervorrufen, welche 4—6 Stunden anhält.

Die Kohlensäure hat man aus einer Gasentbindungsflasche durch einen Kautschukschlauch in die Vagina geleitet.

[1]) Veit, Krankheiten der weiblichen Sexualorgane, pag. 281.

Beide Verfahrungsweisen haben wenig Verbreitung gefunden. Scanzoni beobachtete einen Todesfall bei einer vier Monate schwangern Frau, wohl in Folge des Eindringens von Kohlensäure in Gefässe durch den erweiterten Cervix.

Zu länger dauernden Applicationen von Flüssigkeiten auf die Wandung der Scheide und der Scheidengewölbe dient das sogenannte Bade-Speculum, ein gewöhnlich konisches, vorn geschlossenes mit zahlreichen Löchern versehenes Röhrenspeculum von Hartgummi (Fig. 37) angefertigt. Man hat auch Apparate bloss von dickem, in eine Spirale gelegten Draht angefertigt, welche durch Federkraft die Wände der Scheide auseinanderhalten (Fig. 38); dieselben sind weniger zu empfehlen, da der Draht sich leicht einklemmt und Schmerzen verursacht. Das Speculum wird während eines Voll- oder

Fig. 37.

Fig. 38.

Sitzbades gebraucht und muss, wenn man die oberen Theile der Vagina bespülen will, unter der Flüssigkeit eingeführt werden. Das Badespeculum ist bei Weitem unschuldiger als die Douchen. Ist eine Salzlösung nicht zu concentrirt, so wird der Reiz nicht leicht ein zu starker werden. Auch mag die mechanische Dilatation bei Vaginismus und diesem ähnlichen Zuständen günstig wirken; im Allgemeinen ist aber kein grosser Nutzen davon abzusehen.

Sendet man einen Kranken in ein Bad, insbesondere nach den häufig in Betracht kommenden Soolbädern oder nach mehr indifferenten Thermen, wie Schlangenbad u. s. w., so beabsichtigt man eine mehr allgemeine Kur, eine Wirkung auf die Haut und das Nervensystem. Der Endzweck kann geradezu durch irgend welche locale Behandlung in Frage gestellt werden.

Eine sehr passende Methode, um leicht ätzende oder adstringirende Lösungen auf die Schleimhaut der Scheide oder der Portio vaginalis einwirken zu lassen, ist die Bespülung dieser Theile

mittelst eines Röhrenspeculums. Solche von Milchglas, Hartgummi eignen sich sehr gut dazu. Man führt das Speculum wie gewöhnlich ein, legt die Port. vag. frei und schüttet nun die Lösung ein und zwar in solcher Menge, dass sie die Port. vag. deckt. Mit einem Pinsel kann man solche auch in den Cervicalcanal bringen. Je nach dem Zweck lässt man die Flüssigkeit eine Zeitlang ruhig stehen. Drückt man die Kante einigermaassen fest gegen das Gewölbe, so wird nur die Portio vaginalis und allenfalls die nächste Umgebung von der Solution berührt. Will man keine Einwirkung auf die übrigen Partieen der Scheide, so lässt man die Flüssigkeit durch Senkung des Griffes auslaufen und trocknet den Rest mit einem Schwamm oder mit Watte ab. Beabsichtigt man, die ganze Scheide oder weitere Partieen derselben zu influenziren, so zieht man das Speculum, ohne die Flüssigkeit zu entleeren, allmälig heraus, so dass sie nun mit einer weiter nach unten gelegenen Stelle in Berührung kommt, wobei man mit einem Pinsel an den oberen und seitlichen Wandungen nachhilft. Man hat es so ganz in der Hand, durch den Zeitpunkt der Entfernung das Speculums beliebig grosse Abschnitte der Vagina mit dem Medicament in Contact zu setzen.

Bei Lösungen von Alterantien, Adstringentien in Glycerin kann man auch wohl eine gewisse Menge in das Speculum einschütten, dieses eine Strecke herausziehen, so dass die Flüssigkeit in den hintern Theil der Scheide dringt und alsdann einen Tampon von Watte oder einen Schwamm einschieben, worauf das Speculum entfernt wird. Der Tampon verhindert das rasche Ausfliessen der Solution, imbibirt sich auch mit dieser, so dass dieselbe längere Zeit mit den Scheidenwänden in Berührung bleibt. Ein ähnliches Verfahren ist das Einlegen eines vorher mit Medicamenten getränkten Wattetampons oder Schwammes in das Scheidengewölbe vermittelst des Speculums Das Bad der Port. vag. und der Scheide in Flüssigkeit, wie es auf die geschilderte Weise vermittelst eines Milchglasspeculums applicirt wird, ist von K. Mayer, so weit wir wissen, zuerst empfohlen. So schreibt er mit Recht einer derartigen Anwendung des rohen Holzessigs[1]) bei papillären Geschwüren des Muttermundes einen guten Effect zu. Der Holzessig wird in solcher Menge eingeschüttet, dass er das ganze Geschwür bedeckt und so lange in Berührung gelassen, bis sich eine Art weisser Decke gebildet hat, 3—5 Minuten. Dies wird am besten 4—5 Tage wiederholt, worauf sich eine starke Eiterung einstellt. Nun wartet man den Effect ab und wiederholt die

[1]) Nimmt man einen sehr starken Holzessig, so wird die Reizung leicht zu stark, besonders wenn der Essig höher in den Cervicalcanal eindringt.

Procedur nöthigenfalls, etwa nach der nächsten Menstruation und nicht zu frühe. In dieser Weise hat uns das Mayer'sche Verfahren die vortrefflichsten Dienste geleistet. In ähnlicher Weise wie mit dem Holzessig verfährt man mit Höllensteinsolutionen. Ueber die jedesmalige Stärke derselben bei Katarrhen des Mutterhalses, katarrhalischen und folliculären Erosionen, Katarrhen der Scheide, wo sie gewöhnlich in Anwendung kommen, lässt sich wenig Allgemeines sagen, da zu viel von dem individuellen Falle abhängt. Man muss zunächst experimentiren, wobei man am besten erst schwächere und erst, wo diese nicht ausreichen, stärkere Solutionen anwendet. Nur lasse man den Schorf, welchen die kauterisirende Flüssigkeit hervorbringt, erst sich abstossen und die auch hernach noch einige Zeit andauernde Reizung erst vorbeigehen, ehe man weiter fortfährt. Schwache Lösungen wird man daher meist häufiger, stärkere seltèn appliciren müssen. Am besten beginnt man mit einer derartigen Medication 3—5 Tage nach Ablauf der Menses und sistirt 5—7 Tage vor dem nächsten Termin.

Selbst die Application starker Tanninlösungen, wie man sie wohl bei Katarrhen der Scheide, Auflockerung der Mucosa, Neigung zu Descensus und Prolapsus anwendet, darf nicht zu oft wiederholt werden.

Die Anwendung fester und pulverförmiger Medicamente geschieht am besten durch das Speculum. Mit irgend einem gehörig langen Lapisträger kauterisirt man die Umgebung des Muttermundes, bei allmäligem Zurückziehen des Speculums kann man nach und nach die Schleimhaut der Scheide in beliebigen Abschnitten bestreichen. Man kann reinen Höllenstein oder beliebig mitigirten anwenden. Wir machen im Allgemeinen wenig Gebrauch von Lapis in Substanz an den genannten Orten, sondern brauchen meist verschieden starke Lösungen. Doch hängt hier vieles von der Gewöhnung des Arztes an dieses oder jenes Mittel oder diese oder jene Form des Mittels und Kenntniss der Wirkung desselben ab. Allgemeine therapeutische Principien, wie sie bei der Behandlung auch jeder andern Schleimhauterkrankung, der Mundschleimhaut, der Rachenschleimhaut, der Conjunctiva u. a. gelten, bieten hier einen sichereren Leitfaden, als die detaillirteste Beschreibung des Verfahrens eines einzelnen Gynäkologen.

Pulverförmige Substanzen, wie Alaun kann man mittelst eines Spatels auf die Schleimhaut streuen. Beliebter ist das Einstreuen solcher Pulver in und auf einen Wattetampon, welchen man durch das Speculum in die Scheide einlegt und beim Zurückziehen des Spiegels durch eine Kornzange aus dem Lumen herausdrängt. Man lässt sie 3—4 Stunden liegen und nach ihrer Entfernung eine

reinigende Injection machen. Auch hat man solche Tampons mit Salben, welche Mercur, Belladonnaextract etc. enthielten, bestrichen und in die Scheide eingelegt.

Von Simpson, Tilt und Anderen werden Suppositorien aus Mandelmehl, Amylum und Glycerin zu kleinen Kugeln geformt, mit Cacaobutter bestrichen, empfohlen. Man setzt denselben Morphium, 5—10 Centigramm, Atropin sulph., 2—6 Milligramm und andere Mittel zu. Sie sind äusserst unsicher in ihrem Erfolg. Will man solche anwenden, so legt man sie besser in den Mastdarm ein. Hier muss man jedoch die Dosis verkleinern. Bei den Scheidensuppositorien ist nie zu berechnen, wie viel resorbirt wird. Wir haben diese Suppositorien nach längerer Probe gänzlich aufgegeben.

Vesicantien sind bei chronischen Entzündungen des Uterus von Aran empfohlen. Man drückt eine Scheibe Leinwand, mit Empl. canth. ordinar. bestrichen, auf den vom Secret gereinigten Muttermund und befestigt dieselbe mit einem Wattetampon. Die Kranke bleibt 8—12 Stunden ruhig liegen, worauf man das Pflaster wegnimmt und die Scheide ausspritzt. In den nächsten Tagen macht man reinigende Injectionen und bringt etwas Amylum nachher in die Scheide. Veit wendet die von R. Johns empfohlene Canthariden-lösung an. (2 Theile concentrirten Cantharidenauszugs in Schwefeläther und 1 Theil Guttaperchalösung in Chloroform.) Das Mittel wird mit einem Pinsel applicirt. Es entstehen Bläschen und eine wässerige 3—4 Tage dauernde Secretion. Das Mittel rangirt unter den Reizmitteln und gelten für dasselbe die nämlichen Indicationen wie für alle localen Reizmittel bei chronischen Entzündungen.

§. 23.

Injectionen in den Uterus. Applicationen medicamentöser Stoffe in den Cervicalcanal und das Cavum corporis uteri.

Flüssige Medicamente kommen durch eigentliche Injection oder dadurch mit den Wänden des Cervix und Uteruskörpers in Berührung, dass man einen Pinsel, kleine Tampons von Leinwand etc. mit denselben tränkt und dann einführt.

Die Injectionen kommen blos für die Körperhöhle in Betracht. Die grosse Literatur über diesen Gegenstand nebst den zahlreichen Discussionen in Gesellschaften beweist das Interesse, welches derselbe bei den Gynäkologen erregt hat. Zunächst wollen wir die Technik der kleinen Operation erläutern und die aufgestellten Indicationen besprechen.

Es gilt wohl jetzt allgemein als Regel, dass man den Cervicalcanal vor Ausführung der Injection durch einen Quellmeissel dilatirt, sobald derselbe nicht schon eine bedeutende Ausdehnung besitzt. Ebenso ist angenommen, dass man nur eine kleine, gut gearbeitete Spritze braucht, in welcher man die Menge der Injectionsflüssigkeit genau bemessen kann. Es gilt ferner als Regel nicht mehr als 3—10 Tropfen einzuspritzen. Nur ganz besondere Ausnahmsverhältnisse, ungemein grosse Uterushöhle lassen das Maximum oder etwas mehr zu. Am gebräuchlichsten und relativ am zweckmässigsten ist die Braun'sche Spritze (Fig. 39), welche bis auf eine kleine gläserne Röhre aus Hartgummi gefertigt ist. Das Ansatzrohr ist etwa so dick wie eine Uterussonde, entsprechend gekrümmt, hat in der Nähe der Spitze eine kleine seitliche Oeffnung und wird durch eine Schraube auf dem Glascylinder befestigt. So lange die Spritze ganz neu ist, arbeitet sie gut, bei öfterem Gebrauch, besonders bei Benutzung von Chloreisenlösung, wird sie jedoch leicht defect. Vorzugsweise leidet der Zusammenhang des Ansatzrohrs mit dem Cylinder und die Stempelscheibe. Während des Gebrauchs verstopfen sich die kleinen Oeffnungen leicht durch Gerinnsel, Schleim, wodurch man verführt werden kann, stärker zu drücken und dann nach plötzlicher Entfernung des Hindernisses den Inhalt zu rasch oder auch wohl in zu grosser Menge in die Uterushöhle einzuspritzen. Die Kranke wird am besten in die Steinschnittlage oder nach Simon gelagert. Die Seitenlage, besonders die Sims'sche Position dürfte sich weniger empfehlen, weil hierin leichter Aspiration in die Unterleibshöhle möglich ist. Die Port. vaginalis legt man durch das Rinnenspeculum bloss. Man kann wohl auch ohne Freilegung einspritzen, doch dürfte sich dieses schon desswegen weniger empfehlen, weil die abfliessende Flüssigkeit dabei in die Scheide eindringt, während man sie bei freigelegtem Muttermund durch angedrückte Schwämme oder Wattetampons aufnehmen kann. Die Spritze wird gerade so eingeführt wie eine Uterussonde, worauf man die gewählte Flüssigkeitsmenge durch ganz langsames Vorschieben des Kolbens einspritzt. Schon die geringe Lichtung der Ausflussöffnung soll eine rasche Entleerung, eine rasche Dehnung der Uteruswand mit entsprechender Drucksteigerung im Innern verhindern. Doch bleibt es zweckmässig, nicht blos langsam vorzudrücken, sondern auch zuweilen einzuhalten. Auf die Erwärmung der so kleinen Menge Flüssigkeit bis zur Körpertemperatur können wir wenig Werth legen. Während der Injection beachte man das Ausfliessen aus dem Cervix.

Fig. 39.

Findet Dies nicht statt, so halte man sogleich ein. Zur Entfernung der Flüssigkeit aus dem Uterus kann man dieselbe durch Herausziehen des Spritzenstempels wieder einsaugen. Dies wäre die Technik der Uterusinjectionen mit allen ihren Cautelen. Man hat wohl auch Doppelcanülen empfohlen. Allein vollständige Sicherheit des Abflusses ist hierdurch nicht garantirt. Die Abflussröhre kann sich verstopfen und man hat dann noch den Nachtheil der relativ grösseren Enge des Cervicalcanals durch das voluminösere Instrument. Mandl[1]) beobachtete nach Injection einer leichten Tanninlösung mittelst der Sonde à double courant bedenkliche Zufälle.

Als Indicationen für die Uterininjectionen gelten wesentlich hartnäckige Blutungen e cavo corp. uteri und eine auf andere Weise nicht zu beseitigende Endometritis corporis. Als Contraindicationen gelten Flexionen, bedeutende Versionen, grosse Reizempfänglichkeit des Uterus, welche man vorher durch Injection von lauem Wasser prüfen soll, so wie natürlich jeder entzündliche Process.

Durchaus nicht selten sind nun nach solchen Injectionen, auch wenn sie von geübter Hand und mit Einhaltung aller Vorsichtsmassregeln ausgeführt wurden, höchst stürmische, gefährliche und selbst letale Erkrankungen beobachtet worden. In früherer Zeit, in welcher man weniger gute Apparate benutzte, sind solche Zufälle häufiger gewesen. Allein auch selbst aus neuerer Zeit werden solche berichtet. V. Haselberg[2]) führt eine heftige circumscripte Peritonitis auf die Injection von 7 Tropfen unverdünnten Liq. ferri sesquichl. zurück. In einem andern Falle war die Injection von Liq. ferri in einen anteflectirten Uterus gemacht worden. Bei der Section der an acuter Peritonitis Verstorbenen fand sich die rechte Tube dilatirt und die Mucosa derselben, sowie die Innenfläche des Uterus pechschwarz gefärbt. Die chemische Untersuchung ergab, dass diese Färbung, welche sich bis an das äussere Ende der Tube erstreckte, von Eisen herrührte. Wir haben zwei Todesfälle durch Injection von Chloreisentinctur zu verzeichnen. Einmal spritzte der klinische Assistenzarzt nach einem Abort im vierten Monat Chloreisenlösung mittelst eines freilich sehr ungeeigneten Apparates, einer Clysopompe, ein. Das andere Mal wurde die Injection mit Vorsicht, freilich nicht mittelst der Braun'schen Spritze, sondern mittelst eines dünnen, elastischen Katheters und einer kleinen Spritze (Trippersprize) ausgeführt. Die Patientin starb an einer peracuten Peritonitis. Sie litt

[1]) Mandl, Wiener med. Wochenschr. 1849. No. 8, pag. 174.

[2]) Verhandlungen der Gesellch. f. Geb. in Berlin. Monatsschr. f. Geb. Bd. 34. pag. 162.

an Haemophilie und der Uterus war ungewöhnlich dünnwandig und schlaff. Hier war die Chloreisenlösung nicht nur, wie in dem Haselberg'schen Falle, in die Tuben, sondern noch über diese hinaus gedrungen. Die pechschwarze Farbe erstreckte sich über die Fimbrien hinaus, auf die benachbarten Partien des Bauchfells und den Eierstock.

Das Eindringen von Injectionsflüssigkeit in die Bauchhöhle kann so keinem Zweifel unterliegen. Hennig und Klemm konnten freilich an der Leiche unter normalen Verhältnissen nur dann Flüssigkeit in die Tube bringen, wenn der Muttermund fest verschlossen, die Flüssigkeitsmenge gross und der Druck ein bedeutender war. Allein abnorme Verhältnisse, wie Dilatation der Tube, grosse Schlaffheit und Dünne der Uteruswand können ja leicht vorhanden sein, ohne dass wir sie, besonders erstere, diagnosticiren können. Auch kann eine krampfhafte Verengerung des Orif. int. selbst nach vorhergegangener Dilatation mit Quellmitteln durch den Reiz des Instruments gerade so gut erzeugt werden, wie dies durch den touchirenden Finger nicht selten geschieht. Auch eine Ansaugung durch verminderten abdominellen Druck ist besonders in der Seitenlage und bei den oft unregelmässigen Respirationen der einer solchen Procedur unterworfenen ängstlichen Patientin möglich.

Uebrigens haben wir in der Literatur keinen Todesfall aufzufinden vermocht, welcher bei Einhaltung aller Cautelen und Contraindicationen und bei Anwendung der Braun'schen Spritze erfolgt wäre. Bei den berichteten letalen Fällen, darunter auch den speciell oben angeführten, benutzte man entweder andere Apparate oder man umging eine Contraindication, wie eine Flexion.

Nichtsdestoweniger wird man bei dem immerhin zweifelhaften Charakter des Mittels dasselbe wohl am besten auf solche Fälle beschränken, in welchen gefährliche oder sehr lästige Zustände auf keine andere Weise zu bekämpfen sind. Hartnäckige Blutungen, besonders bei intramuralen Myomen und auch aus anderen Ursachen, bei welchen man umsonst unschuldige Mittel versuchte, werden wohl am häufigsten den Gebrauch von Injectionen erfordern; Endometritis corporis ebenfalls blos dann, wenn alle anderen Methoden gescheitert sind. Chloreisenlösung scheint besonders häufig übele Zufälle hervorgebracht zu haben. Jodtinctur und Lugol'sche Lösung weniger.

Die anderen Methoden mit Flüssigkeiten getränkte Substanzen verschiedener Art mit der Schleimhaut des Uterus in Verbindung zu setzen, erscheinen weit unschädlicher. Sehr einfach ist die Application auf die Cervicalmucosa. Man nimmt einen mit der Flüssigkeit getränkten Pinsel und schiebt

ihn in den Halscanal ein oder man befeuchtet einen Glasstab, eine Uterussonde mit den concentrirten Mitteln (Chromsäure). Ist der innere Muttermund weit und verläuft die ganze Höhle gerade, so kann man auch wohl die Uterussonde, einen langgestielten Pinsel oder einen solchen, der auf einem beliebig biegsamen Draht befestigt ist, bis in die Körperhöhle einschieben und bringt doch noch eine genügende Menge der Flüssigkeit in Contact mit der Schleimhaut des Körpers[1]).

Sind diese günstigen Bedingungen jedoch nicht vorhanden, wie bei engen, weniger geradem oder gar gebrochenem Canal, und muss man eine grössere Menge Substanz zur Erreichung seines Zweckes anwenden, so genügt das nicht und man muss andere Verfahrungsweisen einschlagen. Als Vorbereitung hierzu ist die künstliche Dilatation des Cervix häufig nothwendig oder wenigstens sehr nützlich; auch beseitige man die Flexion oder Lageveränderung des Organs so viel als möglich.

Kristeller (l. c.) empfiehlt eine vierkantige biegsame Sonde von Neusilber, mit zwei schmalen und zwei etwas breiteren Seiten, welche von oben nach unten etwas anwachsen. Diese Sonde wird mit einem Strang langfaseriger weicher Baumwolle umwickelt, wobei man die Spitze zuerst belegt und dann mit deckenden Touren so tief niedergeht, als die Wicke lang werden soll. Die Touren dürfen nicht zu fest angelegt sein. Die Sonde kann man verschiedenartig krümmen und die Wicke ebenfalls je nach den Verhältnissen verschieden dick machen. Damit beim Zurückziehen der Sonde die Wicke nicht mit herausgeht, dient ein zweites krückenartiges Instrument, in dessen Querbalken sich ein der Sonde angepasster Schlitz befindet. Man schiebt bei Entfernung der Sonde den Schlitz über den freien Theil der Sonde bis an die Wicke heran und zieht, indem man die Krücke sanft gegen das aus dem Uterus herausstehende Ende der Wicke andrückt, die Sonde durch den Schlitz hindurch.

Kristeller hat dies Verfahren sowohl zur Tamponade des Uterus als auch zur Application von Arzneimitteln empfohlen, mit welchen man die Wicke bestreicht oder befeuchtet. Zu ersterem Zwecke befeuchtet man die ganze Wicke mit Glycerin, zu letzterem Zwecke bepinselt man die Stellen des Cervicalcanals, welche nicht in Contact mit dem Medicament kommen sollen, mit Glycerin vor der Einführung.

Unser Verfahren ist ein sehr einfaches: Wir benutzen eine Uterussonde (Fig. 40), welche nahe an ihrem Ende durchbohrt ist. Durch

---

[1]) Kristeller, Monatsschr. für Geburtsk. Bd. 33, pag. 412 fg.

die Oeffnung wird ein Bindfaden geführt und das Instrument dann in die Körperhöhle eingebracht. Bindet man nun an das eine freie Ende ein Läppchen, welches mit dem flüssigen Medicament getränkt ist und zieht das andere Ende des Bindfadens an, so schlüpft das Läppchen durch den vorher mit Glycerin bestrichenen Cervicalcanal und die Uterushöhle ein. Beim Zurückziehen der Sonde geht das Läppchen fast stets mit heraus, da diese nicht leicht über den Faden weggleitet. Wollte man das Läppchen längere Zeit liegen lassen, so müsste man sich einer Art Krücke, mit welcher man bis zum Orif. int. vordringen würde, bedienen.

Wir haben indess nie Anlass gehabt, lange Zeit das cavum corp. uteri selbst zu tamponiren. Einige Zeit kann man die Sonde schon liegen lassen.

Fig. 40.

Will man blos den Cervix auf diese Weise mit dem Medicament in Verbindung bringen, und das Läppchen längere Zeit liegen lassen oder auch zum Tamponiren benützen, so braucht man nur einfach eine Kornzange gegen dasselbe zu halten, sobald es zum Vorschein kommen will. Bei weitem Muttermund kann man übrigens auch eine Wicke blos mit einer schmalen Kornzange recht gut in den Cervix einschieben.

Die Application von Medicamenten in fester Form auf die Mucosa des Cervix und Corpus uteri geschieht auf verschiedene Weise.

Das Medicament, welches am häufigsten zur Anwendung kommt, ist der Höllenstein. Für den Cervix genügt ein gehörig langer Lapisträger (Fig. 41). Oder man packt wohl die Höllensteinstange mit einer Kornzange und führt sie ein. Mit Watte schützt man die Umgebung des Muttermundes und der Port. vag. Für die Körperhöhle bedarf man eines besondern Apparats. Der Chiari'sche Höllensteinträger (Fig. 42) besteht aus einer gefensterten, den Höllenstein enthaltenden Platinhülse, welche durch eine Schraube mit einem Hartgummi- oder einem Metallstiel befestigt wird. Ganz zweckmässig sind ferner die löffelförmigen Porte-caustiques (Fig. 43) lange silberne Röhren und Löffel, die an einem Silberdraht befestigt sind. Der Löffel, in welchen der Höllenstein eingeschmolzen ist, wird in der Röhre gedeckt eingeführt und in das Uteruscavum vorgeschoben.

Die Einrichtung und den Gebrauch des Scanzoni'schen Höllensteinträgers erläutert die beistehende Zeichnung (Fig. 44) hinreichend.

Ein dritter Apparat ist so construirt, dass man nach seiner Einführung ein Stück Höllenstein in die Höhle vorstossen kann, welches alsdann im Uterus zergeht, das sogenannte Uteruspistol, mit welchem

Fig. 41.

Fig. 42.

Fig. 43.

Fig. 44.

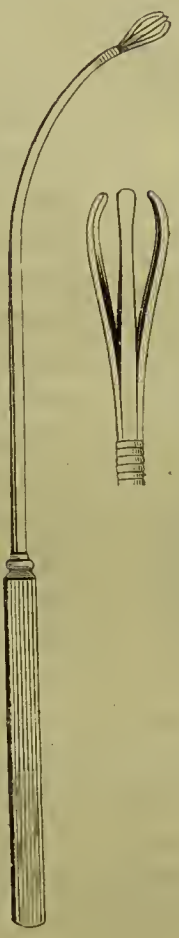

auch andere Substanzen als Höllenstein eingebracht werden können. (Fig. 45).

Bei allen Instrumenten sehe man vor jedesmaligem Gebrauch nach, ob alles niet- und nagelfest ist, was besonders für das löffelförmige Porte-caustique gilt, damit man nicht den Löffel, dessen Verbindung mit dem Draht leicht durch das Aetzmittel leidet, in dem Uterus zurücklässt. Bei engem Cervix ist die vorhergehende Dilatation dringend anzurathen. Man kann dann auch grössere Instrumente mit mehr Höllenstein einbringen. Dieser umgiebt sich bald mit einem Schorf, so dass dessen weitere Einwirkung auf die Mucosa gehindert ist. Man drehe daher das Instrument öfter um seine

Längsaxe oder schiebe es auf und ab. Es muss schon 3—5 Minuten liegen, ehe der Höllenstein ausgeschmolzen ist. Die braune Brühe, welche aus dem Muttermund ausfliesst, fange man mit Watte auf. Schon desswegen ist es gut, das Speculum anzuwenden. Uebrigens kann man auch ohne dasselbe die Aetzung ausführen. Die Einführung des Apparates geschieht nach denselben Regeln wie die der Uterussonde.

Fig. 45.



Nach und während der Aetzung klagen die Kranken oft über ein Gefühl von Wärme, Brennen. Später treten nicht selten Uteruskoliken auf, welche mitunter recht heftig werden können, auch wohl in grösserem oder geringerem Grade 12—24 Stunden dauern. Es kommt zu einem graubraunen oder mehr blutig gefärbten Ausfluss. Sobald derselbe reichlich erscheint, lassen auch die Schmerzen nach; selten sind stärkere Blutabgänge. Wir machen vielfach Gebrauch von diesen Aetzungen und haben bedeutende Nachtheile nie davon gesehen. Auch die oben genannten Beschwerden hielten sich innerhalb gewisser Grenzen. Die Abstossung des Schorfs mit zurückbleibender stärkerer Irritation der Mucosa dauert übrigens lange, etwa 5 Tage und darüber, und es ist nicht gerathen, mehr als höchstens zweimal innerhalb eines Menstruationsintervalls zu ätzen. Auch haben wir es uns zur Regel gemacht, die Kranken etwa zwei Tage lang im Bette zu halten. Sind bedeutende Versionen, besonders Flexionen vorhanden, so erheischt die Aetzung Vorsicht. Kann man die Lage und Form des Organs vorher nicht bessern, so muss man sich mit sehr milder Anwendung begnügen, bei starken Flexionen ganz davon absehen.

Indicirt sind diese Aetzungen bei chronischer Endometritis corporis insbesondere auch bei der Form, welche mit stärkerer Auflockerung der Schleimhaut, Menorrhagieen oder selbst Blutungen im Intervall verläuft. Nach dem Verlauf des Wochenbettes ist dieses Verfahren bei gestörter Involution des Organs mit Catarrh sehr zu empfehlen.

Auch nach Abort (8—14 Tage nach Ausstossung des Eies) sobald kleinere, zurückgebliebene Eireste oder die Schwellung der gelockerten Schleimhaut blutige oder blutgefärbte Ausflüsse herbeiführen, bald nach Wegnahme weicher Geschwülste aus dem Uteruscavum macht man mit Vortheil von diesen Cauterisationen Gebrauch. Contraindicirt sind sie bei jeder entzündlichen Reizung des Uterus und seiner Umgebung.

Becquerel empfahl zuerst die Application von Stäbchen aus einem pulverförmigen Medicament unter Zusatz von Muc. Gi Tragacanth, bereitet. Er bediente sich solcher bacilli, welche aus Tannin, etwas Amylon und Gi. Tragacanth. zubereitet, etwa die Dicke eines Höllensteinstifts hatten und mit einem der Länge nach durch ihre Mitte laufenden Faden versehen waren. Man setzt, da sie leicht brüchig werden, der Mischung mit Vortheil etwas Glycerin zu. Sie können, wenn sie lang genug sind, nicht blos in den Cervix, sondern auch in den Körper vorgeschoben werden, wozu nach Freilegung des Muttermundes eine Kornzange hinreicht. Die Indicationen sind dieselben, wie die der Höllensteinätzung. Die Reizung ist im Allgemeinen eine bedeutendere und schien uns auch länger zu dauern als die des Lapis infernalis. Wir haben dieselben früher vielfach gebraucht, haben nie grössere Nachtheile davon gesehen, sind aber doch wieder zu der Anwendung des Lapis zurückgekehrt. Die Verhaltungsmassregeln nach ihrer Application sind dieselben, wie bei der vorhergehenden Procedur. In ähnlicher Weise kann man Ferr. sesquichloratum, Zincum oxydatum, Cupr. sulph, Zincum sulphuricum, Plumbum aceticum anwenden. Martin[1]) empfiehlt neuerdings solche Crayons aus den genannten Substanzen, Pulv. Althaeae nnd Glycerin geformt, 2—3 Cm. lang, welche mit dem Uteruspistol eingeführt werden.

Mittelst eines ähnlichen Apparats hat man auch pulverförmige Medicamente, wie Calomel, Alaun auf die Cervixmucosa zu bringen gesucht.

§. 24.

Application von Pessarien und ähnlichen Apparaten in die Scheide.

Man verfolgt den Zweck, entweder einfache Senkungen und Vorfälle des Uterus und der Scheide reponirt zu halten, oder man will Versionen oder selbst Flexionen corrigiren.

Die Mutterkränze, welche für den Descensus und Prolapsus uteri et vaginae bestimmt sind, dürfen blos dann in die Vagina eingelegt werden, wenn die Hauptcomplicationen dieser Zustände geheilt, insbesondere starke Ulcerationen, entzündliche Reizung beseitigt sind. Alle Pessarien haben den grossen Nachtheil, dass sie die Mucosa vaginae stark reizen, meist eine übelriechende Absonderung erzeugen, welche nur schwer im Zaum zu halten ist, und dass während ihres Gebrauches nur sehr selten eine Spontanheilung eintritt, im Gegentheil oft zu grösseren Pessarien gegriffen werden muss, um die Re-

[1]) Beiträge zur Geburtshülfe und Gynäkologie herausgegeben v. d. Ges. f. Geburtsh. in Berlin I. Bd. pag. 28.

position zu erhalten. Ausserdem geben sie zuweilen, allerdings meist bei unpassendem Verhalten zu Ulcerationen, Perforationen, Fisteibildungen, Parametritiden und Peritonitiden Anlass. Gewisse anatomische Veränderungen werden übrigens auch bei vorsichtig überwachten Pessarien durch Dehnung, Druck etc. eintreten müssen. Unserer Ansicht nach ist das Pessarium nur ein Nothbehelf, da wir jeden Vorfall, wenn er nicht etwa durch einen Tumor veranlasst ist, durch Operation für heilbar halten. Indicationen für die Anlegung eines Mutterkranzes beim Vorfall sind für uns blos dann vorhanden, wenn locale und allgemeine Krankheitszustände die Operation durchaus verbieten. Auch zu hohes Alter verbietet diese, obgleich wir sie schon bei bejahrten Frauen mit Erfolg ausgeführt haben.

Jeder Einlegung eines Pessariums in die Vagina hat die Reposition des Vorfalls vorherzugehen. Gelingt diese nicht spontan bei ruhiger Rückenlage, Seitenlage, Knieellenbogenlage, so fasst man den Tumor an seiner Spitze, wie eine zu reponirende Hernie mit kreisförmig gestellten Fingern und drängt ihn durch den Introitus zurück. Auch kann man wohl zuerst die nächst dem Collum liegende Falte zurückdrücken. Findet die Reposition bedeutende Hindernisse in Folge von Entzündung, Oedem, so hilft vorhergehende ruhige Lage bei Unterstützung des Vorfalls, kalte Umschläge. Nachdem wir alle Pessarien längere Zeit hindurch geprüft hatten, sind wir wieder auf die alten runden Mutterkränze (Fig. 46) zurückgekommen, wenigstens für die grösste Mehrzahl der Fälle. Schon der Umstand, dass man es meist mit Personen aus der arbeitenden Klasse zu thun hat, welche theils nicht intelligent genug sind, theils wenig Geld aufwenden können und ihrem Uebel wenig Aufmerksamkeit schenken, macht einen möglichst einfachen Apparat nothwendig. Uebrigens scheint uns die gewöhnliche alte Form der Kränze, abgesehen von diesen Rücksichten, noch die zweckmässigste. Zuweilen leistet auch ein mehr ovaler

Fig. 46.

Fig. 47.



Kranz (Fig. 47) gute Dienste. Was das Material betrifft, so scheint uns ein aus solidem Kautschuk hergestellter Kranz das Zweckmässigste. Sehr häufig sind Kränze aus Pferdehaar mit einem Kautschuküberzug, der mit Lack bestrichen ist. Auch Kränze aus leichtem Holz,

das in Oel getränkt ist, lassen sich benutzen. Viel kömmt auf die Oeffnung des Kranzes an. Man nehme dieselbe so gross als möglich. Dies hängt indess wesentlich von dem Zustand der Scheidenwände ab; sind diese sehr faltig und schlaff, so dass sie sich durch die Oeffnung hindurchdrängen würden, so muss diese entsprechend kleiner sein; bei geringgradigen Vorfällen, noch einigermaassen enger und straffer Scheide kommt man im Gegensatz dazu, zuweilen mit den später noch zu besprechenden Mayer'schen Gummiringen und Hebelpessarien aus. Die sogenannten excentrischen Mutterkränze (Fig. 48) mit nicht centraler Oeffnung, weniger dickem Ringumfang der Seite entsprechend, nach welcher die Oeffnung verschoben ist, und voluminöser nach der entgegengesetzten Seite, sind in solchen Fällen, in welchen der Uteruskörper nach seiner Reposition stark nach der Kreuzbeinhöhlung sich biegt, und sich nicht in eine andere Stellung bringen lässt, zuweilen von Vortheil.

Fig. 48.

Die Einführung geschieht in der Steinschnittlage. Der Arzt hält mit der einen Hand die Lippen auseinander, streicht besonders sorgfältig alle Haare bei Seite, und stellt nun den beölten oder mit Glycerin bestrichenen Kranz in schiefe Richtung, so dass die Harnröhrenmündung vollständig unberührt bleibt, in den Introitus. Beim Durchgang durch denselben muss der Ring stark gegen den Damm gedrängt werden. Mit etwas rollender Bewegung drückt man den Ring alsdann rasch durch den Introitus. Ist er in der Scheide, so folgt ein Finger nach und stellt den Kranz nunmehr so, dass er mit der einen Fläche nach der hinteren Scheidewand gerichtet ist. Besonders hat man darauf zu sehen, dass die hintere Kante des Ringes nicht im vorderen Scheidengewölbe liegt und den Uterushals so gegen das Kreuzbein drängt. Ist dies der Fall, so geht man mit dem hakenförmig gebeugten Zeigefinger in die Oeffnung ein, ergreift den nach hinten liegenden Abschnitt, zieht ihn nach unten, um die Vaginalportion frei zu machen, und schiebt ihn dann hinter dieser in die Höhe. Man kann auch gleichzeitig den nach vorn gelegenen Abschnitt nach oben drängen.

Bei Kränzen von geringerem Volumen kommt jene fehlerhafte Einstellung leichter zn Stande. Liegt der Ring, so erforscht man die Spannung der Scheidewände. Dieselbe darf keine zu bedeutende sein. Auch darf die Kranke über keinen bedeutenden Schmerz, Druck auf den Mastdarm und die Blase klagen. Man lässt dieselbe pressen, herumgehen, und untersucht. Nothwendig ist es, dieselbe ein paar Tage hindurch zu beobachten, während sie sich bewegt und

ihren gewöhnlichen Beschäftigungen nachgeht. Lauwarme Ausspülungen der Scheide mit irgend einem desinficirenden Mittel sollten täglich gebraucht werden. Alle 4—5 Wochen sollte der Ring einmal entfernt, gereinigt, die Scheide nachgesehen und alsdann das Pessarium von kunstgeübter Hand wieder eingelegt werden. Das Einlegen von Seiten der Leidenden selbst oder einer unwissenden Hebamme sollte man möglichst verhindern.

Die mit Luft gefüllten Kautschukpessarien von Gariel bestehen aus einer eiförmigen Kautschukblase (Fig. 49), welche mit einem Schlauch (b) und zweitem Kautschukballon (c) zum Aufblasen verbunden ist. Nach Einführung und Füllung von a wird der Hahn bei i geschlossen, alsdann der Ballon c entfernt.

Fig. 49.

Fig. 50.



Fig. 51.

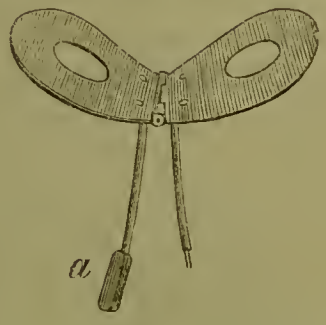

Anstatt dieser einfachen Blase hat man jetzt Pessarien von der Ringform oder auch von ovaler Form der gewöhnlichen Mutterkränze. Auch die mittlere Oeffnung fehlt nicht. (Fig. 50.) Der Schlauch ist bei manchen nicht vorhanden. Sie sind entweder ein für alle Mal mit Luft gefüllt oder lassen sich durch eine an dem Kranz selbst angebrachte Oeffnung nach Belieben füllen. Diese letzteren Arten müssen gefüllt in die Scheide eingebracht werden.

Bei weniger bedeutenden Vorfällen, Personen aus den wohlhabenden Ständen, bei bestehender Schwangerschaft, lassen sich diese sehr elastischen Apparate zuweilen gut anwenden. Die einfache Blase können die Leute wohl selbst einführen, so dass sie während der Nacht nicht liegen bleiben muss.

Die flügelförmigen Hysterophore, von Zwanck zuerst angegeben, bestehen aus zwei verschieden grossen, flügelförmigen, gefensterten oder ungefensterten Holzplatten, welche durch ein Charniergelenk verbunden sind. An den Flügeln befinden sich zwei Stiele (Fig. 51), welche zu ihrer Ausbreitung zu-

Fig. 52.

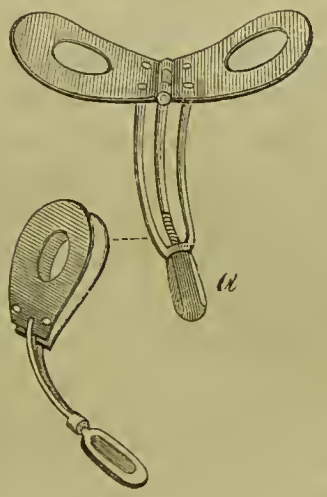

Fig. 53.

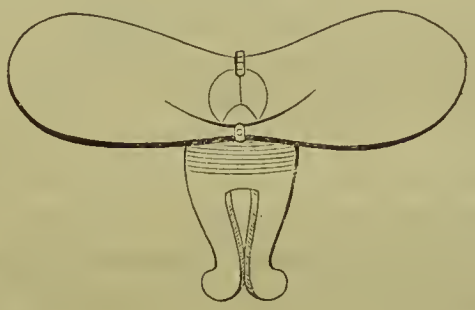

Fig. 54.

sammengedrückt und dann durch die Schraubenmutter (a) beisammen erhalten werden. Schilling (Fig. 52) modificirte das Pessarium in der Weise, dass durch die Schraube bei a die Flügel in beliebiger Weise auseinander gebreitet werden können. Einfacher werden die Flügel durch ein um die Stiele herumgelegtes Gummiband (Fig. 53) oder eine Gummiröhre (Fig. 54) auseinander gehalten.

Die Flügel werden zusammengeklappt in das vordere Scheidengewölbe eingeführt, und nun durch die Schraube oder durch Zusammendrücken der Griffe auseinandergeklappt und in letzterem Falle durch die Schraubenmutter, durch das Gummiband oder die Gummiröhre fixirt. Sie finden ihre Stütze an den absteigenden Schambeinästen. Auch mögen die Weichtheile, insbesondere die vordere Hälfte des Levator zu ihrer Fixation mithelfen. Sie sollen Abends entfernt und Morgens von der Kranken selbst wieder eingeführt werden. Von den ursprünglichen Zwanck'schen Pessarien mit Metallstiel sahen wir Perforationen des Mastdarmes, umfängliche Parametritis. Bei modificirten mit breiten, dicken, abgerundeten Holzstäben sind Perforationen von Seiten der Stiele nicht wohl zu fürchten. Dagegen können die Flügel Unheil anrichten und wir beobachteten zwei Blasenscheidefisteln durch den Druck derselben. Da das Pessarium den Coitus unmöglich macht, so eignet es sich schon desswegen in sehr vielen Fällen nicht zum Gebrauche. Das Herausnehmen und Wiedereinlegen von Seiten der Kranken ist nämlich im Allgemeinen nicht anzurathen. Es gehört dazu ein meist nicht vorhandenes Verständniss und ausserdem eine ebenfalls häufig fehlende Geschicklichkeit. Dislocationen, Eintritt des Hysterophors in das hintere Scheidegewölbe sind auch bei Einlegen durch kunstgeübte Hand keine Seltenheit.

Die mit Beckengürtel combinirten Hysterophore sollen die beschriebenen Apparate dann ersetzen, wenn der Vorfall so bedeutend, die Erschlaffung oder der Defect der Weichtheile so hochgradig sind, dass jene Apparate keine Stütze mehr finden. Der Beckengürtel ist entweder unelastisch oder besitzt eine Feder. Wo auch dieser keine hinreichende Stützung mehr findet, hat man ihn noch mit einer Art von Hosenträgern versehen. Von diesem Gürtel gehen bei dem Breslau'schen Hysterophor (Fig. 55) hinten und vorn elastische Bänder oder Stricke aus, welche durch Knöpfe befestigt sind. Dieselben laufen in einer Art Scheibe aus Leder oder Kautschuk zusammen, von welcher ein Stiel ausgeht, welcher den eigentlichen Kranz trägt. Diesem kann man eine beliebige Form geben.

Fig. 55.

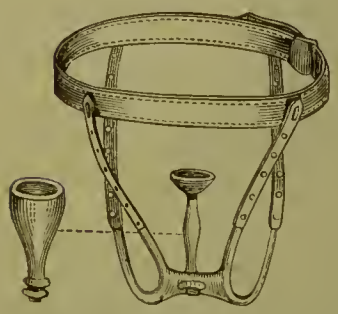

Verschieden hiervon ist der von Roser ursprünglich angegebene, von Andern vielfach modificirte Hysterophor (Fig. 56). Der Beckengürtel trägt dem Schossfugenrand entsprechend eine Art Schild. Von diesem geht ein gekrümmter Bügel aus, dessen Ende, in die

Scheide eingeschoben, den Kranz trägt. Der Bügel kann aus einer Stahlfeder bestehen, welche eine Art ovaler Pelotte trägt, die gegen die vordere Scheidewand angelegt, diese hebt und nach der Schossfuge hindrückt. Oder es ist eine nicht federnde Metallstange vorhanden, welche irgend ein beliebiges Pessarium trägt. Man hat auch

Fig. 56.

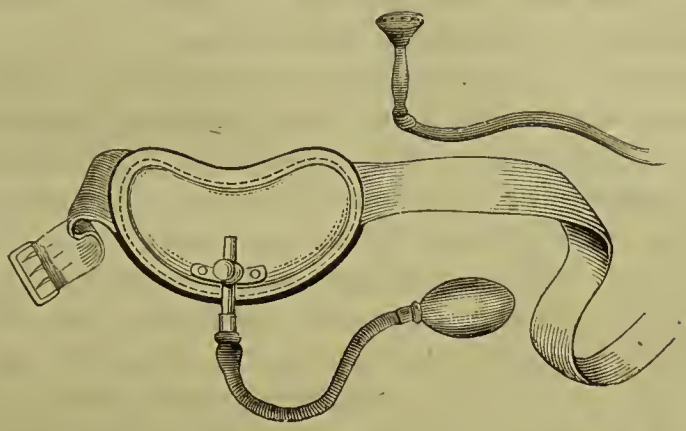

den Bügel in zwei Theile zerlegt; der obere, an dem Symphysenschild befestigte, kann durch ein Charnier auf- und abbewegt resp. verlängert oder verkürzt werden. Mit diesem durch ein Gelenk vereinigt, welches seitliche Drehungen erlaubt, ist der Metallstab, welcher den Kranz trägt.

Will man einen solchen Hysterophor anwenden, so gilt hierfür dieselbe Regel, wie für die einfachen Pessarien. Man behalte die Kranke mehrere Tage unter Aufsicht und modificire den Hysterophor selbst und dessen Anlegung nach den Resultaten dieser Probe. Der Gürtel, die Platte, der Bügel, die Feder oder die nicht federnde Metallstange, insbesondere aber der Kranz müssen dem einzelnen Falle angepasst werden. Wenn man sich die Mühe nicht verdriessen lässt und die Kranke in dem Gebrauch sorgfältig instruirt, wird man oft genug zum Ziele kommen. Doch ist dies nicht immer der Fall. So bieten sehr hochgradige Erschlaffungen der Scheidenwand, besonders der hinteren, die sich zuweilen auch mit Vorfall des Mastdarmes compliciren, unüberwindliche Hindernisse.

In solchen Fällen, ferner bei sehr alten Personen, bei starken Verlängerungen des Cervix und Verweigerung der Operation, bei Prolapsen, bedingt durch Geschwülste, bedient man sich wohl auch der einfachen Dammkissen. Dieselben bestehen aus verschieden langen (bei gleichzeitigem Mastdarmvorfall bis über den Anus reichenden verschieden breiten Kissen aus Holz, Guttapercha, Rosshaaren mit Kautschuk überzogen, mit Luft aufgeblasenen Kautschukballons,

welche durch Riemen, Kautschukbänder mit einem Beckengürtel verbunden sind; man kann hierzu den Breslau'schen Tragapparat benutzen. Auch eine gut passende Bauchbinde gebraucht man oft mit Vortheil. Das Kissen deckt den Introitus und den Damm, resp. auch den After und soll den Austritt der Scheidenwände und des Uterus aus der Vulva verhindern oder wenigstens beschränken. Als unvollkommener Ersatz kann auch eine Tbinde dienen, an welcher irgend eine Pelotte oder ein Schwamm befestigt ist.

Bei normaler Stellung des vergrösserten Uterus, ferner bei Versionen und Flexionen wendet man, auch ohne dass bei letzteren Zuständen eine Reposition stattgefunden hat, einfache Gummiringe, insbesondere die sogenannten Mayer'schen Ringe aus vulkanisirtem Kautschuk (Fig. 57), ferner wohl Holzringe mit grösserem Lumen und dickem Cylinder, und zuweilen auch excentrische Pessarien an. Man ging von der Idee aus, die Beschwerden, welche durch die Schwere des vergrösserten Organs bedingt sind, vermittelst einer Stütze zu lindern, und den Uterus etwas zu immobilisiren. Es lässt sich nicht leugnen, dass bei alten Infarcten und normaler Stellung ein Mayer'scher Gummiring zuweilen bedeutende Erleichterung verschafft; allein es ist schwer, die Fälle, welche hierher passen, genauer zu bezeichnen. Vieles ist hier Sache des Experiments. Doch wird sich ein Versuch der Application bei einfachen Infarcten, welche mit Druck nach unten, ziehenden Schmerzen in den Leisten, Kreuzweh verbunden sind, zuweilen lohnen. Auch bei Anteversionen, selten Anteflexionen mit Schwellung des Uteruskörpers, lästigem Druck auf die Blase hat sich uns zuweilen ein Ring von unverkennbarem Nutzen gezeigt, wenngleich die Stellung des Organs dadurch nicht besser wurde. Doch sind auch hier die Erfolge nicht gerade häufig. Wir erinnern uns nur zweier Fälle von reinen Anteversionen mit Schwellung des corpus uteri, bei welchen der Effect insofern ein glänzender war, als alle Beschwerden und Schmerzgefühle dadurch sogleich schwanden. Auch auf die Menorrhagieen bei Anteversionen mit gleichzeitiger Schwellung des Corpus uteri schien uns der Ring zuweilen von günstiger Wirkung. Was in solchen Fällen erzielt werden kann, wird durch Application des einfachen Mayer'schen Gummiringes, welcher bei verschiedener Grösse eine weite Oeffnung und eine gut fingerdicke Stärke besitzt, erzielt werden.

Fig. 57.

Bei Retroflexionen mit oder ohne gleichzeitige Retroversion, bei welchen keine dauernde Retention zu erzielen ist, ist das Einlegen

eines Ringes ebenfalls zuweilen von Erfolg. Wenigstens werden die subjectiven Krankheitserscheinungen und die Hämorrhagie in einzelnen Fällen dadurch gemildert. Auch hier möchten wir einfache Gummiringe oder Ringe aus leichtem Holz oder Guttapercha empfehlen, und zwar solche, bei welchen das Caliber, der Durchmesser des den Ring constituirenden Cylinders kein zu kleiner ist. Bei den gewöhnlichen Hebelpessarien drückt sich der wenig dicke Bügel in die Substanz des Uterus ein, vergrössert dadurch die Flexion oder erzeugt an einer anderen Stelle als der der Knickung eine Furche. In Fällen von ungewöhnlicher Weichheit und Schlaffheit der Gebärmutterwand haben wir von excentrischen Pessarien Vortheile gesehen, besonders in Bezug auf die gleichzeitige starke Hämorrhagie. Wir leiten hier die günstige Wirkung auf den Druck und den damit verbundenen Reiz zurück, weniger auf die oft nur gering anzuschlagende Rectification der Stellung. Auch das Einlegen eines einfachen mit Luft gefüllten Kautschukringes oder einer Gariel'schen eiförmigen Blase in das hintere Scheidengewölbe thut zuweilen gute Dienste. Hat man ja doch auch vom Einlegen runder, kleiner Wattetampons oder Schwämme gewisse Erfolge zu verzeichnen gehabt.

Eine bestimmte Indication finden die uns beschäftigenden Apparate durch ihre Eigenschaft, in gewissen Fällen die auf anderm Wege hergestellte Reposition der retrovertirten oder auch retroflectirten Gebärmutter zu einer dauernden zu machen.

Die Reposition eines derartig dislocirten Organs kann blos mit Hülfe der Finger oder auch mittelst Instrumenten vorgenommen werden. Die Reposition gelingt bei starrwandigem Organ zuweilen schon dadurch, dass man mit dem Finger den Gebärmutterhals gegen das Kreuzbein drückt. Selbst die einfache Anwendung der Knieellenbogenlage mit oder auch ohne Dehnung und starke Luftfüllung der Scheide kann zum Ziele führen. Reicht dies nicht hin, so wird die Rectification mittelst combinirter Handgriffe nothwendig. Die Position, wie sie bereits zur Palpation des Unterleibs empfohlen wurde (Rumpf horizontal, Oberschenkel gebeugt, senkrecht zur Unterlage) ist hierzu besonders dienlich. Im Nothfall kann man zur weiteren Erschlaffung der Bauchdecken chloroformiren. Stuhl und Urin müssen entleert sein. Man führt den in die Scheide eingeführten Finger nun entweder an die Portio vaginalis und drückt diese zurück oder geht zuerst in das hintere Scheidegewölbe und schiebt das Corp. uteri in die Höhe, um sobald dies bis zu einem gewissen Grade gelungen ist, das Manoeuvre mit dem Mutterhals auszuführen. Die auf den Bauchdecken aufliegende Hand strebt das Promontorium mit den Finger-

spitzen zu gewinnen, sucht vor diesem oder in der einen oder andern seitlichen Beckenbucht den Fundus und versucht nun auf die hintere Fläche des Corp. uteri zu kommen. Dieses wird nach vorn gedrängt, während der eingeführte Finger die Vaginalportion nach hinten drückt. Kann die aussen aufliegende Hand die hintere Fläche des Uterus erreichen, dann ist die Reposition, vorausgesetzt dass keine Adhäsionen existiren, gesichert. Auch 1—2 Finger in den Mastdarm, anstatt in die Vagina eingeführt, lassen sich benutzen. Nur muss man hier auf das Zurückdrängen des Halses Verzicht leisten. Ein Gehülfe, welcher mit der Kugelzange die Muttermundslippe fasst und zu geeigneter Zeit nach hinten führt, kann dieses übrigens besorgen.

In der Sims'schen Lagerung und in der Knieellenbogenlage kommt man mit den Fingern nicht hoch genug hinauf in das hintere Scheiden-

Fig. 58. Fig. 59.

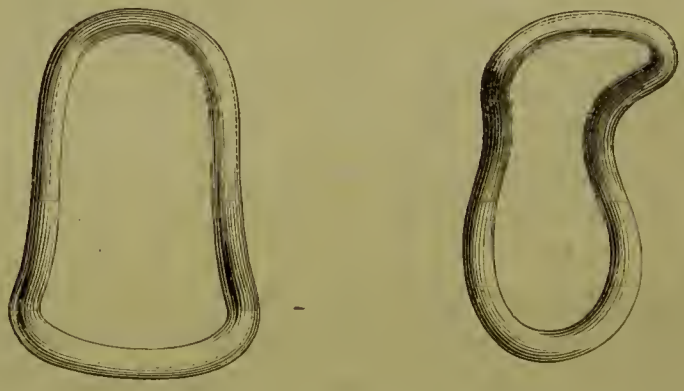

gewölbe. Auch ist es in diesen Positionen schwieriger mit der äussern Hand bis an das Promontorium zu kommen, obgleich man es in Knieellenbogenlage zuweilen fertig bringen kann.

Will man in dieser Lage reponiren, so bedarf man daher häufig eines Instrumentes, um den Körper des Uterus im hintern Scheidegewölbe in die Höhe zu drängen. Sims benutzt dazu einen oder zwei Schwammhalter, drängt auch wohl mit einem solchen die Portio vaginalis zurück.

Die Reposition mit der Sonde wurde schon bei dem Gebrauche derselben besprochen. Sie ist im Allgemeinen nicht zu empfehlen. Die Reposition verwandelt die Retroversion meist in eine Anteversion, die Retroflexion in eine Anteflexion. Um nun diese relativ günstigen Lagen- und Formenverhältnisse dauernd zu fixiren, besitzen wir in den Hebelpessarien ein gutes Mittel. (Fig. 58, 59 und 60). Dieselben

können aus verschiedenem Material gefertigt sein. Man benutzt leichtes Holz, Guttapercha, Hartgummi, dicke Metalldrähte mit Kautschuküberzug. Sehr sauber und glatt sind solche von Hartgummi. Die Form ist eine äusserst variirende, im Allgemeinen oval oder viereckig

Fig. 60.

mit abgerundeten Winkeln; die Hufeisenform, wobei der Ring nach vornen nicht geschlossen ist, hat man man mit Recht wegen des Drucks, den die wenn auch abgerundeten Spitzen gegen die vordere Scheidewand ausüben, aufgegeben. Der vordere und hintere Abschnitt, die man als Bügel bezeichnet, sind oft verschieden breit. Nicht zweckmässig ist das häufig zu geringe Caliber des den Ring constituirenden Cylinders, wodurch er eine tiefe Furche in die Gewebe eindrücken kann. Dieser Vorwurf trifft auch die sonst sehr angenehmen Hartgummiringe. Wir bedienen uns oft Hebelpessarien aus leichtem Holz gefertigt, deren Caliber etwa von der Dicke eines Fingers ist; sie werden längere Zeit in Oel getränkt erhalten. Als besonders wesentlich wird die Krümmung des vorderen und hinteren Bügels über die Ebene des Mittelstückes nach oben und unten angesehen. Man hat Ringe, in welchen diese Biegung vorn und hinten nach aufwärts geht; häufiger ist die Biegung des hinteren Bügels nach aufwärts, während der vordere nach abwärts gebogen ist oder in der Fläche des Mittelstückes bleibt. Sehr different ist ferner der Grad der Krümmung. Derselbe kann beiderseits so bedeutend sein,

dass von einem Mittelstück kaum mehr die Rede ist, oder man hat hinten eine sehr starke, steile Biegung, so dass sich hier der Bügel fast im rechten Winkel bis zu 3 Cm. über das Mittelstück erhebt, vorn dagegen eine geringe.

Als die wesentliche Wirkung der Hebelpessarien, welche sie zu dauernder Reposition des Uterus befähigt, ist wohl die anzusehen, dass sie die Scheide in der Längsrichtung gestreckt und gespannt erhalten. So lange dies der Fall ist, wird der nach hinten liegende Bügel es nicht erlauben, dass die Portio vaginalis nach vorn tritt. Eine Umhebelung des Uterus um seine Querachse, wodurch der Körper nach hinten, der Hals nach vorn tritt, wird hierdurch gehindert. Die Spannung der Vagina, welche den als Hebel anzusehenden Uterus an seinem einen Arm fixirt, verhindert also die Dislocation. Das Pessarium wirkt also nicht als Hebel, sondern auf einen Hebel. Die gleichmässige Spannung der Vagina in der Längsrichtung ist durch das feste Material des Ringes und durch die ovale Beschaffenheit desselben gefördert. Dies ist der Hauptvorzug vor den früher bei jenen Dislocationen in Gebrauch stehenden Gummiringen.

Die Krümmung des hinteren Bügels, wodurch derselbe in grösserem Umfang am hinteren Beckenabschnitt anliegt, begünstigt seine Fixation. Freilich hat dieses seine Grenzen und eine zu übertriebene, besonders steile Krümmung, welche die elastische Rückwirkung der Gewebe zu stark erregt, kann daher gerade den gewünschten Erfolg vereiteln. Auch vorn mag zuweilen eine mässige Krümmung in ähnlicher Weise vortheilhaft wirken. Wir haben sehr extrem gekrümmte Ringe seit längerer Zeit ausser Gebrauch gesetzt. Uebrigens gilt hier das von der Auswahl der gewöhnlichen Ringe Gesagte. Länge Breite und Form des Ringes muss dem einzelnen Falle angepasst sein, daher auch die aus einem biegsamen Metalldraht mit Kautschuküberzug angefertigten Ringe den Vorzug verdienen, wenn man nicht eine sehr grosse Anzahl zur Verfügung hat. Man kann jenen eine beliebige Form geben. Viel reinlicher und deshalb bei hinreichender Auswahl entschieden vorzuziehen sind die Hartgummipessarien.

Man wird häufig verschiedene Ringe probiren und die Kranken mehrere Tage beobachten müssen, während sie ihren gewöhnlichen Beschäftigungen nachgehen, um zu sehen, welchen Effect ein Ring hat, ob er keine Beschwerden beim Urinlassen, beim Stuhlgang, keine Spannung im Leibe u. s. w. verursacht. Es ist dies um so nothwendiger, weil man der Fixirung der Reposition sicher sein muss. Passt der Fall vollständig für die mechanische Behandlung

und ist der Ring richtig gewählt, so darf die Kranke gar keine Empfindung davon haben, dass ihr etwas eingelegt ist.

Es kommt vor, dass die Port. vaginalis nach einiger Zeit wieder nach vorn tritt, indem die vorher gespannte Scheide erschlafft; dann hat man ein grösseres Pessarium einzulegen. Uebrigens ist dies bei richtiger erster Auswahl doch nicht oft nothwendig, und wir haben Kranke 6—8 Monate hindurch ein und dasselbe Hartgummipessarium tragen lassen.

Die Anlegung des Hebelpessariums differirt nicht wesentlich von der eines andern Rings. Da die Oeffnung sehr gross ist, so lässt

Fig. 61.

sich auf die bei Gebrauch der Pessarien gegen Vorfälle beschriebene Art der hintere Bügel leicht aus dem vordern Scheidengewölbe in das hintere bringen, wenn er bei der Einlegung in jenes gerathen sein sollte.

Um die Port. vaginalis sicherer zu fixiren, empfiehlt Freund folgendes Verfahren: Man ziehe einen nicht zu dünnen Bleidraht durch die vordere Muttermundslippe, lasse denselben einheilen, was in drei Tagen geschehen sein kann. Dann lege man ein Hodge'sches Pessarium ein und befestige den Bleidraht am hintern Bügel [1]). Schultze [2])

[1]) Monatsschrift f. Geb. Bd. 32, pag. 442.

[2]) Archiv für Gynäkologie 12. Bd. 374.

empfiehlt dem Pessarium eine ∞ Krümmung zu geben. In das Lumen der einen Abtheilung soll die Port. vaginalis hineingebracht werden (und darin bleiben?). In anderen Fällen will er ein Pessarium benutzen, dessen vorderer Bügel stark rückwärts gekrümmt ist, so dass das rückwärts gekrümmte Ende, sich gegen die vordere Cervicalwand anstemmend, das Collum hindert, sich der Schossfuge zu nähern!! (Fig. 61 und 62.)

Fig. 62.

Graily Hewitt[1]) will auch bei Vorwärtsneigungen und Beugungen (!!) ein eigenthümlich gekrümmtes Pessarium anwenden, dessen Form und Anlegung hinlänglich aus den Abbildungen erhellt. (Fig. 63 u. 64.)

Nach Einlegung der Pessarien, mit welchen wir uns jetzt beschäftigten, haben dieselben Vorsichtsmassregeln stattzufinden, wie wir sie bei der Anwendung der Kränze zur Retention des Prolapsus angegeben haben. Auch hier ist es sehr vortheilhaft, 1—2 Mal täglich reinigende Ausspülungen der Vagina mit lauwarmem Wasser unter Zusatz von einem desinficirenden Mittel zu gebrauchen. Ferner sollte alle 4—5 Wochen auch ohne besondere Veranlassung (Schmerz u. s. w.) nachgesehen, der Ring herausgenommen, gereinigt und frisch angelegt werden. Besonders ist dies bei den Ringen mit vulcani-

[1]) Diagnose, Pathologie und Therapie der Frauenkrankheiten, deutsch herausgegeben von H. Beigel, pag. 403 ff.

sirtem Kautschuküberzug nöthig, welche die Scheideschleimhaut stark reizen und oft eine profuse, übelriechende Secretion veranlassen.

Fig. 63.

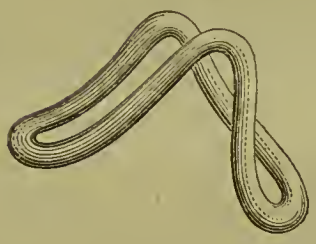

Fig. 64.

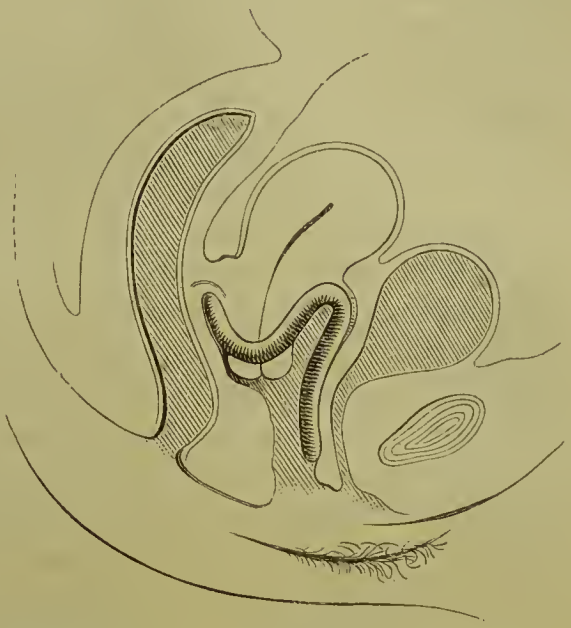

Aber auch bei den Ringen aus festem Material ist dies anderer nachtheiliger Einflüsse wegen nöthig. So muss man sich überzeugen, ob der anhaltende Druck an einer bestimmten Stelle nicht bedeutendere Furchen oder Verdickungen der Scheidenwand und des submucösen Gewebes erzeugt hat.

Ueble Folgen, wie Parametritis, Peritonitis haben wir bei gehöriger Auswahl des Ringes und bei Einhaltung dieser Vorsichtsmassregeln nicht gesehen. Ganz kürzlich beobachteten wir, dass bei einer älteren Dame, bei welcher gegen Retroversion mit mässiger Cystocele ein Hebelpessarium eingelegt war, sich ein Carcinom ausbildete. Der Knoten hatte seinen Ursprungsort genau an der Stelle, an welcher rechterseits der Bügel die Vaginalwand gegen den Ramus descendens ossis pubis andrückte. Da Carcinome primär an dieser Stelle kaum beobachtet sein mögen, so glauben wir diesen Druck als veranlassende Ursache des Pseudoplasmas bezeichnen zu müssen. Als allgemeine Contraindication gegen Anwendung dieser Apparate muss übrigens die Anwesenheit jedes Entzündungszustandes im Uterus und Umgebung gelten.

§. 25.
Intrauterinpessarien.

Amussat[1]) scheint zuerst auf die Idee gekommen zu sein, zur Heilung von Flexionen dauernd einen Stift in den Uterus einzulegen. Später versuchten Simpson, Valleix und Kiwisch diese Behandlung in verschiedenen Modificationen. In Deutschland wurde das Verfahren hauptsächlich durch Scanzoni bekämpft und erst in neuerer Zeit durch Martin, welchem Hildebrandt[2]), Olshausen[3]), Winckel[4]) folgten, wieder in Aufnahme gebracht.

Das Intrauterinpessarium besteht im Wesentlichen aus einem Stift, der in die Gebärmutterhöhle selbst eingeführt wird. Dieser Stift ist mit irgend einem sogenannten Supporter verbunden. Dieser kann in doppelter Absicht gebraucht werden, und ist daher auch verschiedenartig gestaltet. Einmal soll vermittelst desselben dem Stift nur eine gewisse Stütze gegeben, das Herausfallen, wohl auch das vollständige Hineingleiten in die Uterushöhle verhindert werden. Ausserdem wollte man die Stellung des Organs zu seiner Norm zurückzuführen, da der Stift hierfür vielfach nicht geeignet ist und wesentlich nur die Form verbessert. Bei reinen Retro- und Anteversionen konnte der Stift nur als Mittel dienen, um jenen Zweck der Lageverbesserung durch Verbindung mit einem andern Apparate zu erreichen. Bei den Flexionen war die nächste Wirkung des Stifts eine Verbesserung der Form. Allein hiedurch war in vielen Fällen die abnorme Lage nicht gehoben. Auch hier war also eine Combination nicht selten nöthig.

Fig. 65.



[1]) Martin, Die Neigungen und Beugungen der Gebärmutter.
[2]) Monatsschrift für Gebutshülfe. 26. Bd.
[3]) Monatsschrift für Gynäk. 30. Bd.
[4]) Winckel, Behandlung der Flexionen des Uterus mit intrauterinen Elevatoren. Berlin 1872.

Hiernach lassen sich die äusserst verschiedenartigen Instrumente beurtheilen.

Die einfachsten Apparate bestehen aus einem Stifte von Elfenbein, Horn, Hartgummi, welche mit einem Knopf oder einer kleinen Scheibe versehen sind (Fig. 65). Bei Anteflexionen, besonders solchen, die mit Anteversion verbunden sind, und resistenterer Scheide, wobei der Supporter auf der hintern Scheidenwand eine Stütze findet, genügen sie meist. Doch muss man darauf sehen, dass der Knopf nicht zu klein sei, weil derselbe sonst in den Cervicalcanal eingleiten kann, was bei den Braun'schen Hartgummistiften vorgekommen ist. Bei Retroflexionen und auch bei Anteflexionen mit schlaffer Scheide fällt ein solcher Apparat leicht heraus, wenn nicht, wie dies zuweilen geschieht, der Stift durch die contrahirte und geschwellte Uteruswand umfasst ist, so dass er auch ohne alle Stütze festhält. Man kann hier die Scheibe etwas grösser machen, einen Holz- oder Mayer'schen Ring einlegen oder auch wohl einen einfachen Gummiball unterschieben. Bei dem Gebrauch eines Ringes, insbesondere eines Hebelpessariums, hat man combinirte Effecte. Der intrauterine Stift macht den Uterus gewissermaassen starrwandig, die Flexion wird gehoben. Durch den Ring kann nun ausserdem noch eine weiter bestehende Retroversion gehoben werden. Diese Retroversion entsteht entweder aus einer ursprünglichen Retroflexion, oder aus der nicht selten vorkommenden Form der Anteflexion, bei welcher auch der Hals dem Körper entgegengebogen ist. In beiden Fällen wird das Pessarium durch die Rückwärtsbewegung des Halses und dadurch, dass der vorher gegen den Introitus schauende Muttermund nun nach dem Beckenboden gerichtet wird, ein festeres Einliegen des Stiftes befördern. Die Scheibe findet dann ihre Stütze auf der hintern Vaginalwand. Zu noch besserer Fixirung des Stiftes hat Winckel denselben durch Bänder an den Ring befestigt, oder den Knopf auf ein durchlöchertes Kautschukdiaphragma des Ringes gesetzt oder auch wohl die Scheibe des Stifts grösser gewählt als die Oeffnung des Ringes und die Scheibe unterhalb desselben befestigt. Diese Apparate machen den Uebergang zu solchen, bei welchen die Fixation einer normalen Stellung des Uterus dadurch erzielt werden soll, dass der Stift innerhalb eines festen Pessariums befestigt wird. Simpson brauchte ein ovales Kupferpessarium, in dessen Mitte der Metallstift durch eine Feder und Charniergelenk so befestigt ist, dass er sich nach einer Seite hin umlegen und bis

Fig. 66.

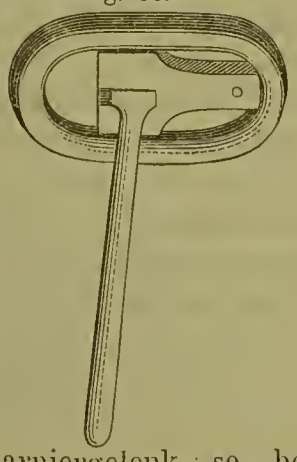

zu einem rechten Winkel aufrichten lässt, aber nach der andern Seite hin keine Bewegung zulässt. Martin liess den Stift aus Elfenbein, den Ring aus Holz (Fig. 66) anfertigen. In früherer Zeit hat man den Stift mit Metallbügel versehen und diese an der Symphyse mit dem Schilde eines Beckengürtels befestigt. Durch jene federnden Regulatoren, wie man die mit festen Pessarien verbundenen Stifte nannte, ist, sobald der Ring selbst eine genügende Stütze an Knochen und Weichtheilen findet, die Port. vaginalis annähernd in der Mitte des Beckens gehalten, und so die normale Stellung des Uterus fixirt. Beigel[1]) befestigt einen zur Hälfte ausgehöhlten Hartgummistift auf einem Gummiballon mit Schlauch. Eine Uterussonde wird durch diesen, durch den Ballon in den Stift eingeführt und dieser so in den Uterus eingelegt. Alsdann bläst man den Ballon auf und befestigt den verschlossenen Schlauch an einer Ceinture.

Was die sonstigen Eigenschaften aller dieser Instrumente betrifft, so wäre zu erwähnen, dass der Stift nicht so lang sein darf, dass er den Fundus uteri berührt. Man soll die Länge der Gebärmutterhöhle mit der Sonde ausmessen und den Stift $^1/_2$—$1^1/_2$ Cm. kürzer wählen. Doch muss er das Orific. intern. um eine gehörige Strecke überschreiten, indem sonst ein schlaffer Körper sich über seine Spitze herabbeugen kann. Die Spitze muss ferner nur so dick sein, dass sie das Orificium internum ohne Gewalt passirt, also etwa 2—5 Mm. Die Spitze sei gehörig abgerundet. Auch leicht gebogene Stifte hat man bei stärkeren Flexionen angewandt. Von einem Regulator wird verlangt, dass er dem Uterus einen gewissen Spielraum zur Bewegung gestattet. Der Ring darf daher nicht zu gross gewählt werden.

Die Einführung der Instrumente geschieht auf folgende Weise. Manche, wie die Braun'schen Stifte, sind so eingerichtet, dass man den Knopf auf eine Art Leitungssonde aufsetzt und dann wie beim Gebrauch der Uterussonde verfährt. Die nicht dazu eingerichteten Stifte mit Knopf und Scheibe kann man blos mit dem Finger appliciren. Es geschieht dies in der Steinschnitt-, Steissrücken- oder Seitenlage. Der Zeigefinger wird am Muttermund aufgesetzt, die Spitze des Stifts, dessen Knopf von der andern Hand gefasst wird, längs desselben zum Muttermund geführt und in diesen eingesetzt. Durch tieferes Einführen des Knopfes in die Scheide wird der Stift nun weiter vorgeschoben. Bei Retroflexionen kann der eingeführte Zeigefinger den Körper des Uterus im hinteren Scheidengewölbe

[1]) Wiener med. Wochenschrift 1873. Nr. 12.

etwas zu heben suchen. Bei Anteflexionen mit Anteversion kann der Finger die Port. vaginalis etwas nach vorn zu drängen suchen. Der Knopf muss dabei stärker auf die hintere Scheidenwand nach dem Steissbein hin gedrängt werden. Hebelnde Bewegungen sollen etwaigen Widerstand am Orif. int. überwinden. Wir haben, als wir uns noch mit dieser Behandlungsmethode mehr beschäftigten, mittelst eines Rinnenspeculums die Port. vag. freigelegt, eine Zange in die vordere Lippe eingesetzt und sie hierdurch fixirt; je nach Bedürfniss etwas angezogen und so das Instrument eingeführt. Winckel empfiehlt besonders bei starken Anteflexionen die Sonde einzuführen, die Port. vag. durch dieselbe nach der Schossfuge hinzudrängen und dann den Stift neben der Sonde einzulegen. Ein vollständiges Einlegen des Stiftes neben der Sonde ist uns nie gelungen. Wohl aber gelang es, die Spitze des Stifts bis zum Orif. int. zu bringen, die Sonde zu entfernen und alsdann den Stift vollends einzuführen. Die Application des federnden Regulators geschieht entweder mit der von Simpson an seinem Instrumente angebrachten Leitungssonde oder blos mittelst der Finger. Man führt den Finger bis zum Muttermund, fixirt denselben, schiebt den niedergelegten Stift bei schräg gehaltenem Kranz bis zum Muttermund. Alsdann drückt man den Stift weiter in den Cervix ein, indem man zugleich dem Ring eine mehr horizontale Stellung verleiht. Bei Retroflexionen und Retroversionen gelingt dies zuweilen leicht durch ein einfaches Vorwärtsschieben des Ringes in der Längsrichtung der Scheide, wobei man den Uteruskörper mit dem Zeigefinger etwas erheben kann. Bei Anteflexionen und besonders bei Anteversionen wird der Kranz längs der hintern Scheidewand mis starkem Druck nach unten weit nach dem Kreuzbein hingeführt werden müssen, um den Stift eingleiten zu lassen. Ist der Regulator glücklich applicirt, so soll man das Instrument, das so gehalten wurde, dass der Stift bei Retroflexion nach hinten, bei Anteflexion nach vorn drehbar war, nun so umdrehen, dass sein ursprünglich hinterer Bügel nach vorn kommt und umgekehrt. Auf diese Art applicirt, verhindert der Stift bei Retroflexion die Neigung des Uterus sich nach hinten, bei Anteflexion die Neigung sich nach vorn umzulegen. — Wir haben die Application dieses Instrumentes bei Retroflexion oft leicht, bei Anteflexionen besonders solchen, die mit Anteversion verbunden waren, dagegen nicht selten schwierig gefunden. Ist die Einführung dieser Instrumente vollendet (die Application der Ringe etc. nach Einführung eines einfachen Stiftes mit Knopf oder Scheibe bedarf nach dem früher Mitgetheilten keiner besonderen Beschreibung), so müssen nun folgende Vorsichtsmassregeln beobachtet werden. Die Kranke soll mehrere Tage ruhig zu Bette liegen. Die

Lage des Instrumentes muss durch zeitweise Untersuchung festgestellt werden. Bei auftretenden Schmerzen überzeuge man sich, ob sie mehr einen neuralgischen Character haben und vielleicht blos durch Contractionen des Uterus hervorgerufen sind, oder ob sie auf einen entzündlichen Zustand hindeuten. Der Thermometer ist dabei unentbehrlich. In letzterem Fall entferne man den Stift sogleich und behandle die Kranke gerade so, als ob sie an einer beginnenden Peritonitis leide. Im andern Fall kann man zuwarten. Dauern die Schmerzen jedoch fort, so wird man gut daran thun, gerade so zu verfahren. Ist keine Schmerzhaftigkeit vorhanden, so lässt man die Kranke allmälig Bewegungen machen, aufstehen und gradatim zu ihrer frühern Lebensweise zurückkehren, wobei natürlich aller Excess streng zu vermeiden ist. Es sind Beispiele durch Olshausen und Winckel bekannt, in welchen Conception bei Gegenwart eines Intrauterinpessariums eintritt. Auf der andern Seite ist jedoch durch Beobachtung constatirt, dass nach einem Coitus Peritonitis entstand. Man wird daher auch in diesem Punkte zur Vorsicht rathen.

Eine ziemlich constante Folge des Intrauterinpessariums ist eine Schwellung des Gebärmutterhalses und auch des Uteruskörpers. Man erkennt dieselbe an der Turgescenz der Lippen, festem Anliegen an dem Stifte, wodurch derselbe umschnürt und fixirt erhalten werden kann. Zugleich entsteht meist eine stärkere Secretion der Schleimhaut. Die Menses erscheinen oft verfrüht, stärker als gewöhnlich. Auch Metrorrhagieen treten ein. In weiterm Verlauf mindert sich dieser Congestivzustand nicht selten, und es kann sogar eine Abschwellung eines vorher vergrösserten Uterus, geringere Secretion, Abnahme oder Verminderung der Dysmenorrhoe, geringerer Blutabgang während der Menses eintreten. Zugleich wird von den Anhängern dieser Methode ein Wegfall der Schmerzen, der consensuellen und Drucksymptome berichtet, welche durch die Dislocation und Formveränderung hervorgerufen sind, selbst eine günstige Structurveränderung, Erhärtung des vorher schlaffen Organes und endlich dauernde Beseitigung der Anomalie auch nach Entfernung des Apparates. Auf der andern Seite werden zahlreiche Fälle von Peritonitis und Parametritis und keineswegs seltene Beobachtungen von letalem Ausgang bald nach Application der Instrumente oder in späterer Zeit, oder nach frischer Application, nachdem die vorhergehende keine üble Erscheinung nach sich gezogen hatte, berichtet.

In früherer Zeit, in welcher man häufig sehr unpassende Apparate benutzte, wie die mit Beckengürtel, sind solche Vorkommnisse häufiger gewesen, allein auch bei den von uns näher beschriebenen Apparaten, welche wohl allein noch gebraucht werden, bleiben solche fatalen

Ereignisse nicht aus. Sie kommen vor, auch wo die Application von sehr geschickter Hand geschah und uns ist ein Fall bekannt geworden, in welchem wegen Sterilität bei Anteflexion des Halses und des festen etwas verdickten Corp. uteri die zweite Application eines einfachen Stifts eine letale Peritonitis hervorrief. Die Anlegung des Stifts geschah von einem Collegen, welchem Niemand Mangel an Geschicklichkeit vorwerfen kann. Die Indicationen für das Intrauterinpessarium sind auch von den Verfechtern der Methode wenig bestimmt gehalten. Im Allgemeinen wird wohl bei reinen Anteversionen und Retroversionen jetzt vollständig darauf Verzicht geleistet; dagegen hält man gewisse Formen von Anteflexionen und Retroflexionen dafür geeignet, insbesondere bei schlaffer Beschaffenheit des Uterus oder bei mässiger Verdickung und Erhärtung des Uteruskörpers, wobei die vorhandenen bedeutenden Beschwerden der Lage- und der Formveränderung des Organs ihren Ursprung voraussichtlich verdanken oder dadurch unterhalten werden und bei welchen der Gebrauch der andern gewöhnlichen Mittel von keinem Erfolg war. Auch die Sterilität figurirt unter diesen Folgeerscheinungen; doch scheint man darüber einig, dass ihr Vorhandensein ohne andere Beschwerden das Verfahren nicht rechtfertigt.

Als Contraindicationen gelten die Gegenwart eines selbst geringfügigen Entzündungsprocesses im Uterus und Adnexen, Adhäsionen, ferner eine gesteigerte Empfindlichkeit der innern Sexualorgane gegen mechanische Einwirkungen.

Wir haben diese Methode in sehr verschiedenen Fällen probirt. Es fehlte uns nicht an einer Patientin, welche mit ihrem Stift im Leibe, ohne alle Beschwerden halb Deutschland durchreiste. Auch haben wir, allerdings bei Einhaltung aller möglichen Vorsichtsmassregeln, mit Ausnahme einer mässigen Peritonitis kein Unglück gehabt. Allein die Erfolge waren auch nicht bedeutend. Insbesondere haben wir gerade bei Anteflexionen keine wesentliche Besserung des Zustandes bemerkt. Nur einmal wurde ein beständiger sehr unangenehmer Harndrang auf die Dauer beseitigt, obgleich nach der Herausnahme des Stifts, welcher nicht sehr lange gelegen hatte, die alte Formanomalie sogleich wieder sich ausbildete. In Betracht der nicht zu verkennenden Gefährlichkeit dieser Behandlungsmethode möchte dieselbe wohl am besten auf solche Fälle beschränkt bleiben, in welchen man am Ende aller seiner Hülfsmittel angelangt ist.

Will man ein Intrauterinpessarium einlegen, so bedient man sich am besten eines Stifts mit gehörig grossem Knopf oder Scheibe, welchen man je nach Bedürfniss einem einfachen Gummiring oder einem solchen mit Kautschukdiaphragma unterlegt.

§ 26.

Tamponade der Vagina.

Die Tamponade der Vagina findet ihre Indication wesentlich bei Blutungen. So gebraucht man sie als palliatives Mittel bei Menorrhagieen in Folge von mangelhafter Involution, Anschoppung des Uterus, Fremdbildungen, bei Metrorrhagieen, bei Nachblutungen in Folge operativer Eingriffe wie z. B. der Amputation des Mutterhalses, Discission des Cervix, nach Ansetzen von Blutegeln an die Port. vag. oder die Scheide, nach Scarificationen des Scheidentheils. Letztere Anwendung der Tamponade wird in den betreffenden Capiteln ihre weitere Besprechung finden. Wir erwähnen hier nur, dass man nach eigentlich operativen Eingriffen die Hämorrhagieen meist viel sicherer und ungefährlicher auf andere Art zu stillen vermag.

Die Tamponade der Vagina wird endlich angewandt bei Lageveränderungen, Versionen und Flexionen um die Dislocation und ihre Folgeerscheinungen zu mildern.

Das einfachste und billigste Material zur Tamponade ist eine gute Baumwollwatte. Man ballt dieselbe zu einer Art Kugel und schnürt diese mit einem festen Bindfaden zusammen, so dass die Kranke dieselbe leicht zu entfernen vermag. Man muss ihr dabei den Rath geben, bei gewöhnlicher Rückenlage die Beine etwas aufzustellen und dann etwa in der Richtung nach den Fersen hinzuziehen. Ungeschickte Personen heben nämlich den Faden zu hoch, so dass er einen Winkel mit dem untern Schoossfugenrand bildet und quälen sich so, ohne zum Ziele zu gelangen. Die Tampons werden vor ihrem Gebrauche mit Glycerin oder Fett bestrichen und am besten mittelst des Röhrenspiegels eingelegt oder auch mittelst der Rinne. Eine Kornzange genügt zum Erfassen. Es ist gar nicht nothwendig, die Vaginalportion vollständig frei zu legen. Man braucht den Spiegel nur so weit einzuführen, dass die Tampons in den obern Theil der Vagina eingelegt werden können. Mit dem Finger kann man sie nachher schon nach Bedürfniss zurecht schieben. Hat man kein Speculum zur Hand, so führe man zwei Finger in die Scheide, dränge mit denselben die hintere Scheidewand und den Damm so viel als möglich nach Aussen, und leite die Tampons auf der Volarfläche der Finger ein. Nimmt man hier statt grösserer Tampons zahlreichere von kleinem Caliber, so kommt man auch zum Ziel, ohne der Kranken zu viel Schmerz zu bereiten. Tamponirt man wegen Blutung, so drücke man einen Pfropf fest auf den Muttermund auf. Zwei etwa wallnussgrosse Kugeln sind fast stets genügend. Durch zu starke Füllung des Scheidegewölbes erreicht man selten mehr. Im Gegen-

theil wird oft durch die starke Ausdehnung und damit verbundene Auseinanderzerrung des Muttermunds die Blutung eher verstärkt. Bei Dislocationen des Uterus kann es zweckmässig sein, die entsprechende Körperwand durch einen Tampon zu stützen und einem Druck auszusetzen. Diese Art der Tamponade ist ein sehr gutes Palliativmittel bei starken Menorrhagieen in Folge von Anschoppung des Uterus. Wir machen vielfach im 2. oder 3. Tage der Menses davon Gebrauch. Bei Fremdbildungen, wie Fibromen, hat sie uns weniger geleistet.

Bei Versionen und Flexionen, bei welchen die Pessarien nicht ertragen werden, kann man einen Versuch machen, durch Einschieben von Tampons, welche so gelegt werden, dass sie den Uteruskörper stützen oder etwas heben, Erleichterung zu verschaffen. Sie verschieben sich nur zu leicht, so dass schon desswegen der Erfolg unsicher wird. Auch ist der Uebelstand vorhanden, dass sie bei richtiger Lage, bei Retroversion im hintern, bei Anteversion im vordern Scheidengewölbe dem Collum leicht gerade eine Ortsveränderung in ungünstigem Sinne ertheilen. Keinenfalls darf man sie daher zu gross wählen.

Fig. 67.

Sims hat, um den Patienten die Einführung von Tampons selbst zu ermöglichen, einen Portetampon (Fig. 67) erdacht, eine ovale nach oben offene Metallkapsel, in welche der Tampon eingelegt wird. Nicht streng nothwendig ist das Charniergelenk, durch welches die eine Hälfte der Kapsel zum Einlegen von der andern entfernt werden kann. Die Kapsel ist an einer Metallröhre befestigt, in welcher eine Stange mit Piston läuft. Ist die Kapsel bis zum Vaginalgewölbe eingeführt, so wird der Piston vorgeschoben und der Tampon herausgedrückt. Die Tamponade der Cervix uteri und des Körpers wurde oben unter „Application flüssiger Medicamente in die Uterushöhle“ bereits besprochen.

§ 27.

Die Anwendung der Glühhitze und starker Cauterien.

Die Glühhitze unter der Form des glühenden Eisens, des Galvanocautor (die Anwendung der Schneideschlinge wird bei den betreffenden grösseren Operationen erwähnt werden), der Flamme findet

ihre Application vorzugsweise am Cervix uteri, selten an der Vagina selbst oder an den äusseren Genitalien.

Vorzugsweise empfohlen ist der Gebrauch derselben bei papillären Geschwüren, papillären Excrescenzen am Orif. ext. oder im Cervix, hartnäckigen Geschwürsbildungen anderer Art, bei Carcinomen zur Zerstörung fungöser Wucherungen und Stillung der Hämorrhagieen, nach Excision carcinomatöser und sarcomatöser Geschwülste am Collum, in der Scheide oder den äusseren Genitalien, um die zurückgebliebenen Reste möglichst zu entfernen und die Blutung zu stillen. Bei hartnäckigen Catarrhen des Uterushalses mit Erosion, bedeutenderem Ectropium machen wir mit Vorliebe von dem ferrum candens Gebrauch. Der Erfolg ist sicherer und die Behandlungsmethode ungleich weniger langwierig, wie das gewöhnliche Betupfen mit Höllenstein oder die Application anderer schwächerer Cauterien. Spiegelberg[1]) empfiehlt bei Blutungen und Blenorrhoeen, in Folge von Schleimhautwucherungen und mangelhafter Involution, die Cauterisation der Körperhöhle durch den Porzellanbrenner. Bei hartnäckigen Geschwürsbildungen besonders papillärer Natur ist die Anwendung der Glühhitze ein vortreffliches Mittel, insofern man dadurch meist mit einem Mal die Heilung erzielt. Bei weicherer Beschaffenheit der begleitenden Schwellung und Hypertrophie der Lippen erzielt man auch durch Rückbildung dieses Zustands einen Erfolg. Ist jedoch die Vaginalportion beträchtlich hart und geschwellt, so ziehen wir die Excision derselben oder der besonders afficirten Lippe in toto oder wenigstens die Excision einer grossen Partie der Geschwürbasis vor.

Bei Carcinomen kann die Anwendung der Glühhitze nur den Sinn haben, entweder blutstillend zu wirken oder einen raschen Zerfall der ohnedies allmälig zerfallenden Geschwulstpartieen herbeizuführen und hierdurch wenigstens für eine kurze Zeit den Geschwürboden reiner zu erhalten, den üblen Geruch, Ausfluss, die Blutung aus den fungösen Wucherungen zu beschränken. Dies Mittel eignet sich daher nur für solche Fälle, in welchen ein radicaleres Verfahren nicht mehr möglich ist. Contraindicirt ist es, sobald das Carcinom in die Nähe des Bauchfells gedrungen ist, oder die Perforation des Mastdarmes, der Blase bald zu erwarten steht. Wenigstens muss man hier die betreffenden Stellen besonders schonen. Dringt man, auch wo solche ungünstige Verhältnisse nicht vorliegen, mit dem Glüheisen zu weit in die Basis des Geschwürs und benutzt zu intensive Grade der Glühhitze, so brennt man oft noch unverletzte Gefässe

[1]) Ueber intrauterine Behandlung. Sammlung klinischer Vorträge v. Volkmann. No. 24.

an, und setzt leicht stärkere Hämorrhagieen als die, welche man beschränken wollte.

Zur Zerstörung von zurückgebliebenen Resten eines Aftergebildes nach Operationen ist die Anwendung der Glühhitze im Cervix, an der Vagina und den äusseren Genitalien ganz passend. Dagegen ist sie in solchen Fällen viel weniger zu empfehlen, wo es sich lediglich um die Blutstillung handelt. Hier ist die Naht, die Unterbindung und Umstechung ein viel sichereres und besseres Mittel.

Der Application der Glühhitze an dem Cervix folgt eine oft nicht unbedeutende Schwellung, welche sich auch auf die benachbarten Partieen erstrecken und so Dysurie und Ischurie hervorzurufen vermag. Die Abstossung des Schorfes erfolgt, wenn man nicht ganz weiche Partieen einer Geschwulst ausschliesslich bearbeitet hat, gewöhnlich langsam. Sie ist zuerst von etwas Blutabgang, Abgang von seröser fleischwasserähnlicher Flüssigkeit mit schwarzen Schorfpartikeln begleitet. Später nimmt der Ausfluss eine eitrige Beschaffenheit an. Die vollständige Abheilung der Wunde dauert bis zu 4 bis 6 Wochen. Nachtheilige Folgen werden im Allgemeinen sehr selten beobachtet, insbesondere sind stärkere Reiz- und Entzündungszustände Ausnahmen. Doch wird man immer gut daran thun, Personen, bei welchen das Glüheisen einigermassen energisch applicirt wurde, 3 bis 5 Tage ruhig im Bette liegen zu lassen. Als spätere Folgezustände sind Stenosen und selbst Atresieen des Orif. ext. und Cervix uteri beschrieben. Man muss daher, sobald man das Eisen tiefer in den Canal eingesenkt hat, oder intensiv die nächste Umgebung des Orif. ext. gebrannt hat, während des Heilungsprocesses darauf sein Augenmerk richten. Als Contraindication muss auch beim Ferr.-candens die Gegenwart entzündlicher Zustände aufgestellt werden.

Um die Glühhitze in Anwendung zu bringen ist die Kohlenpfanne nebst Blasbalg oder eine gute Spirituslampe mit Gestell und eine gehörige Zahl verschieden geformter Eisen noch immer der einfachste, sicherste, handlichste Apparat. Er hat nur den Nachtheil, dass die Kranken durch den Anblick erschreckt werden. Glüheisen mit mässig grossem rundlichem Knopfe und solche mit mehr zugespitzten, ovoiden, schmalen Knöpfen für den Cervicalcanal genügen (Fig. 68). Wichtig ist die Deckung der Vaginalwand und der äusseren Genitalien. Am besten geschieht dieselbe durch Einführung eines Röhrenspeculums aus Holz. Doch wird durch dasselbe, besonders bei starker Hypertrophie der vorderen Lippe und Carcinomen, die kranke Fläche oft nicht genügend freigelegt. Man wendet alsdann die Hartgummirinne und die Scheidenhalter von Holz an. Bei starker Secretion der kranken Fläche muss man sie vor Application des Eisens

durch Schwamm oder Watte zu trocknen suchen. Nach der Application kann man das Röhrenspeculum mit kaltem Wasser füllen oder bei Anwendung der Rinne solches mit schwachem Druck auf die Port. vag. laufen lassen. In ähnlicher Weise wird der Porcellanbrenner applicirt.

Fig. 68.



Spiegelberg bringt zur Cauterisation der Körperhöhle den Porzellanbrenner durch den, wenn nöthig vorher dilatirten Cervix ein. Durch Schliessung und Oeffnung des Stroms hat man die Dauer der Einwirkung vollständig in der Hand und kann beliebig diese oder jene Stelle des Organs schonen oder der Glühhitze aussetzen. Weniger zu empfehlen ist das Cauterium potentiale, dessen Einwirkung nicht so leicht localisirt werden kann. Doch ist es bei scheuen Kranken nicht zu entbehren. Am geeignetsten sind Stangen aus 4 Theilen Kalk und 5 Theilen Kali caust. mit Wachs überzogen und in Opodeldocgläsern aufbewahrt. Man benutzt sie bei hartnäckigen Geschwürsbildungen von nicht carcinomatösem Character. Nach vollständiger Freilegung der Port. vag. bringt man einen mit schwachem Essig befeuchteten Halbring von Baumwolle zwischen die Kante des Speculums und die nach unten gelegene Lippe, fasst die im Höllensteinhalter, oder Federkiel, oder Kornzange befestigte Aetzstange und bestreicht das Geschwür oder drückt sie auf dasselbe an. Nach der Application giesst man schwachen Essig auf.

Will man starke flüssige Aetzmittel, wie Salpetersäure, Schwefelsäure etc. benutzen, so schützt man durch Charpie oder Watte die gesunden Partieen, bedient sich eines Glasstabs oder eines Pinsels und entfernt nach der Application mittelst Schwamms oder Watte den überschüssigen Rest des Aetzmittels. Routh[1]) empfiehlt bei Carcinoma colli uteri die Anwendung des Bromalcohol (1 Theil Brom auf 10 Theile Alcohol). Ein Läppchen mit dieser Lösung getränkt wird auf die Geschwürsfläche applicirt und alsdann durch Tampons, die in eine Lösung von Natr. bicarb. getaucht sind, in seiner Lage befestigt, und durch diese auch die anliegenden Partieen geschützt. Nach 24—48 Stunden wird der Verband entfernt. Schröder[2]) empfiehlt dieses Verfahren

[1]) Transactions of the obstetrical Society of London. vol VIII. pag. 290.

[2]) Sitzungsberichte der physik. med. Societät zu Erlangen. Sitzung vom 23. Juni 1873.

ebenfalls, besonders auch zur Entfernung von Resten des Tumors nach vorhergehender blutiger Operation und Anwendung des Ferr. eand.

§ 28.

Die localen Blutentziehungen.

Dieselben werden vorzugsweise am Scheidentheil vorgenommen, selten benutzt man die Scheide selbst. Als Ersatzmittel bei jungfräulicher Scheide, bei vorausgegangenen Zufällen nach Application von Blutegeln auf der Cervix, bei Personen, bei welchen man aus irgend einem Grund die Application des Speculums und die längere Zeit nothwendige Entblössung scheut, dient das Ansetzen von Blutegeln an den Damm und After. Hier wollen wir von Anwendung einer zu grossen Zahl von Blutegeln am letztern Ort abmahnen. Starke Blutungen sind an dieser Stelle durchaus nicht selten. Drei Stücke genügen meist. Seltener sind 5—6 nothwendig.

Man benutzt die localen Blutentziehungen vorzugsweise, um die mit stärkerer Hyperämie des Uterus verbundenen Schmerzen, den lästigen Druck nach unten, den Kreuzschmerz etc. zu lindern. Das Auftreten der Beschwerden nach Ablauf der grösseren Hälfte des Menstruationsintervalls oder die Fortdauer der Schmerzen nach einer spärlichen Menstruation, Empfindlichkeit des Uterus in toto oder einzelner Partieen desselben gegen Druck, Schmerz bei Bewegungsversuchen, Empfindlichkeit der Leistengegend gegen Druck oder Empfindlichkeit des tastbaren Ovariums gegen solchen, stärkere Röthung oder livide Färbung des Scheidentheils, Turgescenz und intensive Röthung der Cervicalmucosa geben Anzeigen.

Bei ganz acuten, entzündlichen Zuständen der Adnexen des Uterus, des Bauchfells, ist die örtliche Blutentziehung innerhalb der Genitalien nicht zu empfehlen.

Was die locale Blutentziehung an der Scheide betrifft, so machen wir dieselbe nur an der vordern Scheidenwand bei starker Schmerzhaftigkeit gegen Druck bei Cystitis und Blasenkatarrh.

Die locale Blutentziehung am Scheidentheil geschieht durch Blutegel oder durch Scarificationen nach gehöriger Freilegung mittelst eines Röhrenspeculums, welches bei Gebrauch der Egel entschieden vorzuziehen ist. Durch gehöriges Andrücken der Kante des Spiegels gegen die Scheide sucht man das Einkriechen in diese zu verhindern.

Unangenehmer noch ist das Eindringen eines Thieres in den Uterus selbst, was zu sehr stürmischen Uterinkoliken Anlass geben kann. Scanzoni empfiehlt blos die vordere Lippe in das Lumen des Speculums zu bringen. Nur bei starker Hypertrophie und günstiger

Form der Lippe wird es hierdurch möglich sein, den Abschluss nach andern Partieen vollständig zu gewinnen. Weber empfiehlt, den Blutegeln einen Faden durch den Schwanz zu ziehen. Zuweilen kann man den äussern Muttermund durch eine kleine Charpiewicke oder eine kleine Wattekugel zustopfen. Die Hauptsache bleibt, dass man gehörig aufmerkt, so lange die Blutegel noch nicht fest angebissen haben. Mittelst einer scharfgezahnten Kornzange oder einer langen mehrkralligen Hakenpincette kann man ihren Wandergelüsten ein Ziel setzen. Gewöhnlich genügen 3—4 Blutegel, um mit der Nachblutung 2—4 Unzen zu entleeren. Wir reflectiren geradezu auf diese, und stillen die Nachblutung nur dann, wenn die Grenze von 3—4 Unzen überschritten wird. Stopft man die Vagina nach Application der Blutegel wieder aus, so setzt man leicht einen Reiz, welcher den Nutzen des Mittels redressirt. Sollte die Hämorrhagie jedoch zu stark werden, so probirt man es mit einem einzigen Wattpfropf, welchen man auf die blutende Stelle anlegt. Sollte auch dies nicht genügen, so umsticht man die blutende Stelle mit Nadel und Draht. Dieses Mittel ist auch da zu empfehlen, wo ein Blutegel, welcher absichtlich oder unabsichtlich an die Scheidenwand angesetzt wurde, daselbst starke Nachblutung hervorrief.

Als unangenehme Folgezustände, welche zuweilen den Applicationen von Blutegeln zu folgen pflegen, sind starke Uterinkoliken zu erwähnen. Ein Opiumklystier[1]) wird am hilfreichsten dabei sein. Scanzoni erwähnt noch heftiger Reflexerscheinungen, Krämpfanfälle, Erbrechen, Sinnesverwirrungen, wie sie übrigens auch bei hysterischen Personen nach einer einfachen Untersuchung zuweilen eintreten. Auch das Auftreten eines der Urticaria ähnlichen Ausschlags wird angeführt. Bedeutendere andauernde Nachtheile werden nicht beobachtet.

Die zweite Methode der localen Blutentziehung an der Portio vaginalis besteht in der Scarification derselben. Mit einem langgestielten bauchigen Messer macht man Einschnitte in die Lippen. Zuweilen, bei starker Hyperämie, Aufschneiden einer ausgedehnten Vene blutet es ziemlich stark. Gewöhnlich muss man sehr zahlreiche oder

---

[1]) Die Klystiere mit einem Zusatz von 15—30 Tropfen T. opii sind ein vortreffliches Mittel, um Schmerzen vom Genitalapparat ausgehend zu mildern. In vielen Beziehungen sind sie den Injectionen von Morphium vorzuziehen, besonders desshalb, weil diese bei Personen, die nicht daran gewöhnt sind, andere unangenehme Zufälle hervorrufen. Das Opiumklystier wird gewöhnlich zu gering geschätzt, weil die Art seiner Application unzweckmässig ist. Wir bedienen uns einer kleinen Zinnspritze mit Kautschukrohr, welche $^1/_2$ Unze Flüssigkeit fasst. Nimmt man viel Flüssigkeit und diese zu kalt oder zu heiss, so entsteht leicht Drang und das Klysma wird nicht resorbirt.

sehr tiefgehende Incisionen machen, um eine nur einigermassen genügende Quantität Blutes zu entleeren. Macht man dann die Einschnitte zu tief, wozu man durch die lange Dauer der Procedur leicht verleitet wird, so ist man vor der zuweilen eintretenden stärkeren Nachblutung ebenso wenig gesichert, wie bei den Blutegeln. Auch heilen solche tiefe Incisionen zuweilen sehr langsam. Im Allgemeinen geben wir daher den Blutegeln den Vorzug, welche man einer gut instruirten Hebamme oder einer Wärterin überlassen kann. Kristeller[1]) empfiehlt die Akupunktur zur Blutentziehung. Mit einer Staarnadel werden Einstiche in die Muttermundslippen gemacht. Es blutet dabei oft recht stark und wir geben, nach den allerdings nicht zahlreichen Versuchen damit, diesen Einstichen vor den Incisionen den Vorzug.

Jede Kranke, welche einer derartigen localen Blutentziehung unterworfen wurde, sollte etwa 24 Stunden im Bett gehalten werden, damit der Vortheil, welchen man durch die Depletion der Gefässe erreicht, durch die aufrechte Stellung und die Bewegung nicht wieder zu Nichte gemacht wird.

Zu erwähnen wären noch die Schröpfversuche am Uterus, durch welche man nicht allein eine zeitweise Verringerung des Blutreichthums, sondern auch unter Modification des technischen Verfahrens vorübergehende Hyperämie zu erzielen suchte. Die Versuche und Apparate haben wenig Anklang gefunden. Durch Ansetzen einer geringen Anzahl, von 1—2 Blutegeln, suchte man ebenfalls eine solche Ansaugung zu bewerkstelligen. Da wir andere und bequemere Mittel besitzen, um vorübergehende Reizung und Hyperämie hervorzubringen, so ist die Ansetzung von Blutegeln in diesem Modus und zu diesem Zwecke ziemlich verlassen.

§. 29.

Verbände des Abdomens.

Der Verband des Abdomens ist entweder ein vollständiger oder er ist nur partiell, betrifft nur einen, besonders den unterhalb des Nabels gelegenen Abschnitt. Man wirkt durch eine Bandage wohl auch nur auf eine kleine, begrenzte Stelle ein.

Die Verbände, welche den ganzen Unterleib umgeben, lassen sich auf folgende Weise anlegen. Man misst die Entfernung der Schossfuge vom Processus ensiformis ab, schneidet sich ein Stück Leinwand, Kattun, oder sucht sich ein Handtuch von dieser Breite aus. Die Länge

[1]) Monatsschrift für Geburtshülfe Band 33 pag. 412 ffg.

desselben betrage etwa 10—20 Cm. mehr als der Umfang des Leibes mit der gleich zu beschreibenden Umhüllung von Watte. Das Abdomen wird vorn und seitlich mit einer dicken Lage von ungeleimter Watte bedeckt. Man kann diese überall in gleicher Dicke appliciren. Sind aber, wie häufig, die Hüften viel breiter wie die Taille, so bringe man seitlich in den Weichen und in der Gegend der falschen Rippen stärkere Lagen von Watte an, weil sich sonst die Binde zu ungleich anlegt. Will man auf eine bestimmte Partie einen stärkern Druck ausüben, wie etwa auf die Gegend oberhalb der Schossfuge, so wird diese mit einer besonderen Lage von Watte versehen. Die Enden der unter der Lendengegend durchgezogenen Binde werden vorn auf dem Bauch übereinandergeführt. Ein Gehülfe zieht das nach unten gelegene Endstück der Binde, welches er an den beiden Ecken fasst, stark an und man befestigt alsdann die beiden Endstücke durch starke Nadeln aufeinander.

Dies wäre eine trockene Einwickelung. Bei der nassen nimmt man 2—3 Tücher der obengenannten Art, taucht sie in Wasser, ringt sie mässig oder stark aus, bringt sie sehr glatt aufeinander und legt sie auf ein dünnes, schmiegsames Kautschuktuch. Das Ganze wird alsdann unter den Lenden durchgeschoben, und nun ein Tuch nach dem andern über den Leib gezogen, wobei die Enden stets übereinander geschlagen werden müssen. Sollte eine bedeutende Ungleichheit zwischen Hüfte und Taille entstehen, so hilft das Einlegen von Watte in die Weichen- und Rippengegend. Zuletzt werden die Enden des Kautschuktuches über einander geführt und wie oben mit Stecknadeln befestigt.

Bei solchen trockenen und feuchten Verbänden wird der Abdominalwand eine gewisse Unterstützung gegeben. Die Excursionen des beweglichen Abschnittes der Bauchwandung sind beschränkt. Der Druck innerhalb der Bauchhöhle ist verstärkt und daher sind die Druckschwankungen in Folge äusserer Momente, passiver oder activer Körperbewegungen, besonders des Oberkörpers, Herumlegens auf die andere Seite etc. sowie der Respiration, des Hustens, Niesens, Lachens, der Brechbewegungen etc. weniger bedeutend. Selbst Hämorrhagieen in der Bauchhöhle können dadurch verhütet oder ermässigt werden. Eine relative Immobilität oder vielmehr geringere Mobilität ist hervorgebracht. Besonders wichtig erscheint dieser Schutz bei Reizzuständen, entzündlichen Vorgängen in der Bauchhöhle, dem Peritoneum und den Nachbarorganen.

Nicht zu unterschätzen ist dabei die gleichmässige Compression. Seit wir von solchen Verbänden bei circumscripter und diffuser Peritonitis von Anfang an Gebrauch machten, haben wir nie solche starke

tympanitische Auftreibungen des Abdomens beobachtet, als früher. Man sollte denken, dass anstatt jener Auftreibung der vorderen Abdominalwand das Zwerchfell einen höheren Stand einnehmen und die Respirationsbeschwerden sich steigern würden. Dies ist keineswegs der Fall. Der bei weitem grössten Zahl der Kranken ist zudem der Verband sehr angenehm. Sie empfinden die Stütze wohlthätig und die Schmerzen, welche durch Respirationsacte, Bewegungen entstehen, sind erheblich abgeschwächt. Freilich erfordert die Anlegung des Verbandes eine besondere Sorgfalt, selbst Pedanterie, und ist nur einer sehr geübten Krankenwärterin allein zu überlassen. Man muss vor Allem eine gleichmässige Compression hervorzubringen suchen und da, wo diese erreicht ist, in dem Grade des Druckes ab- und zuthun. Ein zu bedeutender Druck kann durch Verhinderung der Circulation in der Beckenhöhle und an den unteren Extremitäten Thrombosen bedingen. Besonders muss man auch darauf sehen, dass der untere Rand der Binde nicht zu tief herabreicht und bei stärkerer Anziehung einen Druck auf die Saphena ausübt. Besonders nach Operationen, welche von starker Volumverminderung des Bauchraumes begleitet sind, wie nach Ovariotomieen, Punktionen bei Ascites, kann dadurch der sonst ausserordentlich wohlthätige Effect des Verbandes in das Gegentheil umschlagen. Dasselbe gilt auch da, wo man im Puerperium davon Gebrauch macht.

Die nassen Verbände haben noch einen weiteren Effect. Die Abdominalwand wird bei der meist raschen Erwärmung wie von einem Cataplasma umgeben. Sie befindet sich in einem Dunstbad, die Haut wird erweicht, hyperämisch. Bei längerer Anwendung kommt es zur Bildung von Knötchen und Bläschen. Bei acuten und chronischen Entzündungszuständen der Bauch- und Beckenorgane leisten diese Verbände sehr erhebliche Dienste. Nur muss man ab- und zuthun. Werden die Kranken nicht rasch warm, haben sie unangenehme Empfindungen durch die nasse Kälte, so lasse man die Tücher stark ausringen, umhülle den ganzen Verband mit Flanell, lege Wärmeflaschen an die Seite, wechsle selten. Insbesondere lege man den Verband erst an, wenn die Kranken etwa $^1/_2$ Stunde vorher im Bett gelegen haben und durch und durch warm sind. Im andern Falle feuchte man die Tücher stärker an, wechsle häufiger, lege an einer bestimmten schmerzhaften Stelle selbst noch eine Eisblase an. Die Anfeuchtung geschieht dadurch, dass man den ganzen Verband wegnimmt. Dies ist bei acuten Processen mit grosser Schmerzhaftigkeit, wo man jede Bewegung vermeiden soll, nicht rathsam. Alsdann schlage man blos die Tücher an der vordern Abdominalwand auseinander und befeuchte sie mit einem Schwamm oder giesse Wasser darauf.

Die genannten Verbände sind wesentlich blos bei ruhiger Lage im Bette anwendbar.

Manche Kranke bedürfen einer Unterstützung ihrer Bauchmuskulatur in aufrechter Stellung, sei es, weil das von jener zu tragende Gewicht (schwangerer Uterus, Tumor etc.) zu bedeutend ist, sei es, dass die Bauchmuskeln schlecht genährt, schlaff, überhaupt insufficient sind. Hier sind nun besonders gearbeitete Binden nöthig, welche gewöhnlich nicht das ganze Abdomen, sondern nur den untern Theil, etwa die Partie unterhalb des Nabels, zu umgeben brauchen.

Fig. 69.

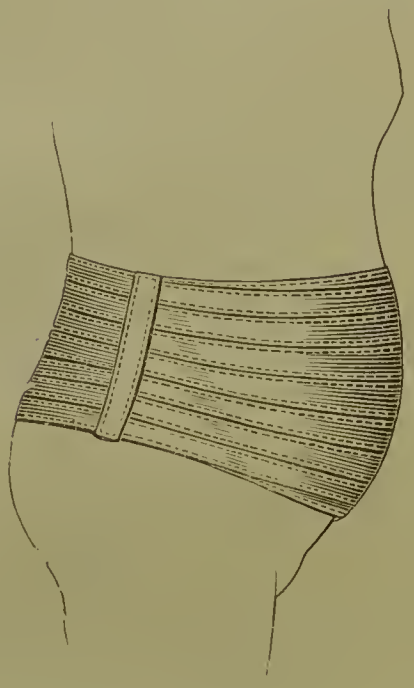

Solche Bandagen in den verschiedensten Formen findet man in jedem grösseren Instrumentenlager. Ihrer Grösse nach umgeben sie bald etwa die Gegend von der Schossfuge bis zum Nabel, bald finden sie unterhalb oder etwas oberhalb derselben ihr Ende. Nach der Schossfuge hin sind sie leicht herzförmig zugeschnitten. Das Material ist verschieden: Leinwand, Baumwolle, Flanell mit elastischem Kautschukgewebe durchsetzt, oder dieses an einzelnen Partieen verwendet. Manche Binden bestehen nur aus Kautschukgewebe. Um die nöthige Steifung zu erzielen sind oft leichte Fischbeinstäbchen, entsprechend der Längsrichtung des Abdomens, eingenäht, was freilich nicht selten einen unangenehmen, partiellen Druck erzeugt. Viele Binden werden durch einen gewöhnlich elastischen Gürtel in der Art befestigt, dass die Enden jenes Gürtels durch Schnallen in der Gegend der Wirbelsäule angezogen sind (Fig. 69). Bei andern werden die Enden in der Gegend der Wirbelsäule gekreuzt, dann wieder nach vorn geführt und oberhalb der Schossfuge durch eine Schnalle befestigt.

Es ist selbstverständlich, dass bei der äusserst differenten Gestalt des Bauchs und der Hüften, selbst unter normalen Verhältnissen, unendliche Modificationen in der Grösse und Form dieser Binden nothwendig sind. Die Zahl dieser Modificationen wird durch besondere pathologische oder functionelle Verhältnisse, Ausdehnung des Bauchraumes durch Geschwülste, Schwangerschaft, hochgradige Er-

schlaffung der Bauchdecken etc. bedeutend erhöht. Will man daher einen Nutzen erzielen, so muss auf alle diese Punkte Rücksicht genommen werden.

Das Criterium einer guten Anpassung der Binde ist schliesslich das Gefühl der Kranken. Hier hilft oft blos Experimentiren mit dieser oder jener Form der Bauchbinde in Verbindung mit oft kleinen Modificationen, welche eine intelligente Frau häufig am besten von selbst herausfindet. Der Nutzen, welchen eine gut passende Leibbinde verschafft, ist zuweilen sehr bedeutend, und wir kennen Frauen, welche dadurch von dem lästigen Kreuzschmerz, welcher sie bei jeder Bewegung quälte, fast vollständig befreit wurden. Allein auf der andern Seite ist die Zahl Derjenigen sehr überwiegend, welche die Binde nach vorübergehendem Gebrauche wieder wegwerfen. Das Mittel ist an sich ein sehr rationelles, allein die praktische Anwendung ist durch die so zahlreichen nothwendigen Modificationen so erschwert, dass man nicht gerade häufig den erzielten Erfolg erreicht. Das sehr häufig vorkommende in die Höhe Rutschen der Binde ist nur durch Schenkelriemen zu verhindern, wozu man am besten dünne Kautschukschläuche anwendet, welche zwischen den Beinen durchgehen und vorn und hinten eine passende Befestigung an der Binde besitzen. Bei Personen mit sehr schmalen Hüften und sehr schlechter Ernährung ist eine Art Hosenträger nothwendig, um das Herabgleiten zu verhindern. Will man einen besondern Druck auf die Gegend oberhalb der Schossfuge ausüben, so wird dieser entsprechend eine Art Pelotte, am besten ein Kautschukkissen mit Luft gefüllt innerhalb der Binde angebracht (Fig. 70). Besonderen Eingang haben sich Apparate verschafft, welche einen ganz isolirten Druck auf die Regio hypogastrica ausüben, die sogenannten Ceintures hypogastriques (Fig. 71). Dieselben bestehen aus einer Metallscheibe, welche in ihrer nach den Bauchdecken zu gerichteten Fläche ein Polster, gewöhnlich von Pferdehaar, überzogen mit Leder, trägt. Dieses Polster liegt oberhalb der Schossfuge auf den Bauchdecken und wird durch einen Gürtel mit

Fig. 70.

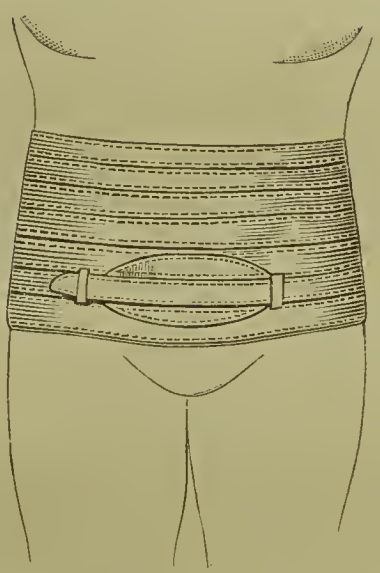

Metallfeder, welcher über die Hüften unterhalb der Crista ilei herumzieht, befestigt. Die Pelotte kann mittelst einer Schraube in verschiedene Neigung zum Gürtel resp. zu den Bauchdecken gestellt werden, so dass man es in der Hand hat, den Druck bald mehr bald weniger stark von unten nach oben einwirken zu lassen, je nachdem man den untern Rand der Pelotte tiefer oder weniger tief in die Bauchdecken eindrückt.

Fig. 71.

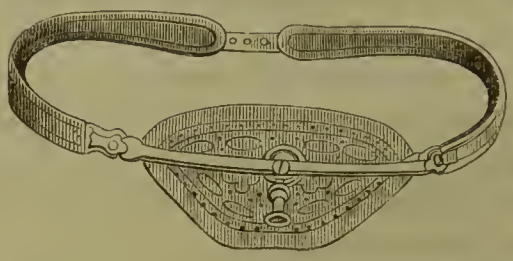

Der Effect dieser Ceintures soll der sein, dass die Pelotte durch ihren Druck nach hinten und oben das Gewicht der Eingeweide, welches sonst die Beckeneingeweide resp. den Uterus trifft, in einem gewissen Grade equilibirt. Eine bestimmte Indication für den Gebrauch solcher Apparate aufzustellen, ist uns nicht möglich. Doch ist ihr wesentlicher Nutzen bei Erkrankung der Sexualorgane ausser allem Zweifel. Man wird auch hier experimentiren müssen. Am geeignetsten erscheinen uns Fälle von Anteversion oder Flexion mit Schwellung des Corpus uteri, Normalstand der Gebärmutter bei beträchtlicher Vergrösserung derselben mit Gefühl von Abwärtsdrängen. Wir besitzen Beobachtungen, nach welchen Kranke, den verschiedensten Cureu von bedeutenden Gynäkologen unterworfen, sich schliesslich von einem herumreisenden Bandagenkünstler eine solche Ceinture octroyiren liessen und seitdem sich Bewegungen und selbst körperlichen Anstrengungen unterziehen konnten, welche ihnen vorher unmöglich waren. Die Pfuscherei wird dadurch nur gefördert, dass der Arzt, sei es aus Unkenntniss des vorhandenen Heilapparats, sei es aus Geringschätung desselben, versäumt, jedes mit plausibeln Gründen empfohlene Mittel in solchen Fällen in Anwendung zu bringen, in welchen er mit seinem übrigen ABC zu Ende ist, vorausgesetzt, dass dieses Mittel nicht schaden kann.

§. 30.

Die künstliche Befruchtung.

Diese Procedur besteht in der Injection von Samen in die Uterushöhle. Gerechtfertigt möchte sie vielleicht dann sein, wenn irgend

eine Deviation des Uterus, welche auf keine andere Weise dauernd oder vorübergehend zu beseitigen ist, das Eindringen von Sperma durch den Cervicalcanal hindert, während sonst alle Bedingungen zur Conception vorhanden sind. Es wird also die normale Beschaffenheit der Samenflüssigkeit des Mannes, eine normale Ovulation, Durchgängigkeit der Tuben etc., soweit letztere Verhältnisse überhaupt herauszustellen sind, vorausgesetzt. Bei der Injection sind dieselben Vorsichtsmassregeln, wie bei der Injection von Flüssigkeiten in die Gebärmutterhöhle überhaupt zu beobachten. Nur muss, da das Abfliessen des Sameus durch den Cervix nicht wünschenswerth ist, die vorhergehende Dilatation desselben und die Sorge für freien Abfluss durch das Einspritzen einer sehr geringen Menge des Samens ersetzt werden. Sims will nach der Injection von etwa $^1/_2$ Tropfen Conception beobachtet haben. Als Injectionsapparat könnte eine Braun'sche oder eine ähnliche Spritze dienen, bei welcher die Entleerung durch einen Drehungsapparat am Piston erfolgt, so dass die Injectionsmenge sehr genau regulirt wird. Der Same und die Spritze soll auf Körpertemperatur vor ihrer Anwendung erhalten werden. Nach der Injection, welche am besten in den ersten 10 Tagen nach Ablauf der Menses vorgenommen wird, soll sich die Patientin mehrere Stunden ruhig hinlegen.

Wir haben wenig Erfahrung über diesen Gegenstand. In einem Falle von Retroflexion, bei welchem andere Mittel umsonst versucht, hatte dieses Verfahren ebenfalls keinen Erfolg. Dagegen kennen wir einen Fall, in welchem die von sehr vorsichtiger Hand ausgeführte Injection eine äusserst intensive Peritonitis hervorbrachte. Auch Sims berichtet von unangenehmen Zufällen. Französische Aerzte sprechen von sehr günstigen Erfolgen. Ein ganz rationelles, übrigens altes Mittel gegen Sterilität ist der Coitus in der Knieellenbogenlage. Eine weitere Förderung des Eindringens der Spermatozoen in die tieferen Partieen des Genitaltrakts könnte dadurch erzielt werden, dass die Frau post coitum eine Zeitlang noch in jener Lage verharrt, während zeitweise eine andere Person die Unterbauchwand sanft erhebt und sie dann rasch fallen lässt.

§. 31.

Injectionen in die Uteruswand und in die Vaginalwand mittelst der Pravatz'schen Spritze.

Versuche, Morphiumlösungen, Ergotinlösungen mittelst der Pravatz'schen Spritze direct in das Gewebe des Uterus und der Vaginalwand einzuführen, wurden erst in der letzten Zeit von uns gemacht.

Ein bestimmtes Urtheil darüber ist uns daher nicht möglich. Ebenso wenig über ein ähnliches Verfahren bei intramuralen nach der Uterushöhle vorspringenden Myomen. Wir verbinden eine kleine Spritze mit einer langen Canüle, nach Art der Uterussonde gekrümmt. Diese Canüle lief wie eine Pravatz'sche Spritze in eine scharfe Spitze aus. Nach Dilatation eines engen Cervicalcanals wurde die Canüle in den Uterus eingeführt und die Spitze in den Tumor eingestossen. Wir benutzten Jodtinctur. Ueber das Endresultat dieser Versuche vermögen wir noch nicht zu berichten.

Wählt man die Port. vag. oder das Scheidengewölbe zum Angriffspunkt submucöser Injectionen, so entsteht leicht nach dem Ausziehen der Nadel stärkerer Blutabgang, wodurch die Injectionsflüssigkeit wieder herausgeschwemmt wird. Man vermeidet dieses, indem man die eingestossene Nadel nach dem Vordrücken des Stempels eine Zeitlang ruhig an Ort und Stelle lässt und während der Entfernung einen kleinen Tampon auf den Einstichspunkt aufdrückt.

Wynn Williams[1]) machte Injectionen einer Lösung von Bromalkohol (1 Theil Brom und 5 Theile Alkohol) in die vordere Muttermundslippe bei Epitheliom derselben

§. 32.

Die Wundnaht.

Die Operationen an den weiblichen Sexualorganen sind häufig plastischer Art und erfordern desshalb auch meist die blutige Naht. Es erscheint uns daher passend, das, was sich im Allgemeinen darüber sagen lässt, hier anzuführen, um überflüssige Wiederholungen zu vermeiden. Man kann wohl sagen, dass von den Operationen an den Sexualorganen eine Reformation in der Lehre von der Wundnath ausging. Ueberflüssiger Ballast wurde entfernt und gezeigt, wie ausserordentlich viel sich per primam intentionem zusammenheilen lässt bei der Durchführung sehr einfacher Principien.

In früherer Zeit legte man in Bezug auf das Gelingen der ersten Vereinigung grossen Werth auf einen möglichst intacten allgemeinen Gesundheitszustand. Dieser ist wohl auch von einiger Bedeutung, jedoch in viel untergeordneterem Grade, als man sonst annahm. Wir haben ausgedehnte Wundflächen zusammenheilen sehen bei ausgebreiteter atheromatöser Entartung der Arterien und Gehirnleiden

[1]) Transactions of the obstetrical Society of London. Vol. XIII pag. 97.

in Folge von Embolie, ferner bei pyämischer (Phlebitis), später tödtlicher Erkrankung, welche gleich nach der Operation eclatirte. Bei einer Hebamme, welche sich am Finger syphilitisch inficirt hatte und in Folge dessen an Tophen, Lupus litt, dagegen nie eine Affection an den Sexualorganen selbst zeigte, heilte die ausgedehnte Wunde einer Kolpoperineorhaphie vollständig. Starke Recidive der tieffressenden Geschwüre an der Nase, welche früher durch eine vorhergehende Jodkalikur zum Stillstand gebracht worden waren, bewiesen das Fortbestehen des constitutionellen Leidens. Bei einer anderen Person, welche breite Condylome an den Genitalien hatte, die durch eine antisyphilitische Kur beseitigt waren, gelang die Vereinigung bei derselben Operation zweimal nicht. Erst bei der dritten Operation, welcher eine weitere antisyphilitische Behandlung voranging, wurde ein vollständiger Erfolg beobachtet. Es scheint also wesentlich die locale Veränderung in den Gewebstheilen der bei dem operativen Eingriff betheiligten Gebilde zu sein, nicht etwa eine allgemeine Veränderung der Säfte, welche den Hauptausschlag giebt.

Dies führt zu einer Hauptbedingung für das Gelingen der Prima intentio, der Gegenwart eines **blutreichen und doch zum Zerfall nicht tendirenden Gewebes in der Wundfläche.** Ein gefässarmes derbes Narbengewebe eignet sich eben so wenig zur Vereinigung als das gefäss- und blutreiche Gewebe, welches in Folge der Durchsetzung mit einem Pseudoplasma zur Necrose tendirt. Die Prima intentio erfordert durchaus keine vollständig normale Gewebsstructur. Wunden in einer hyperplastischen, gefässreichen Vaginalwand bringt man sehr leicht zur Prima intentio.

Aeusserst wichtig ist eine gute Form der Wunde. **Zwei vollständig symmetrische Hälften,** welche sich bei der Schliessung der Naht decken, sind, wo immer möglich, herzustellen. Bei den eigentlich plastischen Operationen hat man oft Spielraum genug, um die Wunde demgemäss zurecht zu schneiden. Bei andern Operationen, wie bei der Exstirpation von Geschwülsten oder Körpertheilen, lässt sich dieses Moment wenigstens berücksichtigen, bald in höherem, bald in geringerem Grade. Bei der oft ungewöhnlich schlaffen, faltigen Beschaffenheit unseres Operationsgebietes, wie insbesondere der Vaginalwand, sowie der ursprünglichen Assymmetrie der Gebilde zu beiden Seiten der Medianlinie der Scheide oder irgend einer willkürlich angenommenen Medianlinie für die wundzumachende Fläche ist die Herstellung zweier symmetrischer Hälften oft äusserst schwierig, ja selbst unmöglich. Dem Geübtesten kann es vorkommen, dass er nach vollendeter Anfrischung nicht im Stande ist, zwei Hälften abzutheilen, welche gut auf einander passen. Hier lässt sich in ver-

schiedener Weise Rath schaffen. Sind zwei symmetrische Hälften vorhanden, so gilt als Regel, die Nähte in möglichst gleichen Abständen von einander anzulegen, möglichst genau correspondirende

Fig. 72.

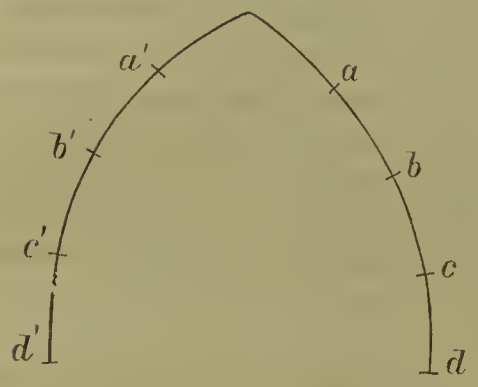

Fig. 73.

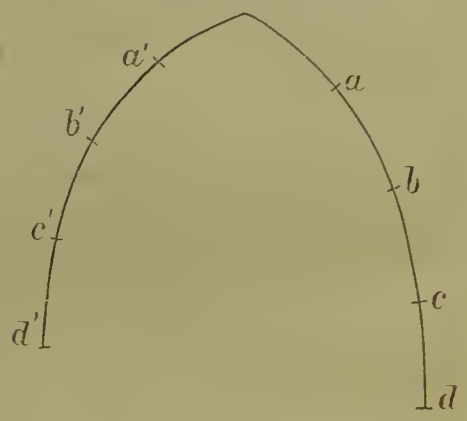

Punkte bei der Anziehung der Naht zusammenzubringen (Fig. 72 a mit a', b mit b' u. s. w.). Bei Zweifel, ob man correspondirende Punkte getroffen hat, ziehe man die Wundränder vor der Knotung durch die eingelegten Nähte probeweise zusammen. Ist aber der eine Wundrand länger, so kann man dadurch corrigiren, dass man an demselben die Nähte etwas weiter auseinander setzt, jedoch mit möglichst gleicher Vertheilung über diesen Wundrand. Man vereinigt so (Fig. 73 a mit a', b mit b' u. s. w.), in ungleichen Abständen befindliche Punkte. Ein solches Verfahren ist nur innerhalb gewisser Grenzen statthaft, da wo die Ungleichheit keine zu bedeutende ist. Im andern Fall und da, wo die Correctur durchaus durch die Sutur stattfinden muss, drängt man den längern Wundrand b (Fig. 74) an irgend einer passenden Stelle in eine Falte (c) zusammen; vereinigt diese für sich und alsdann den verkürzten Rand (d) mit dem andern (a).

Fig. 74.

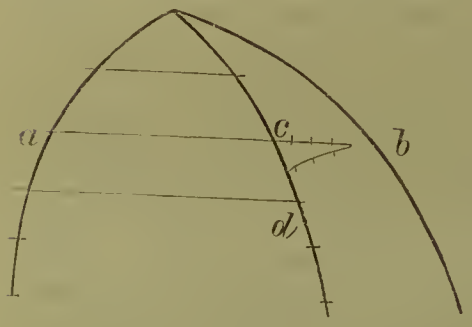

Die zweite Art der Correctur wird nicht durch die Naht, sondern durch **Veränderung der Anfrischung** erstrebt. Man verlängert den zu kurzen Wundrand a (Fig. 75) einfach in seiner ursprünglichen

Richtung bis nach c oder man schneidet ihn entsprechend dem Bogen a'. Dann wird auf die eine oder andere Art eine gleiche Länge mit b erreicht.

Die Wundflächen, welche zur Coaptation kommen, müssen eine gewisse Breite besitzen. Wundflächen von je 1—2 Mm. Breite heilen nicht so leicht zusammen, wie solche von 10—12 Mm. Wird jedoch ein gewisses Maass überschritten, so werden die Chancen wieder ungünstiger, einmal weil die Wundflächen schwieriger vollkommen symmetrisch herzustellen sind, aber auch desswegen, weil die umgreifende Naht breitere Flächen leicht zu sehr zusammendrängt, leichter in Falten drängt und schwieriger exact anzulegen ist.

Fig. 75.

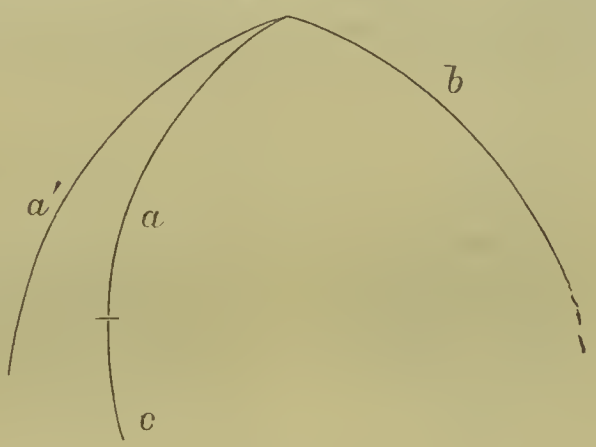

Bei den Fisteloperationen wird man sich so einerseits vor einer zu steilen oder zu steil trichterförmigen, als auch vor einer zu flach trichterförmigen Anfrischung zu hüten haben.

Bei der Deckung irgend eines Defects wird es natürlich stets darauf ankommen, der Stelle des Defects genügend breite Wundränder entgegenzusetzen. Kann man nach allen Richtungen darauf losschneiden, so ist es gleichgültig, in welcher Richtung die Vereinigung geschieht, vorausgesetzt, dass die entstehende Spannung dieselbe bleibt. Nicht so, wenn die Anfrischung in einer bestimmten Richtung beschränkt bleiben muss. Nehmen wir eine Urinfistel an, deren hintere Begrenzung durch den supravaginalen Theil des Collum uteri gebildet ist, indem ein tiefer Substanzverlust die vordere Muttermundslippe betroffen hat. Der vordere Fistelrand lässt sich im Scheidengewölbe beliebig breit zuschneiden. Am hintern Fistelrand steht uns nur die dünne Wand der supravaginalen Partie des Collum zur Verfügung. Machen wir nun eine querelliptische Anfrischung und vereinigen in derselben die hergestellten Wundränder (Fig. 76),

so wird der Defect, d. h. die Fistel, auf der einen Seite durch den nothwendigerweise schmalen, aus jener Partie des Collum gebildeten Wundrand, auf der andern Seite durch den mit ihm vereinigten, beliebig breit angelegten Wundrand im vordern Scheidengewölbe gedeckt. Machen wir jedoch eine in der Längsrichtung der Scheide verlaufende elliptische Anfrischung, so wird der Defect selbst (Fig. 77) durch gleichmässig breite Wundflächen gedeckt werden können. Die ungünstige Gewebspartie kommt zur Deckung des eigentlichen Defects gar nicht mehr in Betracht. Sie ist in dieser Beziehung eliminirt und spielt blos noch die Rolle des Abschnittes a in Fig. 76. Wir haben in Berücksichtigung dieser Verhältnisse in letzter Zeit mehrere Fisteln zur Heilung gebracht, bei welchen, da auch die hintere Muttermundslippe nicht zur Anfrischung zu benutzen war, sonst wohl nur die Kolpokleisis die Heilung erzielt hätte und wir bedauern, dass wir in früheren Fällen zu früh zu dieser geschritten sind. In ähnlicher

Fig. 76.

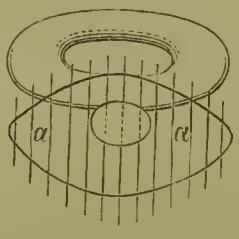

Fig. 77.

Art lassen sich durch Verschiedenheiten in der Richtung der Anfrischung und Coaptation erhebliche Vortheile gewinnen.

Eine zur prima intentio herzustellende Wundfläche soll möglichst glatt sein. Dies ist freilich bei faltigen, schlaffen Gebilden, welche bei jeder geringen Modification in der bei der Anfrischung künstlich bewirkten Spannung eine andere Fläche darbieten, blos bis zu einem gewissen Grade zu erreichen. Allein man wird diesem Moment immerhin eine gewisse Berücksichtigung von vornherein schenken müssen, indem man bei der Anfrischung und Glättung schon überlegt, welche Hälften der Wundfläche auf einander kommen, diese probeweise aufeinander legt und zusieht, wo sich Gewebe mehr vorhebt. Bei der Knotung selbst kann man dann oft noch weiter corrigiren und Unebenheiten, welche sichtbar werden, mit der Scheere oder dem Bistouri abtragen.

Bei Wundflächen, welche vollständig von einander getrennt sind, z. B. bei den wundgemachten Seitentheilen einer Hasenschaarte, wird Jeder diese beiden vollständig in die Naht fassen. Da wo jedoch

die zwei symmetrischen Hälften einer breiten, zusammenhängenden Wundfläche zu vereinigen sind, glaubt man vielfach, es genüge, auf jeder Seite nur einen Theil der angefrischten Fläche in den Bereich der Sutur zu fassen. Dies ist ein verkehrtes Verfahren. Es muss in solchen Fällen, welche bei den plastischen Operationen an den Sexualorganen so häufig vorkommen, fast unter dem ganzen Grund der Wunde die Naht hingeleitet werden. Sonst sammelt sich zu leicht Blut oder Wundsecret in dem nicht umstochenen Boden der Wunde an und die prima intentio misslingt. Man kann bei einer sehr breiten Wundfläche, die von dem einen Wundrande her eingestochene Nadel in der Nähe der Medianlinie der Wunde wieder ausstechen und eine kleine Partie der auf beiden Seiten der Mittellinie befindlichen, angefrischten Fläche frei lassen, indem man auf der andern Seite etwas entfernt von der Medianlinie einsticht, um die Nadel alsdann unter der zweiten Hälfte bis zu dem gegenüberliegenden Wundrand hinzuführen. Allein der von der Naht nicht mitgefasste Abschnitt darf nur sehr mässige Ausdehnung besitzen (Fig. 78).

Fig. 78

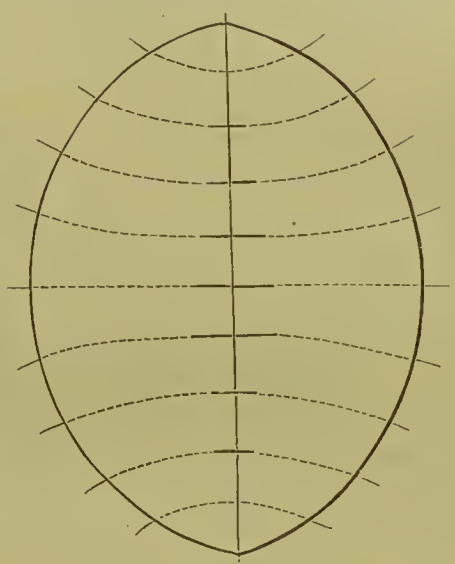

Bei dem Zusammenziehen sehr breiter, faltiger Wundflächen drängt sich nicht selten angefrischtes Gewebe zwischen den Rändern vor, was nur durch Zurückdrängen mit einer Pincette in die Tiefe eingeschoben werden kann. Dies kommt besonders dann vor, wenn man die Nadel zu tief längs der Wundfläche oder nicht genau parallel mit derselben durch die Gewebe hindurch geführt hat. Zieht man mit Gewalt bei gleichzeitigem Zurückdrängen die Sutur zusammen, so fasst man zu viel Gewebe in die Naht ein. Schneidet diese alsdann nicht bald ein, so kommt es zu partieller Nekrose des zu stark gepressten Gewebes und die erste Vereinigung misslingt. Unter solchen Umständen thut man gut daran, das überflüssige, vorquellende Gewebe vor der Knotung mit der Scheere wegzunehmen.

Das häufige Einkrempen der äussersten Wundränder wird durch oberflächliche Suturen verhindert, welche nur jene umfassen. Ein

richtiger Parallelismus der Nähte zu der Wundfläche und ein wenig tiefes Herziehen der Suturen unter diesen kann übrigens viele oberflächliche Nähte überflüssig machen. Im Allgemeinen ist es gerathen, die den ganzen Grund der Wunde umfassenden Suturen etwa in einem Abstand von 1 Cm. anzulegen und dazwischen eine oberflächliche. Zuweilen kann man auch mit Vortheil eine halbtiefe Naht anlegen, welche auf etwa 5 Mm. tief vom Rand einbiegt und sehr nahe an diesem eingestochen wird. Ueberhaupt ist es selten gerathen, die Nadel in grösserer Entfernung von dem Wundrand ein- und auszustechen. Man erhält dadurch

Fig. 79.



Fig. 80.

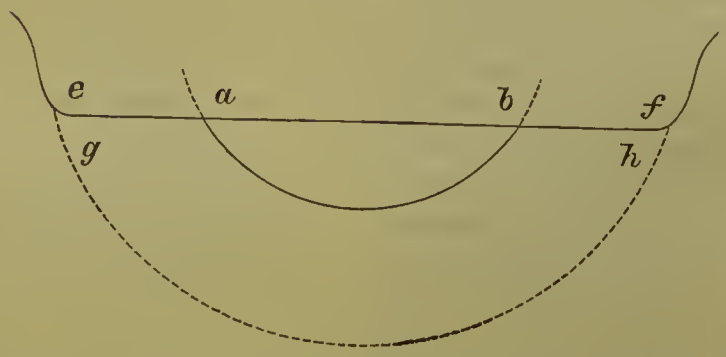

nicht leicht eine gute Coaptation[1]), weil die Nähte nicht gut parallel der Wunde hingeführt werden können.

Eine allzustarke Spannung nach dem Knoten der Nähte lässt eine Prima intentio nicht zu. Seitenschnitte sind bei den Operationen an den Sexualorganen selten statthaft. Der Grad der Spannung, wie er hier vorkommt, kann in seinen nachtheiligen Folgen meist durch sehr sorgfältig angelegte Suturen der beschriebenen Art aufgehoben

---

[1]) (Fig. 79 u. 80.) Schemata der Suturen im Wundquerschnitt: a und b äusserste Wundränder; der dazwischen liegende ausgezogene Kreisbogen stellt den Schnitt der Wundfläche dar; c und d ganz oberflächliche, e und f halbtiefe, g und h vollständig umgreifende Nähte. Die zweite Figur soll zeigen, wie bei Einstich- und Ausstichspunkten sehr entfernt von den äussersten Wundrändern ein der Wundfläche paralleles Anlegen bei einer halbtiefen Naht wohl oft noch durchzuführen, bei einer ganz umfassenden Sutur jedoch wohl nur selten möglich sein wird, aus dem einfachen Grunde, weil in solcher Tiefe von der Wundfläche Gebilde liegen, die man schonen muss.

werden. Von der sogenannten Doppelnaht, bei welcher Nadeln weit vom Wundrand entfernt ein- und ausgestochen werden, um die dazwischen liegenden Nähte gewöhnlicher Art ihrer Spannung zu entlasten, haben wir selten Gebrauch gemacht, aus Gründen, wie sie oben gegen jene Art des Ein- und Ausstichs überhaupt geltend gemacht wurden. Wir zogen es lieber vor, mehr Nähte anzulegen.

Es darf kein Blut oder Blutgerinnsel zwischen den Wundflächen liegen. Prima intentio kann wohl trotzdem erfolgen, allein man muss doch die Gegenwart solcher Substanzen möglichst vermeiden. Anlegung zahlreicher Nähte, festes Knoten und Reinigung mittelst des Irrigateurs oder der Pincette während der Schliessung der Sutur schützt davor.

Was die Nachbehandlung betrifft, so ist diejenige die beste, bei welcher am wenigsten geschieht. Nur in solchen Fällen wird der Katheter gebraucht, in welchen die Kranken den Urin durchaus nicht entleeren können. Einspritzungen in die Vagina oder wohl gar andauernde Irrigationen halten wir eher für schädlich, als für nützlich. Blos bei copiöser und übelriechender Absonderung machen wir Injectionen und auch da nur mit dem möglichst geringen Druck.

Die Herausnahme der Nähte richtet sich nach der Zugänglichkeit der Wunde. Wenn bei der Blosslegung durch Zerrung und Dehnung irgend ein Nachtheil gesetzt werden kann (und dies geschieht bei frisch vereinigten Wunden leicht), so lassen wir die Nähte 14—21 Tage liegen. Bei Zugänglichkeit jedoch, wie in der Raphe des Damms oder an den äussern Genitalien entfernen wir die Suturen am 3.—7. Tag.

Man hat sich vielfach über die Vorzüge der Seiden- und Drahtnaht gestritten. Dem Draht rühmte man nach, dass er weniger leicht Eiterung mache, sich nicht mit Wundsecret imbibire, daher unbeschadet der Heilung längere Zeit liegen bleiben könne. Dagegen warf man ihm vor, dass seine Anlegung längere Zeit in Anspruch nehme, complicirter sei, dass durch Sperren desselben beim Durchziehen der Wundrand leicht beschädigt werde. Der Draht breche bei der Application, besonders beim Knoten leicht, die abgeschnittenen Enden reizten die Umgebung, die Herausnahme sei schwieriger und die Wunde könne dabei durch Zerrung Noth leiden.

Simon will dem Draht nicht einmal jene erwähnten Vortheile vor der Seide lassen. Wenigstens soll die von ihm empfohlene feine chinesische Seide (Schliemannn Nr. 0) dieselben Vortheile ohne die Nachtheile des Drahtes besitzen.

Wir ziehen im Allgemeinen den Draht zur Höhlennaht der Seide

vor, obgleich wir glauben, dass der Unterschied in Bezug auf prima intentio nicht von Belang ist. Allein es schien uns, als ob bei längerem Liegenlassen der Draht weniger leicht und stark Eiterung mache als die feinste Seide, welche sich stets imbibirt. Wer geübt ist und gutes Material besitzt, näht mit Draht gerade so leicht, als mit Seide und was die Herausnahme der Nähte betrifft, so ist uns diese bei Draht, wenigstens in der Tiefe von Hohlorganen immer leichter vorgekommen als bei Seide. Bei ersterem markirt sich jede Sutur leicht für sich. Bei der Seide ist es oft schwer, den einzelnen Faden zu unterscheiden, geschweige denn mehrere zusammenliegende Fadenenden. Man schneidet den Knoten weit leichter ab, als den des Drahtes. Hat man sich auf dessen Herausnahme eingeübt und gebraucht alle Hülfsmittel, Aufwickelung um die Pincette, Zug im Bogen etc., so zerrt man die Wunde nicht, was übrigens bei der späteren Herausnahme von weniger Bedeutung ist. Da wo man die Suturen gleich herausnehmen kann, also nicht innerhalb von Hohlorganen, ist Seide gerade so gut als Draht. Dickere Seide, als die von Schliemann Nr. 1 haben wir nie benutzt.

Eine andere Naht, als die einfache Knopfnaht wird wohl von geübten Operateuren bei Operationen an den weiblichen Sexualorganen kaum mehr benutzt werden.

Man benutzt zur Anlegung der Suturen entweder einfache ungestielte Nadeln, welche mit Hülfe eines Nadelhalters applicirt werden müssen oder gestielte Nadeln, welche einen besondern Halter nicht nöthig haben. Die einfachen Nadeln sind hohl oder sie besitzen an der Basis, selten an der Spitze ein Oehr. Die gestielten Nadeln sind ebenfalls entweder hohl oder sie besitzen an der Spitze ein Oehr. Eine andere Combination ist bei ihnen nicht möglich.

Die gestielten Nadeln haben den Vorzug einer unverrückten, festen Form und Richtung. Auch bei dem besten Nadelhalter ist die Verbindung zwischen Halter und Nadel keine so feste, dass sie nicht zeitweise, besonders bei ungewöhnlicherem Stand beider Theile, einer Verrückung während des Gebrauchs ausgesetzt wäre. Dafür entbehrt man bei der gestielten Nadel den Vortheil, jederzeit eine beliebige Krümmung wählen zu können, man müsste denn eine sehr grosse Anzahl solcher Nadeln zur Verfügung haben. Bei den ungestielten Nadeln ist eine solche Auswahl leicht möglich. Ausserdem ist auch das Verhältniss der Nadel zum Nadelhalter bei letzterer Art leicht jederzeit zu modificiren, während dies bei Stielnadeln eines besonderen Mechanismus bedarf.

Die gestielten Hohlnadeln sind entweder in ihrer ganzen Länge (Fig. 81) oder sie sind in einem kleinen Abschnitt (Fig. 82) durch-

bohrt. In letzterem Falle kann man unterhalb der hohlen Partie noch ein Gelenk anbringen, durch welches die Stellung der Nadel zum Griff modificirt werden kann. Die einfachen gestielten Nadeln können mit einem gewöhnlichen Oehr an der Spitze (Fig. 83) oder einem geschlitzten Oehr daselbst versehen sein. Die Hohlnadeln haben nur bei der Drahtnaht Vortheile, indem der Draht sich bei dem

Fig. 81.

Fig. 82.

Fig. 83.

Durchziehen nicht so leicht sperrt, während bei den einfach geöhrten Nadeln derselbe sich beim Durchziehen oft nicht an die Nadel anlegt, sondern sich in einen Winkel zu derselben stellt, so Schwierigkeiten bereitet und dadurch selbst zum Zerreissen von Gewebspartieen führen kann. Bei allen gestielten Nadeln muss man die ganze Wundfläche oder beide Wundflächen, sobald sie durch einen Defect getrennt sind, auf einmal durchsetzen. Man kann nicht wie bei den einfachen Nadeln eine Hälfte der Wundfläche umgehen, in der Medianlinie der Wunde oder in deren Nähe herausstechen, die ganze

Nadel durchziehen, sie dann wieder fassen und unter der andern Hälfte der Wundfläche durchführen.

Bei allen gestielten Nadeln muss man, sobald die Spitze ausgestochen ist, den Draht mit einem Häkchen oder mit einer Pincette fassen, aus dem Oehr oder aus dem Hohlkanal herausziehen und dann die Nadel auf demselben Wege, auf welchem sie eindrang wieder zurückführen.

Die ungestielten Nadeln lassen sich nur mittelst eines Nadelhalters anwenden. Exemplare eines solchen sind durch Fig. 84, 85, 86 hinlänglich characterisirt. Wir benutzen mit Vorliebe das durch

Fig. 84. Fig. 85. Fig. 86.

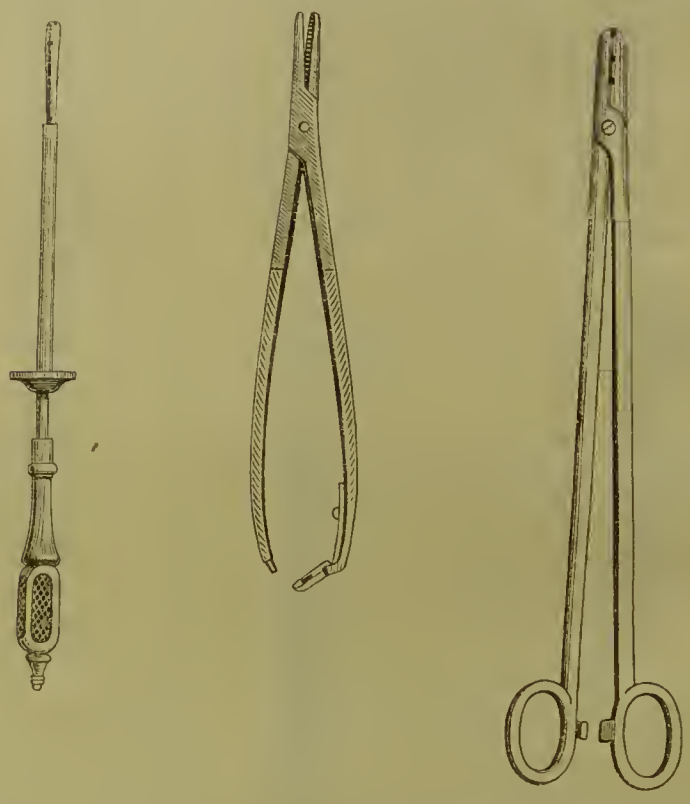

Fig. 86 dargestellte Instrument. Die Nadelhalter besitzen entweder besondere, in verschiedenen Richtungen verlaufende Furchen, in welchen die am besten an ihrer Basis vierkantigen Nadeln eingepasst sind, oder sie sind an ihrem Endtheil mit weichen Metalllegirungen ausgelegt, in welche sich die Nadeln eindrücken. Erstere sind im Allgemeinen vorzuziehen, indem die Metalllegirung häufig nicht einmal bei einer einzigen Operation mit zahlreichen Nähten Stand hält. Die Aushöhlung der ungestielten Nadeln gewährt für die Drahtsutur dieselben Vortheile und Nachtheile, wie bei der ähnlich construirten Stielnadel.

Fast alle ungestielten Nadeln besitzen das Oehr an ihrer Basis. In Folge dessen muss, wie schon erwähnt, die ganze Nadel entweder auf einmal durch die ungetrennte resp. durch die zwei vermittelst eines Defects getrennten Wundflächen durchgeführt werden oder man sticht die Nadel in der Mitte vollständig aus, sticht sie dann wieder ein, um sie am andern Wundrande herauszuziehen.

Dies hat zuweilen Inconvenienzen, da insbesondere die breitere Basis der Nadel das Gewebe leicht unnöthigerweise beleidigt, wozu die nothwendigen Manipulationen beim Wiedererfassen der Nadel mit dem Halter noch mithelfen. Auf das Durchführen der Nadel von innen nach aussen, also von einem inneren Defectrand oder von der Medianlinie einer angefrischten Wundfläche nach dem äusseren Wundrand, welches dadurch ermöglicht wird, dass man den Draht oder die Seide an je einem Ende mit Nadeln versieht, schützt davor nicht.

Fig. 87.

Fig. 88.

Man kann die ungestielten Nadeln auch mit einem Oehr an der Spitze versehen (Fig. 87.). Die Anlegung der Naht ist dann dieselbe, wie bei der Stielnadel. Nur hat man den Vortheil, die Stellung der Nadel zu dem Halter jederzeit modificiren zu können. Wir haben dieses Exposé über die Nadeln desshalb so ausführlich gehalten, um auch den weniger Geübten eine Orientirung über den Gegenstand zu ermöglichen. Wir benutzen für unsern Theil fast nur noch einfache, ungestielte Nadeln, gewöhnlich mit dem Oehr an der Basis, selten an der Spitze, mit einem Nadelhalter und zwar dem Modell Fig. 86. Vieles hängt hier indess von Gewohnheit und Uebung ab. Jedenfalls bedarf man Nadeln von der verschiedensten Grösse und Krümmung, welche man sich bei der Wahl ungestielter Nadeln leicht zu verschaffen vermag.

Die Knotung der Sutur bei der Seide bedarf keiner besonderen Beschreibung. Bei der Knotung des Drahts erschien uns der (Fig. 88) abgebildete Drahtschnürer als der zweckmässigste. Es ist dies ein langer, rundlicher Metallstab von geringer Dicke, welcher an seinem Ende einen Sförmig gekrümmten, horizontal gestellten, kleinen Abschnitt trägt. Die eine Concavität dieses Abschnittes packt den einen Draht, die andere den zweiten. Dann drückt man das Ende des Schnürers fest auf die Wundränder, zieht die Drähte etwas stark an und macht eine, höchstens zwei scharfe Umdrehungen, jedoch

nicht mehr, weil sonst auch der beste Draht leicht zerbricht. Alsdann schiebt man den Drahtschnürer an dem Faden etwas zurück, dreht wieder und so, abwechselnd zurückziehend und drehend, formire man einen 1—1½ Cm. langen Knoten. Dieser wird dann zerschnitten. Das Ende desselben verursacht wohl zeitweise unangenehme Empfindungen, doch haben wir es nicht für gut befunden, durch Einlegen von Charpie etc. dagegen anzukämpfen, weil jene Unannehmlichkeiten nicht bedeutend genug sind, um die Nachtheile eines mit Wundsecret, Eiter sich vollsaugenden und nicht ohne Zerrung der Naht zu wechselnden Gegenstands zu compensiren.

§. 33.

Anhang.

Schutz gegen Wundkrankheiten. Localität. Vertheilung der Kranken. Desinfection. Wahl der Jahreszeit für Operationen. Nachbehandlung.

Zu den leichtesten mechanischen oder operativen Eingriffen kann eine gefährliche oder selbst tödtliche Wundkrankheit hinzutreten. Möglichst schonende Ausführung der Operation, Verhinderung von Uebertragung irgend eines schädlichen Stoffes durch dritte Personen, Instrumente, Apparate, von nachträglicher Reizung der Wunde durch chemische, mechanische Agentien besonders durch eine Luft, welche mit schädlichen Stoffen imprägnirt ist, kann dagegen Schutz gewähren. Eine Localität, welche eine reine, gute Luft enthält, schützt nicht blos durch die Abwesenheit zersetzter Stoffe vor accidentellen Erkrankungen, sie befördert auch direct den allgemeinen Gesundheitszustand und macht so den Körper resistenter.

Man könnte in Bezug auf gynäkologische Kranke und besonders solcher, welche einer mechanischen oder operativer Hülfe bedürfen, die Frage aufwerfen, ob nicht die exclusive oder wenigstens vorzugsweise Behandlung in Privatwohnungen vortheilhafter sei, als die in besonderen Heilanstalten oder Spitälern. Bei Kranken aus den ärmeren Volksklassen wird man auf solche Anstalten stets angewiesen bleiben und selbst eine nicht chirurgische Behandlung wird des Spitals hier nicht entbehren können. Bei wohlhabenden Personen lassen sich manche Behandlungsmethoden in der Privatpraxis durchführen, allein durchaus nicht alle. Bei manchen Kranken ist der Zustand ein solcher, dass ein Erfolg nur bei steter Aufsicht des Arztes, bei Vorhandensein eines geschulten Wartpersonals und des ganzen Hülfs-

apparats eines Krankenhauses erreicht werden kann. Vielfach ist trotz Wohlhabenheit die Privatwohnung als Krankenlocal nicht geeignet. Bei andern wirkt die Umgebung, der Haushalt störend ein. Endlich giebt es unter unsern socialen Zuständen Leute genug (und ihre Zahl wird voraussichtlich noch zunehmen), welche trotz Wohlhabenheit aus Mangel eigener Familie und Haushalts bei wichtigen Erkrankungen in einem Hospital Zuflucht nehmen müssen.

Bei der theilweise äusserst complicirten und subtilen Technik vieler therapeutischer Methoden ist zudem gar nicht abzusehen, wie die Zeit eines beschäftigten Specialisten für die Behandlung in Privatwohnungen ausreichen sollte. Mit der Zeit werden zwar gynäkologische Kenntnisse und Fertigkeiten noch mehr Allgemeingut der Aerzte werden, als dies bis jetzt der Fall ist. Allein wie in der Augenheilkunde erfordert sowohl die Diagnose, als auch die Behandlung häufig so viel technische Uebung und Fertigkeit, dass sie immer nur Einzelne zu erwerben im Stande sind und dass sie ohne ein Hospital nur mit der grössten Aufopferung und Consequenz errungen werden kann.

Freilich kann man verlangen, dass das Hospital dem Kranken nicht blos keine Nachtheile bringe, sondern auch, selbst abgesehen von dem Arzt, dem Wartpersonal u. a., entschiedene Vortheile vor der Privatwohnung verschaffe. Und sollte dies bei einem Gebäude, welches speciell zu einem bestimmten Zwecke gebaut wird, nicht möglich sein, gegenüber dem Privathaus, dessen Zweck ein ganz anderer ist? Das Ganze ist blos eine Geldsache und das pecuniäre Interesse ist glücklicherweise mit dem gesundheitlichen ganz identisch. Mit unsern alten, schlecht eingerichteten Krankenhäusern hat man eine schlechte gesundheitliche und eine schlechte finanzielle Speculation gemacht. Manche jener Gebäude erwiesen sich häufig so bald als unbrauchbar, dass man sie starken Correcturen unterwerfen musste. Die hineingelegten Kranken blieben sehr lange darin, indem ihr Leiden sich nicht besserte, wohl auch noch ein neues hinzu trat. Wöchnerinnen und Operirte erkrankten an accidentellen Leiden und erforderten eine lange und oft kostspielige Pflege. Wohlhabende Kranke, welche oft recht gern in einem schön eingerichteten Hospital Aufnahme suchen und einen Theil der Unterhaltungskosten tragen können, bleiben aus.

Die neueren, vielfach ventilirten Principien des Hospitalbaues gelten im Allgemeinen auch für die Häuser, welche zur Aufnahme operativ-gynäkologischer Kranken bestimmt sind. Hierauf können wir uns natürlich nicht weiter einlassen und betrachten hier einige specielle Verhältnisse, wie sie sich theils geschichtlich entwickelt

haben, theils durch die Natur der uns interessirenden Erkrankungen bedingt sind.

In Deutschland ist Geburtshülfe und Gynäkologie innig verknüpft und es scheint uns diese Verbindung auch sehr natürlich. Freilich wird bei dem grossen Umfang, welchen die Gynäkologie schon jetzt erreicht hat, unter gewissen Umständen eine Trennung stattfinden müssen. Für grosse Städte und Universitäten wird die Vereinigung von Geburtshülfe und Gynäkologie in einer Person, sobald man von derselben die Ausführung aller gynäkologischen Operationen verlangt, weder möglich noch zweckmässig sein.

So passend also, abgesehen hiervon, im Allgemeinen die Vereinigung beider Disciplinen in einer Person ist, so wenig gerechtfertigt erscheint die Vereinigung der operativ-gynäkologischen Klinik und der Entbindungsanstalt in einem Gebäude. In der Freiburger Klinik existirt eine vollständige Trennung beider Institute nach Stockwerk, Personal, Instrumentarium und doch haben wir manche Nachtheile gesehen und haben daher die Erbauung eines besonderen Gebäudes erwirkt.

Es ist offenbar nicht einmal zulässig, alle gynäkologische Kranke in einem Haus unterzubringen. Carcinomatöse, bei welchen die totale Wegnahme des Pseudoplasmas oder auch nur die partielle Exstirpation mit Reinigung der Geschwürsfläche nicht mehr oder nicht sogleich möglich ist, gehören nicht in ein Hospital für operative Kranke. Sie verpesten die Atmosphäre und versetzen Andere in die grösste Gefahr. Es ist freilich oft äusserst betrübend, solche arme Kranke, welche ihre letzte Hoffnung in die Aufnahme setzen, abweisen zu müssen. Bei Vielen könnte man durch eine zweckmässige Behandlung oft noch temporäre Erfolge, Beseitigung und Linderung schrecklicher Beschwerden erzielen. Auch wäre es sehr nützlich, gerade die angehenden Aerzte in der Behandlung solcher Uebel etwas zu unterrichten. Allein ohne besonderes Haus und besonderes Personal lässt sich hier nichts erreichen.

Abgesehen von den Carcinomatösen sind besonders noch Personen mit Urinfisteln und solche, bei welchen die spontane oder künstlich eingeleitete Enucleation eines Fibromyoms stattfindet, der Atmosphäre eines Krankenhauses nachtheilig. Letztere sind selten und bedürfen natürlich der Absonderung. Bei den Urinfisteln kann man sich leichter helfen, indem man sie sobald als möglich operirt. Die Kranken können dann den Urin meist spontan entleeren und die Zersetzung desselben hat ein Ende. Da solche Operirte nicht leicht accidentellen Wundkrankheiten ausgesetzt sind, so genügen die weniger guten Räume eines Hospitals.

Besondere Rücksicht ist auf solche Patienten zu nehmen, bei welchen grössere plastische Operationen mit sehr ausgedehnten Wundflächen vorgenommen werden, wie bei Personen mit Prolapsus uteri et vaginae, complicirtem Dammriss, ferner bei Tumoren der Bauch- und Beckenhöhle, welche die Laparotomie erfordern. Hier sind die besten Zimmer zu verwenden und ist die sorgfältigste Desinfection der Localitäten nothwendig. Besondere Häuser für die Laparotomieen zu bauen, ist unnöthig, sobald in dem Hospital selbst die Bedingungen eines reinen Locals hergestellt sind und sobald die zu benutzenden Räumlichkeiten von denen getrennt sind, welche für andere Klassen von Kranken verwendet werden.

Zur Desinfection von Localitäten sind besonders Räucherungen mit Chlor, salpetriger Säure, Schwefeldämpfen empfohlen. Letztere sind sehr leicht, bequem herzustellen und haben sich uns sehr erprobt. Es wird ein flaches Gefäss von Eisenblech mit glühenden Kohlen auf einem Stativ in die Stube gestellt, Schwefel auf die Kohle gelegt, Fenster und Thüren sorgfältig geschlossen, das Schlüsselloch verstopft. Die Gegenstände, welche nicht einer besonderen Wäsche und Reinigung bedürfen, bleiben in dem Zimmer. In dem sich entwickelnden, dichten, weissen Nebel befindet sich das Zimmer 4—8 Stunden, um dann ausgelüftet zu werden. Nöthigenfalls wird die Procedur wiederholt. Diese Räucherungen haben noch den grossen Vortheil, dass alles Ungeziefer, wie Wanzen, Flöhe zu Grunde geht.

Eine besonders gründliche Desfection und Reinigung bedarf der Raum, in welchem operirt wird, ebenso das Operationslager. Die Polster des letzteren müssen sich leicht abnehmen lassen und sollten mit wasserdichten Stoffen überzogen sein. Man wäscht sie mit Carbolsäurelösungen ab und legt sie häufig in die Luft und Sonne.

Stumpfe Instrumente oder solche, welche keiner besonderen Nachhülfe durch den Instrumentenmacher bedürfen, werden nach der Operation in eine Lösuug von übermangansaurem Kali gelegt, um dann sorgfältig abgeputzt und abgetrocknet zu werden. Nöthigenfalls wird diese Reinigung vor der Operation wiederholt. Scharfe Instrumente sollte man nach jeder grössern Operation der Nachhülfe des Instrumentenmachers übergeben. Holzgriffe, Schlösser untersuche man sorgfältig auf ihre Reinigung.

Auf den Kliniken herrscht vielfach der Gebrauch, dass die Schüler die zur Benutzung zurecht liegenden Instrumente in die Hand nehmen, betrachten, die Schärfe prüfen u. s. w. Die Apparate gehen so aus einer Hand in die andere. Wir haben es so eingeführt, dass eine gewisse Anzahl von Assistenten aus der Reihe der Schüler ausgewählt wird. Diese allein dürfen die Instrumente, Schwämme u. s. w

in die Hand nehmen. Vorher müssen sie die Röcke ablegen, die Hemdsärmel aufschürzen und Hände und Vorderarm mit Seife und übermangansaurem Kali reinigen. Man bedenke nur, wie leicht das Kleidungsstück eines Arztes oder Studirenden mit Wundsecret, Blut, Eiter besudelt werden kann, wie leicht etwas darauf spritzt, ohne dass der Besitzer eine Ahnung davon hat und man wird diese Vorsichtsmassregel nicht für überflüssig halten.

Dem Wasser, in welches die Schwämme gelegt werden und welches zur Irrigation benutzt wird, setzen wir stets Aqua chlorata zu. Mit der Carbolsäure zur Reinigung der Wunden haben wir uns nicht befreunden können. Sie reizt auch in verhältnissmässig starker Verdünnung. Bei grösseren plastischen Operationen und Venenverletzungen in der Scheide und Vulva haben wir wohl auch die ganze Wundfläche vor Schliessung der Suturen mit reinem Chlorwasser abgewaschen und in Bezug auf prima intentio nie einen Nachtheil davon gesehen. Gewöhnlich lassen wir die Scheide durch einen Irrigateur mit verdünntem Chlorwasser nach vollendeter Operation ausspülen oder giessen wohl auch reines Chlorwasser in dieselbe ein.

Die Annahme der alten Chirurgen, dass in der warmen Jahreszeit operative Eingriffe leichter ertragen werden, hat bei dem Volke noch volle Gültigkeit. Man wird während des Sommers stets einen stärkeren Zudrang zu den operativen Kliniken wahrnehmen, obgleich die Landbevölkerung im Winter mehr Zeit übrig hat. Die Sache hat wohl ihren guten Grund. Abgesehen von der im Sommer leichter durchzuführenden Reinigung und Durchlüftung der Localitäten ist der allgemeine Gesundheitszustand durchschnittlich ein besserer. Accidentelle Wundkrankheiten, Infectionserkrankungen sind seltener. Während der schlechten Jahreszeit finden wir Erysipele, Diphteritis, schwere Wochenbettsfieber nicht blos in den Hospitälen, auch in der Stadt häufiger. Bei den im Ganzen sehr günstigen hygieinischen Bedingungen unseres Hospitals haben wir die Beobachtung gemacht, dass solche Erkrankungen zuerst in der Stadt und erst später in jenem auftraten. Sind solche Vorkommnisse übrigens häufiger, so thut man am besten, alle verschieblichen Operationen zurückzustellen.

Als einen Hauptschutz gegen Wundkrankheiten möchten wir eine möglichst wenig eingreifende Nachbehandlung bezeichnen. Grösste körperliche und geistige Ruhe, welche so leicht durch locale Manipulationen und auch durch überflüssige Massregeln zur Aufrechterhaltung „der Kräfte“ gestört wird, ist dringend nothwendig. Die Operirte werde nach gehöriger Reinigung, nöthigenfalls mit frischer Leibwäsche versehen, in ihr wohl erwärmtes Bett gebracht, für Er-

wärmung der Füsse und des Körpers, wenn nothwendig, durch Wärmflaschen gesorgt. Reizmittel, etwas Wein, Thee, Fleischbrühe sind wohl in der allerersten Zeit nach dem operativen Eingriff häufig nothwendig. Später sei die Diät im Allgemeinen, wenn nicht besondere Erscheinungen ein anderes Verfahren bedingen, eine leichte, mit Ausschluss aller Reizmittel. Wir haben uns nicht von der Nothwendigkeit des häufigen Gebrauchs starker Reizmittel wie des Beefteas, des Branntweins u. s. w. in den ersten Zeit nach der Operation überzeugen können. Später muss die Diät allerdings häufig eine mehr tonisirende werden. Allein auch dann wählt man am besten mehr blande, wenn auch kräftige, besonders aber leicht verdauliche Kost[1]). Stärkere Reizmittel sind nur allmälig und in besonderen Fällen nach bestimmten Indicationen zu gebrauchen.

Eine eingreifende locale Behandlung sollte ebenfalls blos durch bestimmte Indicationen veranlasst sein, so z. B. die Anwendung kalter Umschläge oder des Eisbeutels. Einspritzungen oder gar beständige Irrigationen der Scheide nach grösseren Operationen, wie sie vielfach empfohlen werden, halten wir in ihrer allgemeinen Anwendung geradezu für schädlich. In den ersten Tagen nach der Operation, wo noch eine stärkere entzündliche Schwellung existirt, wirken sie als ein mechanisches, nachtheiliges Reizmittel. In späterer Zeit bei sehr copiöser, übelriechender Absonderung sind reinigende Ausspülungen der Scheide mit sehr vorsichtiger, schonender Einführung des Rohrs, mit Anwendung eines sehr geringen Drucks zuweilen sehr vortheilhaft. Doch ist auch dies nicht gerade häufig nothwendig. Personen, bei welchen die Prolapsoperation (Kolpoperineorhaphie) gemacht worden ist, lassen wir meist bis zum zehnten Tage liegen, ohne die Scheide von dem dann oft stark angesammelten Secret und Eiter zu reinigen. Wir haben nie einen Nachtheil davon gesehen, wohl aber früher von Injectionen, besonders in den ersten Tagen nach der Operation.

Die Temperatur des Krankenzimmers sei eine mittlere (14° C.). Höhere Wärmegrade, wie man sie wohl neuerdings nach den Laparotomieen vorschlug, (wovon man übrigens wieder zurückgekommen zu sein scheint), sind vielleicht noch nachtheiliger, wie unter jene Grenze herabgehende. Zugwind, besonders wenn die Luftströmung

[1]) Es versteht sich von selbst, dass hier auf die Individualität Rücksicht genommen werden muss. Ein Gewohnheitstrinker bedarf anderer Diät, als ein nüchterner Mann, und eine englische Lady, welche zu ihrem Frühstücksthee Cognac oder starke Weine geniesst, wird auch nach einem operativen Eingriff den Schnaps nicht entbehren können. Bei unsern deutschen Frauen ist der Gebrauch starker Reizmittel glücklicherweise nicht Mode und es ist wenig passend, diese noch dazu schlechte Mode zu importiren.

den operirten Theil oder dessen Nachbarschaft trifft, ist gewiss nachtheilig. Man muss eine gleichmässige Temperatur und eine reine Luft ohne Zugwind herzustellen suchen.

Die alten Aerzte und Geburtshelfer hielten viel auf die Unterhaltung der natürlichen Secretionen bei Operirten und Wöchnerinnen. Insbesondere vermieden sie Alles, was die Secretionen zu unterdrücken vermochte. Das grösste Gewicht legte man dabei auf die Hautthätigkeit. Bei Ovariotomieen hat man dies wieder hervorgesucht. Man bereitet die Kranken durch Bäder vor, sucht die Haut in Turgescenz, stärkere Thätigkeit zu setzen, zur Schweissabsonderung zu disponiren. Wenn man auch nicht bei allen Operationen eine solche Vorbereitungscur für nöthig hält, so sollte man doch diesem Punkte mehr seine Anfmerksamkeit zuwenden, da wo Schweisssecretion vorhanden ist, diese begünstigen, was durch wärmere Bedeckung, Trinken von lauwarmen oder kalten Getränken in grösserer Menge und nicht durch Erhöhung der äusseren Temperatur geschehen muss.

Operationen an den Ovarien.

Exstirpation von Ovarientumoren. Ovariotomie.

§. 34.

Zur Geschichte und Statistik der Ovariotomie.

Die ersten rationellen Versuche mit der Ovariotomie fallen in den Anfang dieses Jahrhunderts; die allgemeine Anerkennung aber als eine wissenschaftlich berechtigte Operation, hat sie erst in den beiden letzten Decennien errungen. Es wird den künftigen Generationen von Aerzten schwer verständlich sein, warum eine in ihren Principien so einfache, so heilsame Operation bei Aerzten und Anatomen so erbitterten Anfeindungen begegnete, warum sie in Lehrbüchern und Zeitschriften verdammt und ihre Vertreter noch im Anfange der Fünfziger Jahre beschuldigt werden konnten, dass sie „ein Hauptprincip der ärztlichen Moralität verletzen.“ Und doch war der Widerstand gegen die Ovariotomie vom Standpunkte der früheren Aerzte aus sehr begreiflich. Die Eröffnung der Bauchhöhle in so weitem Umfange, die langdauernde Blosslegung der Eingeweide, das Eingehen mit der Hand zur Trennung von Adhäsionen, das Zurück-

lassen von Ligaturen zur Sicherung gegen Blutungen musste Denen, welche unter dem Eindrucke der grossen Gefährlichkeit selbst kleiner Peritonealwunden aufgewachsen waren, als vermessen und barbarisch, und der ganze Eingriff um so grauenvoller erscheinen, so lange man die Narcose noch nicht kannte. Kaum darf es uns daher befremden, wenn selbst tapfere Chirurgen vom Schlage Dieffenbachs bei der Beschreibung der Lizars'schen Operationsvorschläge, die wir im Wesentlichen noch heute befolgen, schaudernd ausrufen: „man glaubt, er rede von Eventration bei Leichen." Wir können unsere Bewunderung den Männern nicht versagen, welche es unternahmen gegen solche festgewurzelte Vorurtheile anzukämpfen. Die Aufgabe war in jeder Richtung schwer. Es handelte sich nicht nur darum, langsam tastend die Principien der Operation festzustellen und ihre Technik auszubilden, sondern es musste erst auf Kosten vieler herber Erfahrungen auf dem Sectionstische und am Krankenbette eine bessere anatomische Kenntniss der Ovarientumoren erworben und die ganze Diagnostik der Unterleibsgeschwülste erlernt werden. Nur die klare Ueberzeugung von der Nutzlosigkeit aller andern Behandlungsmethoden und nur der feste, weder durch Misserfolge noch durch gehässige Angriffe zu erschütternde Glaube an die Möglichkeit einer radicalen Heilung auf operativem Wege konnten die Ovariotomie allmälig zu der hohen Stufe erheben, die sie heute als eine der grossartigsten Operationen einnimmt.

Der Gedanke, dass die Exstirpation hydropischer Ovarien zu einer dauerhaften Heilung führen könne, reicht in ziemlich frühe Zeit zurück und wurde schon im Jahre 1685 von Schorkopf ausgesprochen. Im Laufe des 18. Jahrhunderts wurde diese Idee vielfach von hervorragenden Aerzten discutirt. Morgagni verwarf die Operation. De Haen meinte, es sei gefährlich nur an die Möglichkeit der Operation zu glauben, damit nicht irgend ein verwegener Wundarzt auf die Idee kommen könne, sie auszuführen. Dagegen sprachen sich Schlenker (1722), Willius (1734), Peyer (1751), Tozetti (1752), Van Swieten (1770), Chambon (1798) für die Operation aus. Hunter machte sogar schon 1762 den Vorschlag, in den Fällen, wo keine Adhäsionen bestünden, den punktirten Sack aus einer Oeffnung von nur zwei Zoll Länge herauszuziehen. Keiner der bisher genannten Fürsprecher der Operation hat sie indess je selbst ausgeführt, vielmehr wurden die ersten Operationen, von denen wir Kunde haben, unbeabsichtigter Weise vorgenommen. So hat Dr. R. Houstoun im Jahre 1701 bei einer Kranken in der Nähe von Glasgow einen Ovarientumor durch einen fünf Zoll langen Schnitt blossgelegt, und als wider sein Erwarten bei der Punction nichts ausfloss, den multiloculären Tumor mit colloidem

Inhalte zum Theil mit den Händen, z. Th. mit einem Holzspane herausbefördert und sodann die Bauchwunde durch 3 Suturen geschlossen. Die Kranke genas und lebte noch 16 Jahre. Einige Jahre später nahm Salvator Morand eine totale Exstirpation einer Ovariencyste vor, indem er beim Versuche die Troicartröhre herauszuziehen mit dieser die ganze Cyste zu Tage förderte. Die Operirte starb. Lange Zeit hindurch wurde die Exstirpation eines Ovariums, welche L'Aumonier in Rouen 1776 machte, für die erste gehalten. Es handelte sich jedoch in diesem Falle nicht um eine Ovariengeschwulst, sondern um einen im Wochenbett entstandenen Beckenabscess, den L'Aumonier über dem Poupart'schen Bande eröffnete und bei dieser Gelegenheit durchaus unnöthiger Weise ein gesundes Ovarium entfernte.

Der erste Mann, der in vollem Bewusstsein dessen, was er unternahm, und nach wohlüberlegter Methode eine Ovariotomie ausführte, war Ephraim Mac Dowell aus Virginien. Dieser hatte in Edinburgh im Jahre 1794 studirt und soll schon dort die Anregung zu dieser Operation durch seinen Lehrer J. Bell erhalten haben, der mit besonderem Nachdruck die Aussichtslosigkeit aller andern Curmethoden betonte und fest an die Ausführbarkeit der Exstirpation glaubte. Mac Dowell machte seine erste Operation im Jahre 1809. Die Frau genas und lebte noch 31 Jahre. Später operirte er noch zwölf Mal; im Ganzen hat er acht Heilungen erzielt. — Aus den ersten 50 Jahren dieses Jahrhunderts ist wenig Erquickliches über die Ovariotomie zu berichten. Nur einzelne Operateure brachten es zu einer grösseren Zahl von Operationen. Unvollendete Operationen, Irrthümer in der Diagnose waren an der Tagesordnung, die Erfolge wenig befriedigend. — Statt uns an Persönlichkeiten zu halten[1]) wollen wir lieber einen raschen Blick auf die allmälige Entwickelung der Operationsmethoden werfen. Den ersten Operateuren

---

[1]) Von chronologischen und geographischen Notizen möge hier nur Folgendes Platz finden: In America haben sich besonders Atlee (seit 1840) Kimball of Lowell, Dunlop, Bradford, Storer, Peaslee um die Operation verdient gemacht. — In England wurde die erste Operation von Lizars 1825 in Edinburgh ausgeführt. Im Jahre 1842 begannen Clay und 1843 Bird eine längere Reihe von Operationen. Den ersten Erfolg in einem Londoner Hospital erzielte Hawkins 1846. —. In Frankreich hat Woyerkowsky die erste Ovariotomie 1844 ausgeführt und Vaullegeard 1847 den ersten Erfolg errungen. Hierauf folgte eine lange Reihe unglücklicher Operationen von Maisoneuve, Boinet, Jobert, Demarcquay, Sédillot etc., welche die Ovariotomie vollständig in Misscredit brachten. Erst die Bemühungen von Nélaton, der 1862 Spencer Wells in England besuchte, und die Erfolge von Köberle haben die Operation in Frankreich eingebürgert. — In Schweden hat Sköldberg sehr hübsche Resultate, unter 30 Operationen 25 Heilungen,

entging meist der Vortheil, den eine gehörige Verkleinerung des Ovarientumors bei der Operation darbietet. Mac Dowell und Andere machten daher z. Th. ganz ungeheure Incisionen von 9 und 10 Zoll Länge und darüber. Der Engländer Jeaffreson war der Erste, der 1836 eine grosse Cyste durch einen Schnitt von nur $1^1/_2$ Zoll Länge entfernte. Seinem Beispiel hierin folgten bald seine Landsleute King, West und Crisp, während später wieder Clay der langen Incision „der Operatio major" gegenüber der „Operatio minor" grundsätzlich den Vorzug einräumte. Die grössten Umwandlungen erfuhr die Behandlung des Stieles. Mac Dowell, Clay und Andere fassten den Stiel in eine Ligatur, welche durch den untern Wundwinkel, der somit offen blieb, herausgeleitet wurde. Der Amerikaner Smith (1821) wagte es zuerst, die Ligaturen kurz abzuschneiden und diese fremden Körper definitiv in der Bauchhöhle zu belassen. Diese Methode ist später besonders von Tyler Smith und in der Gegenwart von Meadows in Gebrauch gezogen worden. Im Jahre 1837 gab Stilling (Holscher's Hannover'sche Annalen) das Princip der extraperitonealen Stielbehandlung an. Der Stiel sollte im untern Wundwinkel befestigt werden, wobei sich alle pathologischen Veränderungen an der Wundfläche desselben nach aussen von der Bauchhöhle unter den Augen des Arztes abspielen. Diese Methode wurde 1850 von Duffin neu entdeckt, gelangte aber erst in Form der von Hutchinson angegebenen Klammerbehandlung zu allgemeinerer Geltung. Als ein weiterer wichtiger Fortschritt ist die von Baker Brown 1865 eingeführte Abtragung des Stieles mit dem Glüheisen hervorzuheben. Früher hatte man das Ferrum candens nur zur Stillung von Blutungen aus getrennten Adhäsionsflächen (Clay) benützt.

Der eigentliche Aufschwung der Ovariotomie knüpft sich an die Namen von Atlee, Spencer Wells, Baker Brown, Köberle, Keith. Erst diese Männer haben die Ovariotomie zum Allgemeingut

---

erzielt. — Die ersten Operationen in Russland von Vanzetti 1846, von Haardtmann 1849 hatten unglücklichen Ausgang. Dagegen hat jetzt Krassowsky 24 Operationen mit 13 Heilungen publicirt. — In Deutschland wurde die Ovariotomie zuerst von Chrysmar in Isny 1819 und 20 drei mal ausgeführt. Fast alle bedeutenden Chirurgen waren bis in die neuere Zeit erklärte Gegner der Operation. Dieffenbach versuchte die Operation nur einmal, musste sie aber wegen zu ausgedehnter Verwachsungen unvollendet lassen. Im Jahre 1857 konnte Simon erst 64 in Deutschland gemachte Ovariotomieen zusammenstellen; darunter waren 12 Heilungen und 46 Todesfälle. In 6 Fällen war die Operation nutzlos, wegen falscher Diagnose, oder weil sie nicht zu Ende geführt werden konnte. Viel günstiger klingt schon die Statistik von Grenser über 129 bis Ende 1869 ausgeführte Ovariotomieen mit 62 Heilungen und 67 Todesfällen.

der Aerzte gemacht. Atlee hat im Ganzen mehr als 300 Operationen ausgeführt. Spencer Wells förderte die Ovariotomie weit über die Grenzen seines Vaterlandes hinaus, indem er den grössten Theil seiner Operationen öffentlich vor einem auserlesenen Kreise von Aerzten aller Nationen ausführte. Von 1858 an bis Ende Juni 1872 hat er 500 mal operirt. Von dem ersten Hundert starben 34%, von dem zweiten 29%, von dem dritten 23%, von dem vierten 22%, von dem fünften 20% (Durchschnitt 25,4%). Keith hat von 1862 bis 1872 144 Operationen mit nur 27 Todesfällen aufzuweisen. Auch Köberle hat seit 1862 mehr als hundert mal operirt; 1871 und 1872 operirte er 43 mal, 10 mal mit lethalem Ausgange. Ueber die wachsende Zahl der Operationen im Allgemeinen geben die folgenden Statistiken ein gutes Bild: Im Jahre 1849 zählte Kiwisch 122 Operationen auf; davon wurden 86 zu Ende geführt, 22 unvollendet gelassen, 14 mal war eine unrichtige Diagnose gemacht worden; 58 blieben am Leben, 47 starben, 17 blieben ungeheilt. Fock stellte 1856 292 Operationen mit 120 Heilungen und 120 Todesfällen zusammen, 52 genasen, behielten aber ihr früheres Leiden (unrichtige Diagnosen, unvollendete Operationen). Dutoits Statistik reicht bis zu Jahre 1863 und umfasst 742 Ovariotomieen, von denen 585 zu Ende geführt wurden, 330 mit günstigem, 255 mit lethalem Ausgange. Die neueste Zusammenstellung von Thomas erstreckt sich über 1638 Ovariotomieen von 25 verschiedenen Aerzten; 504 verliefen tödtlich; die Mortalität betrug demnach 30,7%. Diese Zahlen bilden übrigens nicht den alleinigen Ausdruck für die Fortschritte der Ovariotomie; vielmehr sind neben der Vervollkommnung der Technik vor Allem auch die grössere Sicherheit der Diagnostik und die präcisere Feststellung der operativen Indicationen hervorzuheben, welche eine richtigere Auswahl der für die Operation geeigneten Fälle ermöglichen.

§. 35.

Anatomische Verhältnisse.

Die Geschwulstformen des Ovariums, welche Gegenstand operativer Eingriffe werden, gehören zum Theil den epithelialen (Colloid-Dermoid-Kystome, Carcinome), z. Th. den desmoiden (Fibrome, Sarcome, Myxome) Neubildungen an. Ziemlich häufig sind Mischformen, bei denen z. B. die Wandungen von Kystomen in grösserer oder geringerer Ausdehnung myxomatöse oder sarcomatöse Beschaffenheit darbieten (Kystoma myxomatosum, sarcomatosum); ebenso finden sich Combinationen von Carcinom und Kystom. Die seltenste Geschwulst-

form des Ovariums ist das Fibrom. Die häufigste das Colloid- oder Myxoid-Kystom mit seinen Unterabtheilungen, dem Kystoma proliferum glandulare und papillare. Häufig treten Kystome beiderseitig auf.

Vom praktisch operativen Standpunkte aus ist es von Wichtigkeit, dass nur ein Theil der Carcinome und die Fibrome Geschwülste von durchaus festem Gefüge darstellen, während weitaus die Mehrzahl der übrigen Ovarientumoren grössere oder kleinere mit Flüssigkeit gefüllte Hohlräume einschliesst und sich demnach unter der Operation verkleinern lässt. Am ausgiebigsten lassen sich natürlich einkammerige Cysten oder multiloculäre Kystome mit praevalirendem Hauptcystenraume verkleinern, während bienenwabenartige aus vorwiegend festen Antheilen bestehende Tumoren eine grössere Incision erfordern. Im Beginne liegen die Ovarientumoren meist hinter oder neben dem Uterus in der Beckenhöhle und drängen ihn nach vorn oder zur Seite. Bei fortgesetztem Wachsthum zerren sie ihn entweder nach der Bauchhöhle in die Höhe oder drücken ihn ins Becken herab. Beim Eintritt in die Bauchhöhle legen sich die Ovarientumoren dicht an die vordere Bauchwand an und schieben die Gedärme nach aufwärts, nach den Seiten und nach hinten; nur höchst selten bleiben angelöthete Darmschlingen vor einem Ovarientumor liegen.

Die Verbindung der Eierstocksgeschwülste mit dem lig. latum und dem Uterus zieht sich fast immer in einen mehr oder weniger langen Stiel aus, an dessen Zusammensetzung sich ein Theil des

Fig. 89.

Normale Befestigung des Ovariums auf dem lig. latum.

Entwicklung eines Tumors zwischen den Platten des lig. latum.

lig. latum, das lig. ovarii und die Tube betheiligen. Die Gefässe des Stieles stammen von der Art. spermatica int. und anastomosirenden Aesten der Art. uterina. Die Arterien erreichen zuweilen die Dicke einer Rabenfeder, die Venen die eines kleinen Fingers. In langen

dünnen Stielen finden sich meist wenige, aber stärkere Gefässe, als in kurzen und dicken. Weiter enthält der Stiel stets zahlreiche Lymphgefässe und Nerven, fibrilläres Bindegewebe und glatte Muskelfasern. In einzelnen Fällen geht auch das lig. rotundum, sogar in doppelter Schlinge, in den Stiel ein. Von Nussbaum und Spencer Wells werden doppelte Stiele erwähnt; sie entstehen durch Lücken im lig. latum zwischen dem lig. ovarii und der Tube. Sehr ungünstig für die Operation ist eine morsche brüchige Stielbeschaffenheit, wie sie besonders bei malignen Tumoren oder bei fettiger Degeneration des Bindegewebes und der Gefässe vorkömmt. In manchen Fällen fehlt ein eigentlicher Stiel. Die Geschwulst liegt dicht am Seitenrand des Uterus; sie kann dabei zwischen die Platten der lig. lata hereingewuchert sein, wie Spiegelberg in einem Falle (vergl. Fig. 89) annimmt, oder die Stielung wird durch früher entstandene

Fig. 90.

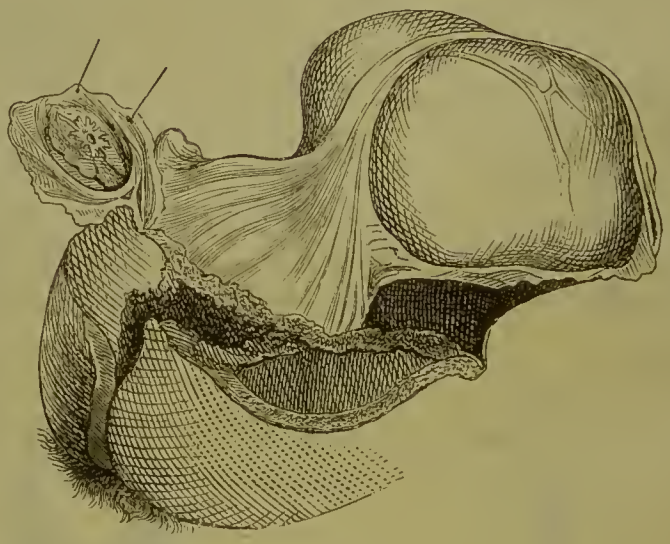

perimetritische Pseudomembranen, welche das Ovarium fest an den Uterus fixiren, verhindert (Kaltenbach vgl. Fig. 90). Bei langsam zu Stande gekommener Axendrehung des Stieles kann der Ovarientumor ganz seine Verbindung mit den Beckenorganen verlieren und von Adhäsionen mit Netz und Mesenterium aus ernährt werden. Man hat diesen seltenen Vorgang als Transplantation bezeichnet; Spencer Wells operirte zwei solche Fälle (darunter eine Dermoidcyste) mit günstigem Erfolge.

Kleinere Ovarientumoren zeigen in der Regel eine vollkommen glatte und freie Oberfläche; dagegen kömmt es nach längerem Bestande der Geschwülste durch Reibung an den Bauchdecken und den

Organen der Bauchhöhle zu Epithelialabschilferungen, zu partiellen Entzündungen, welche mit mehr weniger umfangreichen Verwachsungen enden. Solche Adhäsionen sind anfangs meist flächenhaft ausgebreitet, ziehen sich aber häufig bei fortgesetztem Wachsthum der Geschwulst sowie unter dem Einflusse der Respiration oder von Bewegungen der Gedärme zu membranösen Bändern oder zu mehr minder dicken Fäden und Strängen aus. Am häufigsten sind Adhäsionen mit der vorderen und seitlichen Bauchwand, mit dem Netze und den Därmen; dann folgen die Adhäsionen am Uterus, Blase, Linea terminalis, Douglas'schen Raum, Uretheren, Mesenterium, Leber und Gallenblase, Diaphragma, Magen, Milz.

Fast nie fehlt bei längerem Bestande von Ovarientumoren ein mehr minder reichlicher ascitischer Erguss. Die Beschaffenheit desselben (Beimischung von Blut) kann unter den Entscheidungsgründen für oder gegen die Operation von Wichtigkeit werden.

Von pathologischen Vorgängen an den Kystomen, welche unter den Indicationen zur Operation eine Rolle spielen können, sind Blutungen aus papillären Wucherungen an der Innenfläche der Cyste, Vereiterungen, Verjauchungen, Perforationen[1]) der Cysten, Axendrehungen ihres Stiels anzuführen. Einzelne dieser Vorgänge, wie die Perforationen und Axendrehungen vermögen unter gewissen Umständen zu einer Naturheilung zu führen. Auch nach Verfettung, Verkalkung, sclerotischer Verdichtung der Cysten, hat man, besonders in vorgerückterem Alter, Verödung der Cysten beobachtet.

§. 36.

Indicationen zur Ovariotomie.

Wo die Exstirpation kranker Ovarien ausführbar ist, da stellt sie gewiss die rationellste Methode dar, um zu einer Radicalheilung zu gelangen. Es sind zwar auch auf anderem Wege gelegentlich Heilungen erzielt worden: aber alle sonst bei Eierstocksgeschwülsten eingeschlagenen chirurgischen Verfahren sind — so wenig wir sie ganz entbehren können (vgl. §. 47 und 48) gegenüber der Ovariotomie unsicher in ihrer Wirkung und oft entschieden gefährlicher. Hieraus folgt jedoch nicht, dass jeder erkannte Ovarientumor sofort zu exstirpiren sei. Es gilt in der Chirurgie der ganz richtige Grundsatz, dass die Gefahr einer Operation in einem bestimmten Verhältnisse zur Gefahr der Krankheit stehen müsse. Bei an sich gutartigen Tumoren wird demnach an eine Exstirpation erst dann zu denken

[1]) Vgl. Spiegelberg, Archiv f. Gynäkologie 1. Bd. Heft I.

sein, wenn diese durch grossen Umfang, rasches Wachsthum lebenswichtige Functionen stören. Ovarialkystome werden nun nicht selten lange Zeit ohne grosse Beschwerden getragen und es ist bei ihnen nicht leicht eine Prognose über den weiteren Verlauf zu stellen; manchmal hören sie auf zu wachsen, nachdem sie einen bestimmten Umfang erreicht haben, oder schrumpfen sogar in den klimakterischen Jahren und wir dürfen diese Chancen für die Patientin nicht ausser Acht lassen. Andererseits lässt sich nicht verkennen, dass der Erfolg der Operation auch durch zu langes Zuwarten gefährdet werden kann. Da so verschiedene Momente bei der Entscheidung über den Zeitpunkt der Opération in Betracht kommen, so kann uns nicht wundern, dass je nach individueller Erfahrung die Ansichten der Aerzte hierin gewaltig divergiren. Die Einen wollen operiren, sobald der Ovarientumor sicher diagnosticirt ist. Sie halten eine frühe Operation für günstig, weil der Tumor bei gutem Allgemeinbefinden der Frau durch einen kleinen Schnitt herausbefördert werden kann, und höchst wahrscheinlich nicht adhärent ist. Es liegen aber bis jetzt noch keineswegs hinreichend zahlreiche Erfahrungen über die geringere Gefahr der Exstirpation kleinerer Tumoren vor. Andere wollen die Ovariotomie nur auf Grund einer Indicatio vitalis machen, wenn der Tumor durch Behinderung wichtiger Functionen lebensgefährlich geworden ist. Einige glauben auch, dass nach längerem Bestande einer Geschwulst eher ein langer Stiel zu erwarten sei, und dass das durch den Tumor vielfach gereizte Peritoneum viel weniger zu einer acuten Entzündung neige. Dagegen ist wieder bei längerer Dauer des Leidens die Anwesenheit ausgedehnter Verwachsungen wahrscheinlich. Die Wahrheit dürfte hier, wie so häufig, in der Mitte liegen, worüber sich Spencer Wells sehr treffend ausspricht: It is possible to operate too early as well as too late, to place a patient's life in peril by operation, before it is endangered by the disease; just as it is possible on the other hand to delay operation until the powers of life are so exhausted, that recovery after a severe operation is impossible.

Wir halten die Operation für indicirt, wenn ein Tumor rasch wächst und dadurch einerseits die Gefahr einer Ruptur nahe legt, andererseits durch seinen Umfang die Kranke entstellt und ihr jede Thätigkeit, jede Bewegung erschwert, wenn er durch Compression der Abdominal- und Beckenorgane ernstliche Störungen in der Verdauung, in der Circulation, in der Defäcation, in der Urinentleerung hervorruft, wenn er die Functionen von Herz und Lungen beeinträchtigt, wenn er durch Schmerzen, durch sein in jeder Lage lästiges Gewicht, Schlaflosigkeit, Abmagerung und allgemeinen Verfall der

Kräfte herbeiführt. Halten wir uns an solche Anzeigen, so werden nur sehr selten kleine Tumoren, welche die Nabelgrenze noch nicht überschritten haben, zur Operation kommen. Spencer Wells gibt an, noch nie — abgesehen von doppelter Ovariotomie — einen Tumor entfernt zu haben, der kleiner als ein Kindskopf war. Hegar exstirpirte einmal eine kaum apfelgrosse Cyste wegen unerträglicher neuralgischer Schmerzen, die durch kein Mittel zu beseitigen waren. Kleine Cysten kommen auch desshalb selten zur Operation, weil sie bei ihrer Lage im Becken, selbst wenn sie Incarcerationserscheinungen hervorrufen, zum Versuche einer Radicalheilung durch Punction von der Scheide aus einladen.

Die Patientin, resp. deren Angehörige, müssen vor der Operation genau mit der Gefahr derselben bekannt gemacht werden. So lange keine unmittelbare Gefahr besteht, handelt der Arzt weder recht noch klug, die Patientin zu dem Eingriffe zu bereden. Lassen wir uns aber von den oben erwähnten Indicationen leiten, so kömmt uns die Patientin selbst auf halbem Wege mit dem Entschlusse zur Operation entgegen und dann ist es Sache des Arztes, derselben durch den Hinweis auf die Bedenken eines längeren müssigen Zuwartens und die Aussichtslosigkeit palliativer Nothbehelfe den Entschluss zur Operation zu erleichtern. Vielfach wird die Entscheidung der Kranken durch äussere Umstände, durch ihre socialen Verhältnisse beeinflusst. Ein junges Mädchen, das den Verdacht der Schwangerschaft fürchtet oder sich zu verheirathen wünscht, eine Frau, die durch ihr Leiden in ihrer Erwerbsfähigkeit beeinträchtigt wird, entschliesst sich rascher zur Operation als eine Wittwe, welche die einzige Stütze unmündiger Kinder ist u. s. w. Auch der Arzt wird dem Gewichte solcher Motive in gehöriger Grenze Rechnung tragen müssen.

Neben solchen Fällen, wo wir die Bestimmung des Zeitpunktes selbst in der Hand haben, gibt es einige seltenere Umstände, die uns zwingen, auf Grund einer Indicatio vitalis sofort zu operiren.

Wiltshire und Watson haben durch raschen Entschluss zur Ovariotomie eine Frau gerettet, die wegen Blutung in die Cyste dem Tode nahe war. Ferner berichten Keith, Freund u. A. über glückliche Ovariotomie bei acuter Vereiterung oder Verjauchung von Cysten. In einem Falle von Freund war die nach einer Punction vereiterte Cyste mit Luft gefüllt und gab tympanitischen Percussionsschall. Vor der Operation betrug die Temperatur 39,8, nach derselben nie über 37,2. Auch bei spontan eingetretener Perforation und consecutiver Peritonitis wurde mit Erfolg operirt. Ebenso würden eine erkannte Axendrehung des Stiels wegen der Gefahr der Entzündung oder Gangraen des Tumors, oder plötzlich ein-

tretende Zeichen innerer Incarceration, die auf die Constriction eines Darms durch ein vom Tumor ausgehendes pseudomembranöses Band oder den aufgedrehten Stiel zurückgeführt werden könnten, die sofortige Operation indiciren.

Contraindicirt ist die Operation da, wo sie mit zu grossen Gefahren verbunden ist, die mit den Chancen des Gelingens ausser allem Verhältniss stehen:

1) So bei zu ausgedehnten Adhäsionen namentlich an der linea terminalis und an den Beckenorganen, bei breiter Verbindung des Tumors mit dem Uterus und der Basis des lig. latum. Die Gründe, warum solche Verwachsungen viel gefährlicher sind als die Adhäsionen mit der Bauchwand, dem Netz, dem Darm werden später ausführlich erläutert. Durch die von Simon eingeführte Rectaluntersuchung mit der ganzen Hand erhalten wir gegenwärtig viel genauer als früher Aufschluss über die Verbindungsweise des Tumors mit den Beckenorganen. Es genügen für diese Untersuchung meist zwei Finger oder die halbe Hand. Ist der Tumor am Beckenrande adhärent, so ist es unmöglich die linea terminalis wie auf der gesunden Seite nach vorn zu bestreichen; auch die Verbindung zwischen Tumor und Uterus kann auf diese Weise leicht gefühlt werden. Bei einer mannskopfgrossen einkammerigen Cyste, welche die günstigsten Chancen für die Exstirpation zu bieten schien, konnten wir uns überzeugen, dass dieselbe mit dem ganzen Seitenrande des Uterus und mit dem lig. latum in breiter fester Verbindung stand, und unterliessen deshalb die Radicaloperation.

2) Bei entschieden malignem Charakter der Geschwulst. Es haben zwar schon einzelne Frauen die Exstirpation carcinomatöser Ovarien, selbst bei beiderseitiger Erkrankung, überlebt; aber es ist bis jetzt noch kein Fall einer bleibenden Heilung constatirt. Alle Operirten erlagen nach Verlauf von Wochen und Monaten einer Recidive des Leidens in anderen Organen. Bis jetzt schloss man auf Carcinom, wenn sich ein grösstentheils fester Tumor sehr rasch, namentlich bei einem ältern Individuum, mit rapidem Kräfteverfall entwickelte oder von einem haemorrhagischen Ascites begleitet war. Auch achtete man auf etwaige äusserlich wahrnehmbare Drüsenanschwellungen, besonders in inguine. Diese geben indess sehr wenig Aufschluss, da sie entweder gar nicht oder erst sehr spät auftreten. Dagegen können wir bei der Rectaluntersuchung diejenigen Drüsengruppen, welche bei Erkrankungen der Ovarien zunächst ergriffen werden, direct fühlen; es sind dies die glandulae hypogastricae und lumbales inferiores et mediae. So fanden wir bei einer 38jährigen Patientin die glandulae hypogastricae im oberen Winkel der Incisura ischiadica und zu beiden

Seiten des Promontoriums, dann auch die unteren Lumbaldrüsen zu dicken, harten Packeten angeschwollen. In Verbindung mit dem raschen Wachsthum des Tumor's deuteten diese Drüsenanschwellungen auf einen entschieden malignen Charakter der Geschwulst und wurde daher die Operation unterlassen.

3) Bei lebensgefährlichen Allgemeinerkrankungen. So bei Tuberculose, bei uncompensirten Klappenfehlern, Leberleiden, vorgeschrittenem Morbus Brightii. Dagegen bildet Ascites nur, wenn er Folge einer der genannten Krankheiten ist, eine Contraindication. Oft ist die Frage nicht leicht zu entscheiden, ob eine vorhandene Affection der Lungen oder der Nieren die Operation contraindicirt. Durch anhaltende hochgradige Compression der Lungen können bei Zeichen von Verdichtung Katarrhe mit Sputis auftreten, die unter andern Umständen den Verdacht der Tuberculose wachrufen müssten, die aber spurlos nach der Ovariotomie verschwinden. Ebenso darf man Albuminurie, welche bei Eierstocksgeschwülsten sehr häufig vorkommt, nur dann auf eine parenchymatöse Nephritis zurückführen, wenn allgemeine Oedeme oder dauernd Cylinder im Urine vorhanden sind.

4) Das Alter der Patientin für sich allein ist in keinerlei Richtung eine Contraindication für die Operation, da Ovarientumoren schon bei dreijährigen Kindern (Dermoid-Cysten) wie bei 70jährigen Frauen mit Glück exstirpirt wurden. Nur ein ausgesprochener Marasmus senilis kann von der Operation abhalten.

Eine Frage von höchstem praktischen Interesse ist die Behandlung von Ovarientumoren bei complicirender Schwangerschaft.

Die Fälle, wo Eierstocksgeschwülste ohne alle nachtheilige Einwirkung auf Schwangerschaft und Geburt bleiben, sind nicht gerade häufig. Es kömmt dies fast nur bei kleinen Tumoren oder bei solchen dickwandigen Kystomen mittlerer Grösse vor, die schon Jahre lang stationär geblieben sind. Solche Tumoren kann man ganz in Ruhe lassen.

Bedingt lediglich die starke Ausdehnung des Leibes grössere Beschwerden, so hilft bei Geschwülsten, welche grosse Cystenräume einschliessen, die Punction meist rasch über alle Verlegenheiten hinaus (vgl. § 47). Was aber thun, wenn neben der Gefahr einer Ruptur gefährliche Compressionserscheinungen von Abdominal- und Brustorganen bei vorwiegend soliden oder multiloculären Tumoren auftreten, die sich durch die Punction entweder gar nicht oder nur ungenügend verkleinern lassen? Es stehen sich hier zwei Ansichten scharf gegenüber. Robert Barnes befürwortet unter solchen Umständen, in Nachahmung der Art und Weise, wie die Natur sich manchmal aus der Klemme hilft, die Einleitung des künstlichen

Abortus resp. Frühgeburt und will erst später chirurgisch eingreifen. Spencer Wells dagegen hält für besser, zunächst die Ovariotomie zu machen und die Schwangerschaft sich selbst zu überlassen. Letztere Ansicht hat viel für sich. Die Einleitung eines künstlichen Abortus bietet gar keine Sicherheit gegen eine Ruptur während oder bald nach der Geburt und überdies setzt man die Kranke mit Bestimmtheit zwei ungünstigen Dingen, dem Aborte und der spätern Operation aus. Dagegen hat die Erfahrung gelehrt, dass Ovarientumoren mit bestem Erfolg während der Schwangerschaft und sogar ohne Unterbrechung derselben exstirpirt werden können. Spencer Wells berichtet über vier derartige Fälle, Sims über einen. In einem Falle von Burd erfolgte zwar zwei Tage nach der Operation Abort, aber die Kranke genas. Auch während der Gravidität kommen übrigens Fälle vor, wo man auf Grund einer Indicatio vitalis sofort operiren muss. Es ist dies namentlich der Fall bei Axendrehungen des Stiels, welche wie es scheint durch die Schwangerschaft geradezu begünstigt werden, und bei Rupturen. Ballard berichtet über einen Fall von Axendrehung, der im 7. Monate der Schwangerschaft unter Zeichen von Peritonitis tödtlich ablief. Die Section ergab: Stiel wie zu einem Strick zusammengedreht, Cystenwand hochgradig hyperämisch und blutig suffundirt, im Innern der Cyste Bluterguss, frische Peritonitis, herrührend von einer feinen Perforationsöffnung. Spencer Wells hat die Ovariotomie mit Glück wegen einer im 4. Monat aufgetretenen Ruptur ausgeführt.

Nicht selten hat man leichtsinnigerweise Ovariotomieen unternommen, ohne von einer bestehenden Schwangerschaft eine Ahnung zu haben. Ja man verharrte sogar noch während der Operation in diesem Irrthume, hielt den schwangern Uterus für ein zweites erkranktes Ovarium und punctirte ihn. Spencer Wells war in einem solchen Falle, wo er den schwangern Uterus mit einem starken Troicart punctirt hatte, gezwungen, die Uterushöhle zu entleeren, weil das Ei sich durch die klaffende Punctionsöffnung vordrängte und bei dem Versuche, es zurückzuschieben die Uteruswand zerriss. Spencer Wells schälte nun das Ei aus, machte den Cervicalkanal von der Uterushöhle aus mit dem Finger wegsam, vereinigte dann die Uteruswunde durch eine fortlaufende Seidennaht und führte das eine Ende derselben vom Uterus aus in die Vagina, das andere mit dem Stiel zusammen aus der Bauchwunde nach aussen, wo es an der Klammer befestigt wurde. Zwei ähnliche Fälle, wo die Punctionsöffnung des schwangern Uterus einfach durch die Naht geschlossen wurde, verliefen tödtlich.

§. 37.

Vorbereitungen zur Operation. Instrumente.

Wenn die Operation nicht wegen gefährlicher Zufälle sofort vorgenommen werden muss, hat man Zeit, eine gewisse Vorbereitungskur mit der Patientin vorzunehmen. Man lässt dieselbe, um die Hautthätigkeit anzuregen, einige lauwarme Bäder nehmen, beseitigt vorhandene Kothstauungen durch Klysmata oder gelinde Aperientien und sucht auch die Diurese zu regeln. Wenn der Urin spärlich und concentrirt ist oder starke Niederschläge von harnsauren Salzen zeigt, so lässt man die Kranke Vichywasser oder Auflösungen kohlensaurer Alkalien, namentlich der jetzt so beliebten Lithionsalze trinken, bis wieder ein klarer Urin in gehöriger Menge entleert wird. Spencer Wells gibt sogar den Rath, eventuell die Nieren durch eine vorläufige Punction zu entlasten, damit nicht nach der Operation eine gefährliche Nierenhyperämie eintrete. Weitere medicamentöse Vorkuren sind wohl gänzlich überflüssig. Einige Aerzte wollten vor der Operation noch das Allgemeinbefinden der Frauen durch Chinin und Eisen verbessern. Das beste Tonicum ist wohl die Operation selbst.

Fig. 91.

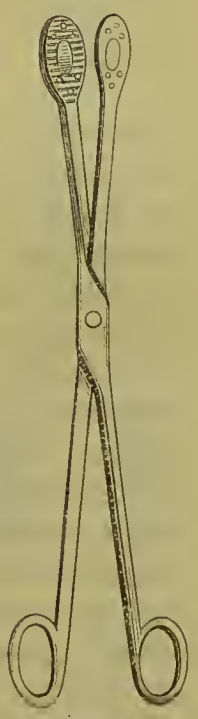

Das Operationslocal soll geräumig, hell und luftig sein. Von der Unterhaltung einer erhöhten feuchten Wärme im Operationszimmer ist man zurückgekommen und hat sie als überflüssig, für den Operateur unbequem und für die narkotisirte Kranke nachtheilig erkannt.

Alle Instrumente, Geräthschaften, Verbandstücke, welche bei der Operation gebraucht werden, müssen schon vorher gehörig geordnet bereit gestellt werden, so dass Niemand vor Beendigung der Operation ein- oder auszugehen braucht. Von Instrumenten sind zu richten: Katheter, Scalpelle, spitze und geknöpfte Bistouris, Hohlsonden, Haken und Sperrpincetten, gerade und Knieschceren, stumpfe Haken, Kornzangen, Troicarts: ein grösserer zur Eröffnung der Hauptcyste, ein kleinerer für etwaige Nebencysten, ein Explorativtroicart, Muzeux'sche Hakenzangen, Nélatons Zange zum Fassen der Cyste (Fig. 91), Ecraseurs mit Kette und Draht, einfache Klammern und Cautery clamps nebst Glüh-

eisen (vgl. unten), krumme Nadeln oder Stielnadeln zum Verschlusse der Bauchwunde, gerade Acupressur- und Hasenschartennadeln, Drahtschnürer, Schwammhalter.

Weiter gebraucht man Silberdraht, Seidenfäden verschiedener Dicke, ganz feine zur Unterbindung von Gefässen in Adhäsionen, sehr starke zur eventuellen Ligatur des Stiels, Heftpflaster, Leinwandläppchen, Watte, Charpie, Compressen, Leibbinden, Handtücher in grösserer Zahl, Kübel zur Aufnahme der Punctionsflüssigkeit, Gefässe mit warmem und kaltem Wasser, Eis; neue gut gereinigte Schwämme verschiedener Grösse. Für die erste Punction gebraucht man den Troicart von Thompson (vgl. §. 47 Fig. 104), Spencer Wells oder Köberle (Fig. 92). Die Haken an letzteren sollen in die Cystenwand eingehakt werden und zum Hervorziehen der Cyste dienen; auch die frühern Troicarts von Spencer Wells sollten bei der Extraction benützt werden und waren desshalb theils mit Haken, theils mit rauhen vorspringenden Ringen versehen, über welche man die erschlaffte Cystenwand festbinden konnte. Gegenwärtig gebraucht Spencer Wells einen Troicart, der aus einer doppelten Canüle besteht, deren innere vorn wie eine Schreibfeder zugespitzt ist und durch eine Art von Bayonettverschluss in die äussere vorn stumpfe zurückgezogen werden kann. Das Abflussrohr ist am hintern Ende der Canüle angebracht. Der Amerikaner Fitch modificirte dies Instrument, indem er das hintere Ende der Canüle verlängerte und wie einen Pistolengriff nach abwärts bog (vgl. Fig. 93); das Instrument wird hierdurch handlicher und eine Knickung der abgehenden Kautschukröhre vermieden. Beim Troicart von Fitch trägt überdies die äussere Canüle die geschärfte Spitze, welche durch Vorschieben der innern stumpfen Canule gesichert wird. Die Klammern haben den Zweck, durch Compression die Gefässe des Stiels zu verschliessen und diesen ausserhalb der Bauchhöhle festzuhalten. Sie bestehen alle im Wesentlichen aus zwei, gewöhnlich nach Art eines Tasterzirkels durch ein Charnier mit einander verbundenen Branchen oder Armen. Von der einen Branche geht ein bewegliches Bogenstück „Riegel“ (r, Fig. 94 u. 95) aus, das durch eine correspondirende Oeffnung auf der andern Seite

Fig. 92.

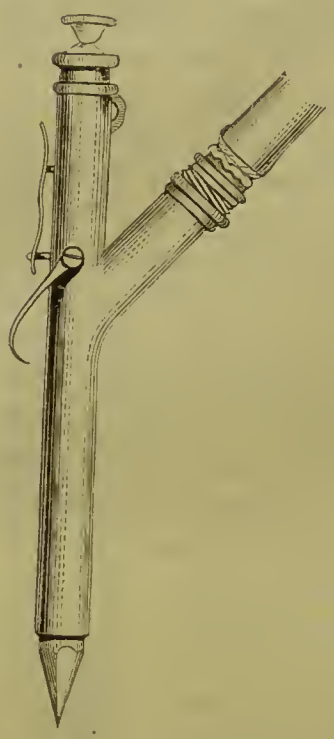

durchgesteckt und hier durch eine Schraube festgestellt werden kann. Die Branchen zerfallen in den eigentlichen zum Festhalten des Stiels bestimmten Klammertheil und die Griffe. Nach dem Vorgange von

Fig. 93.



Hutchinson sind die Griffe meist zum Abnehmen eingerichtet, indem sie sich losschrauben (vgl. Fig. 95), oder durch einen federnden Drücker entfernen lassen. Statt der beweglichen Griffe verwendet Spencer Wells zum Zusammendrücken der Branchen eine an Klammern jeder Grösse passende Zange (s. Fig. 94). Eine gute Klammer soll alle Theile des Stiels gleichmässig zusammendrücken, ohne ihn zu durchschneiden. Bei den Charnierklammern wird offenbar der dem Charnier zugewendete innere Theil des Stiels stärker comprimirt als der äussere, auch kann die Compression dadurch unzureichend werden, dass ein dickerer fester Theil des Stiels die Branchen auseinanderhält, während ein dünnerer sich dem Drucke entzieht. Will man diesem Uebelstande durch stärkeres Zusammendrücken der Branchen abhelfen, so werden leicht einzelne Theile des Stiels durchschnitten oder der Stiel so sehr in die Breite gedehnt, dass er den Verschluss der Bauchwunde erschwert. Spencer Wells u. A. versuchten desshalb gefensterte Klammern mit parallelen Compressionsflächen, die an beiden Enden mit Schrauben versehen waren. Dehnte sich dabei der Stiel zu sehr in die Breite, so wurde er durch Nadeln (Atlee), welche man durch die Branchenfenster durchführte, oder durch Ligaturen unterhalb der Klammer (Spencer Wells) auch seitlich comprimirt. Endlich machte man auch zahlreiche Versuche mit ringförmig con-

Fig. 94.

stringirenden Klammern, welche aber meist den Stiel zu rasch durchschneiden. Ziemlich allgemein ist man jetzt wieder zu den alten Charnierklammern zurückgekehrt und sucht hier durch eine besondere Construction der Compressionsflächen ein recht sicheres Fassen des Stieles zu bewirken. So versieht man die Innenfläche der Branchen mit leisten- oder zahnartigen Vorsprüngen oder macht die eine Branche concav, die andere convex, oder lässt einen Vorsprung der einen in eine Vertiefung der andern eintreten. Bei der an der hiesigen Klinik häufig zur vollen Zufriedenheit gebrauchten, von Walb in Darmstadt verfertigten Klammer (vgl. Fig. 95) ist die Oberfläche des Riegels (r) und die Innenfläche der Branchen gerieft; die eine Branche trägt oben und unten halbmondförmige, innen stumpfe Metallspangen, welche über die andere Branche herübergreifen. Die neuesten Klammern von Spencer Wells (Fig. 94), in Nummern verschiedener Grösse vorhanden, sind der Fläche nach gekrümmt, um die Bauchwand weniger zu drücken. Ganz abweichend von der gewöhnlichen Form ist die Klammer von Köberle (Fig. 96), welche aus zwei nach Art einer Zange zusammen verbundenen Branchen besteht, die an der zum Fassen des Stiels bestimmten Stelle halbkreisförmig ausgehöhlt sind. Sie werden durch eine Kurbel zusammengetrieben. Die brillenartigen Anhänge sollen einer Einziehung der Klammer gegen die Bauchhöhle entgegenwirken. Zum Abbrennen des Stiels gebraucht man besondere Klammern — Cautery clamps — mit breiterer Compressionsfläche; dieselben sind auf Seite der Bauchdecken mit schlechten Wärmeleitern, z. B. mit Elfenbein, gefüttert, (Baker Brown Fig. 97), oder mit Speckstein armirt (Küchenmeister). Auf der entgegengesetzten Seite trägt die Baker Brown'sche Klammer einen erhabenen Stahlfalz.

Fig. 95.

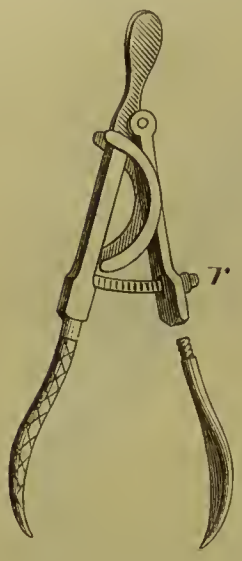

Fig. 96.

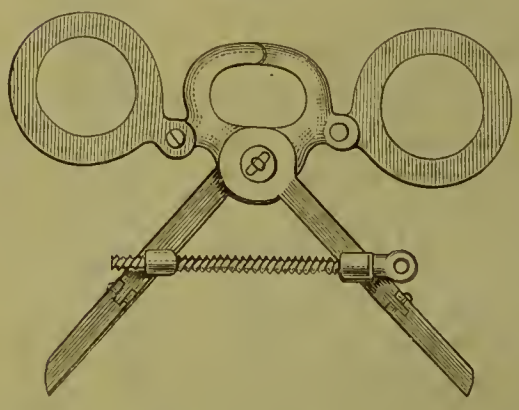

Die Kranke soll am Tage der Operation nur flüssige Nahrung zu sich nehmen, um wo möglich dem Erbrechen während der Narcose

vorzubeugen. Wird am Morgen operirt, so genügt eine Tasse schwarzen Kaffee's zum Frühstück. Die Patientin bleibt bei der Operation mit Hemd, Strümpfen und einer Flanelljacke bekleidet; ein flanellener Unterrock wird so weit herabgezogen, dass er die Beine bedeckt. Um eine Durchnässung der Patientin, durch Cysteninhalt, ascitische Flüssigkeit, Blut etc. zu verhindern, kann man ein Guttaperchatuch über den Leib kleben, das in der Mittellinie einen Ausschnitt trägt, und nur denjenigen Theil der vordern Bauchwand frei lässt, in welchen der Schnitt fällt.

Fig. 97.

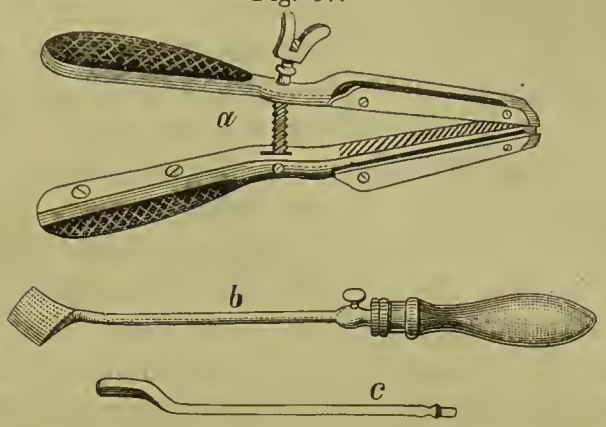

Cautery-clamps von Baker Brown nebst zugehörigen Glüheisen.

Wenn das Operationslocal nicht durch Oberlicht erleuchtet ist, so muss der ziemlich schmale Operationstisch derart mit seinem Fussende dem Fenster zugekehrt sein, dass das Licht zur Rechten des Operateur's einfällt[1]).

Von Wichtigkeit ist bei der Ovariotomie die Auswahl des Anästheticums; dasjenige Mittel, welches bei guter Narcose am wenigsten Erbrechen hervorruft, verdient den Vorzug. Durch hartnäckiges Erbrechen wird nicht nur die Operation in lästiger Weise durch Hervortreten von Darmschlingen gestört, sondern auch der spätere Operationserfolg bedeutend gefährdet. Das Chloroform scheint in dieser Beziehung ziemlich allgemein in schlechtem Rufe zu stehen; nicht besser sind die Mischungen von Chloroform und Aether oder Chloroform, Aether und Alcohol. Spencer Wells rühmt dem Bichloride of Methylene nach, dass es ziemlich selten und in wénig intensiver Weise Erbrechen hervorrufe, und es müssen seine Angaben zu weiteren Versuchen mit diesem Mittel veranlassen. Sims verwendet Stickoxydulgas.

Die Kranke wird in ihrem Bette oder erst auf dem Operationstische narcotisirt; die Assistenten, deren man im Ganzen vier bedarf,

---

[1]) Der Grund der Beckenhöhle ist bei dieser Stellung des Tisches vom Fenster abgewendet; will man sich wegen einer vorhandenen Blutung etc. einen genauern Einblick in dieselbe verschaffen, so kann man sie bequem mit einem kleinen Handspiegel beleuchten.

lässt man erst nach begonnener Narcose eintreten. Einer derselben steht am Kopfende der Patientin und leitet die Narcose, ein zweiter reicht von rechts her die Instrumente. Der wichtigste Assistent steht dem Operateur gegenüber und unterstützt ihn bei den einzelnen Operationsakten, besorgt das Wegwischen des Blutes, hält die Därme zurück, hebt den Tumor hervor. Ein vierter zur Linken des Operateurs stehender Assistent greift hierbei helfend mit ein. Ueberdies besorgen eine oder zwei Wärterinnen das sorgfältige Reinigen der Schwämme, die dabei nicht aus den Schwammhaltern losgemacht werden. Die Patientin wird auf dem Operationstisch in bequemer Rückenlage mit etwas erhöhtem Oberkörper gelagert [1]). Manche Operateure liessen die Kranke eine halbsitzende Stellung einnehmen, um das Ausfliessen von Cysteninhalt in die Bauchhöhle zu vermeiden, und traten dabei zwischen die ausgespreizten Schenkel der Kranken. (Tyler Smith.) Unmittelbar vor Beginn der Operation wird die Blase entleert.

§. 38.

Eröffnung der Bauchhöhle.

Die Eröffnung des Abdomen geschieht am zweckmässigsten in der Linea alba, da hier keine Gefässe von Bedeutung verletzt, keine Muskelscheiden eröffnet werden und man nach beiden Seiten gleich freie Zugänglichkeit gewinnt. Bei einer zweiten Operation an derselben Frau wird die Incision auf der Seite des diesmal erkrankten Ovariums parallel mit der früheren Narbe und in einem Abstande von 2—3 Cm. von derselben gemacht. Storer in Boston zieht einen parallel mit der Linea alba durch den Rectus geführten Schnitt als Regel vor, indem er glaubt, dass sich das durchschnittene Muskelgewebe besser für eine prima intentio eigne, als die Linea alba [2]). In der Linea alba hat man folgende Schichten zu durchtrennen: Haut, subcutanes mehr minder fettreiches Zellgewebe, die Linea alba, d. h.

---

[1]) Um die Assistenten nicht auch mit der Fixirung der Kranken zu beschäftigen, befestigten einzelne Operateure während der Narcose die Kniee der Patientin mittels eines querverlaufenden Riemens und die Hände mit einer Art von Handschellen an den Operationstisch.

[2]) Auch Mac Dowell führte bei seinen beiden ersten Operationen den Schnitt 3″ nach aussen von der Linea alba. Andere Schnittführungen z. B. in einer Linea semilunaris, oder von den falschen Rippen zur Crista ilei (Bühring), von der Symphyse zur Crista ilei (Atlee), parallel dem Poupartschen Bande (Haardtmann), oder gar zwei rechtwinklig auf einander treffende Incisionen, die eine in oder parallel mit der Linea alba, die andere in der Richtung nach aussen (King, Dorsey) haben höchstens historisches Interesse.

die verschmolzenen Aponeurosen sämmtlicher breiter Bauchmuskeln, Fascia transversa, mit fetthaltigem präperitonealem Zellgewebe, Peritoneum [1]).

Die Dicke der Bauchwand in der Linea alba ist sehr verschieden und schwankt zwischen etwa 0,75 Cm., bei starker Ausdehnung des Leibes, bis zu 6 Cm. und darüber bei sehr fetten Frauen oder vorhandenem Oedem. Die Haut zwischen Nabel und Symphyse ist viel dicker und weniger empfindlich als zwischen Nabel und Proc. ensiformis. Am Nabelringe ist sie fest durch fettloses Bindegewebe an ihre Unterlage fixirt. Wird der Schnitt durch den Rectus geführt, so kommen als weitere Schichten noch hinzu: die Scheide des Rectus, gebildet aus den Aponeurosen des Obliquus ext. und int. und des transversus, und der Rectus selbst. Die Blutgefässe der vordern Bauchwand stammen aus der Art. epigastrica sup., einem Aste der Mammaria int. und der Epigastrica inf., einem Aste der Schenkelarterie, und anastomosiren in der Mittellinie gewöhnlich nur durch feine Aeste. Bei starker Stauung können indessen die Venen sehr voluminös werden.

Den ersten Schnitt durch Haut und Unterhautzellgewebe führt man bei gespanntem Abdomen aus freier Hand; ist aber die vordere Bauchwand wie z. B. nach kurz vorausgegangener Punction schlaff, so hebt man besser die Haut in eine Falte auf, durchsticht diese an ihrer Basis und schneidet sie nach aufwärts durch. Grossen Venen kann man zuweilen durch eine leichte Ausbiegung des Schnittes ausweichen. Bei querem Verlaufe kann man dieselben vor der Durchschneidung doppelt unterbinden oder sie seitlich von der Wunde durch eine Acupressurnadel comprimiren. Namentlich bei grösseren Venen in der Nabelgegend wird man mit Vorsicht verfahren müssen, da hier zuweilen subcutane Venen mit einer nicht obliterirten Umbilicalvene durch den Nabelring communiciren. Kleine Arterien werden torquirt, provisorisch in eine Pincette gefasst oder auch unterbunden; jedenfalls muss jede beträchtliche Blutung vor Eröffnung der Bauchhöhle vollkommen gestillt sein. Die Linea alba entspricht häufig nicht genau der Medianlinie des Bauches, so dass unser Schnitt die Rectusscheide eröffnet und wir nach oben den Rectus, nach unten den Pyramidalis zu Gesichte bekommen, der zuweilen bis zur Mitte zwischen Nabel und Symphyse heraufreicht. Statt dann lange nach der Linea alba zu suchen, wobei nur durch Zerrung und Quetschung

[1]) Ein sehr seltener Befund ist ein nicht obliterirter Urachus. Spencer Wells stiess bei einer seiner Operationen auf einen solchen, der zwar an beiden Enden verschlossen war, in der Mitte aber Concremente von Harnsalzen enthielt.

der Wundränder zu späteren Abscessbildungen und Eitersenkungen längs der Rectusscheide Anlass gegeben werden könnte, durchschneidet man diese Muskeln sofort parallel mit ihrem Faserverlaufe. So lange die Linea alba oder die hintere Wand der Rectusscheide noch nicht durchtrennt ist, schneidet man aus freier Hand, da man so glattere Wundränder erhält als bei ängstlichem schichtweisem Präpariren. Durch die Oeffnung in der Linea alba resp. Rectusscheide wird eine Hohlsonde vorgeschoben und die darüber liegende Schicht nach oben und unten auf die Länge des äussern Hautschnittes gespalten; ebenso verfährt man mit dem präperitonealen Zellgewebe. Zuweilen ist hier Fett in Form kleiner Läppchen angesammelt und kann als Netz imponiren; drängt sich gleichzeitig das von ascitischer Flüssigkeit vorgebauchte Peritoneum nach Art einer dünnwandigen Cyste vor, so glaubt man leicht, das Peritoneum bereits eröffnet zu haben. Der nämliche Irrthum kann auch bei festen ausgedehnten Verwachsungen zwischen Bauchfell und Tumor vorkommen; man hält auch hier das Peritoneum für Cystenwand und trennt es wegen vermeintlicher Adhäsionen weithin von der Fascia transversa und der Muskulatur der Bauchdecken los. Sobald der Irrthum erkannt ist, muss man sofort den Schnitt über die Grenzen der Verwachsung hinaus fortsetzen. — Sobald das Peritoneum frei liegt, wird es mit einer Pincette oder mit einem kleinen Häkchen (Fig. 98) in die Höhe gehoben und mit flachgehaltenem Messer in kleinem Umfange angeschnitten; in diese Oeffnung führt man eine Hohlsonde oder den Finger ein und erweitert sie entsprechend mit einem Knopfbistouri[1]). Der Tumor liegt nun — abgesehen von den Fällen, wo er von adhärenten Darm- oder Netzpartien überlagert wird — frei, und präsentirt sich als ein bläulich durchschimmernder, atlasartig glänzender Körper, der sich synchronisch mit der Respiration auf- und abbewegt. Fast immer fliessen nach Eröffnung der Peritoncalhöhle wenigstens einige Tropfen ascitischer Flüssigkeit aus. Vor der Operation lässt sich kaum beurtheilen, wie lang der Schnitt sein muss; am besten beginnt man mit einem Schnitte von Handbreite, der in gleichem Abstande von Nabel und Symphyse bleibt. Nach abwärts hält man sich jedenfalls 3—5 Cm. vom obern Schossfugenrand entfernt, um nicht die Blase oder die Umschlagstelle des Peritoneums

Fig. 98.

[1]) Manchmal ist das Peritoneum durch entzündliche Vorgänge derart schwielig verdickt, dass man es erst erkennt, wenn es bereits durchschnitten ist und ascitische Flüssigkeit ausfliesst.

zu treffen. Nur Clay will absichtlich den Schnitt auch nach unten verlängern, um Ansammlungen von Blut oder Wundflüssigkeiten in der Peritonealtasche hinter dem untern Wundwinkel vorzubeugen Ist eine Vergrösserung des ursprünglichen Schnittes erforderlich, um freiere Zugänglichkeit zu gewinnen, so verlängert man ihn mit Kniescheere oder Knopfbistouri nach oben. Sollte es nöthig sein, über den Nabel hinauszugehen, so weicht man diesem ähnlich wie bei Sectionen durch eine Ausbiegung des Schnittes nach links aus, um nicht das Lig. rotundum hepatis zu verletzen[1]). Den Schnitt länger als stricte nothwendig zu machen — wie früher die Vertreter der „Operatio major" wollten — ist nicht rathsam. Doch hüte man sich auch ihn so klein zu machen, dass die Orientirung in der Bauchhöhle erschwert und die Herausbeförderung des Tumor's nur mit Quetschung und Zerrung der Wundränder möglich wäre. Die Schnittlänge ist wohl nur insofern von Einfluss auf die Operationsresultate, als eben lange Incisionen vorzugsweise durch ungünstige Verhältnisse erfordert werden. — Auch giebt nicht die absolute Länge des Schnittes, sondern seine relative Länge zu den Bauchdecken ein correctes Bild über die Grösse der Verletzung. Ein Schnitt z. B. von 15 Cm. Länge findet bei starker Ausdehnung des Abdomens zwischen Nabel und Symphyse Platz, während er bei kleinern Tumoren den Nabel weit überschreiten kann.

§. 39.

Punction, Verkleinerung des Tumor's, Lösung von Adhäsionen. Herausbeförderung der Geschwulst.

In den freiliegenden Tumor wird jetzt, falls er Cystenräume einschliesst, einer der obengenannten Troicart's eingestossen und dessen Kautschukschlauch in ein unter dem Operationstische stehendes Gefäss geleitet. Wurde ein grösserer Cystenraum getroffen, so verkleinert sich die Geschwulst rasch. Damit keine Därme durch die Wunde vortreten, drückt ein Gehülfe die Bauchdecken mit flach aufgelegten Händen auf den collabirenden Tumor nieder. Dieser selbst wird mit einer Muzeux'schen oder der Nélaton'schen Zange gefasst und mässig angezogen. Fliesst der Cysteninhalt frei ab und ist der Tumor nicht verwachsen, so gleitet er unter dem Zuge der immer tiefer eingesetzten Zangen leicht aus der Bauchhöhle heraus. In der Mehr-

[1]) Bei vorhandenen Umbilicalhernien wollen einzelne Operateure den Schnitt direct durch die Bruchpforte führen, um so möglicherweise die Radicalheilung der Hernie zu erzielen (?).

zahl der Fälle müssen aber erst Adhäsionen gelöst werden. Flächenhafte Verklebungen mit Bauchdecken und Eingeweiden geben manchmal bei stärkerem Zuge von selbst nach, oder man trennt sie durch streichende, schabende Bewegungen mit dem Seitenrande der Hand oder mit den aneinandergelegten Fingerspitzen in ähnlicher Weise wie eine adhärente Placenta. Derbe, membranartig ausgezogene Verwachsungen lassen sich auf diese Weise nicht lösen, oder man riskirt die Organe, an denen sie sitzen, anzureissen; man sucht desshalb solche Adhäsionen, namentlich mit dem Darm, in den Bereich der Bauchwunde vorzuziehen und trennt sie hier mit Messer und Scheere. Blutende Gefässe werden dabei mit feinen Seidenfäden unterbunden und diese kurz abgeschnitten. Sehr gefässreiche, strangartige Adhäsionen hat man auch mit dem Ecraseur oder mit der Glühschlinge durchtrennt oder in eigene sogenannte Adhäsionsklammern (Clay) gefasst und mit dem Ferrum candens durchgeglüht. Bei sehr schwer zugänglichen Adhäsionen mit der Leber, der Gallenblase, dem Diaphragma, der Milz etc. kann man gezwungen werden, den Schnitt zu erweitern. Haftet das Netz in grösserm Umfange am Tumor an, so fasst man es, statt die Gefässe einzeln zu unterbinden, in eine Massenligatur, schneidet vor derselben durch und belässt somit die adhärente Partie an der Geschwulst; später kann man diese Ligatur wieder lüften, das Netz auf einer quer über die Bauchwunde gelegten weissen Compresse ausbreiten und nun in Musse die blutenden Gefässe torquiren oder unterbinden. Am schwierigsten und gefährlichsten ist die Trennung von Adhäsionen im Becken; sie sind meist sehr fest und gefässreich und dabei über grössere Strecken ausgedehnt. Beim Versuche sie durch Zug zu lösen, reisst man leicht die Blase, den Mastdarm, die Uretheren oder im schlimmsten Falle selbst grössere Beckenvenen an und erhält so schwer zu stillende Blutungen. Andrerseits kommt man diesen Verwachsungen auch nicht leicht mit schneidenden Instrumenten bei, da sie sich nur ungenügend in die Bauchwunde vorziehen lassen. Ausnahmsweise kann es zwar gelingen, verwachsene Geschwülste auch aus dem Douglasschen Raume auszuschälen, oder es genügt sogar die Schwere des aus der Bauchwunde vorn übergesunkenen Tumors zur Lösung solcher Adhäsionen (Hegar). Tumoren, die breit am ganzen Seitenrande des Uterus und auf der Basis des Lig. latum bis zur Linea terminalis aufsitzen, hat man theils stumpf auszuschälen gesucht, theils nach Anlegung mehrfacher Ligaturen herausgeschnitten. Da in jedem Falle der gefässreiche Seitenrand des Uterus blossgelegt und das Parametrium eröffnet wird, so wurde der Eingriff kaum je überlebt. Nicht selten mussten Operationen wegen unlösbarer Beckenadhäsionen

ganz aufgegeben oder Theile der Geschwulst zurückgelassen werden. In einzelnen Fällen mag wohl ein von Nussbaum eingeschlagenes Verfahren auch unter schwierigen Verhältnissen noch zum Ziele führen. Nussbaum ging mit der Hand in die gespaltene Cyste ein und suchte deren Wand an einer Stelle in eine Falte zu erheben, was ihm zuerst in der Gegend des Promontoriums gelang; durch Zug an dieser Falte konnte er allmälig die halbinvertirte Cyste von allen Verwachsungen im Becken, an den Darmbeingruben und der hintern Bauchwand loszerren. Die Kranke genas. Ausser durch Verwachsungen kann das Hervortreten des Tumors durch die mangelhafte Verkleinerung desselben gehindert werden. Enthält er noch weitere Cystenräume, so können diese durch Vorstossen des Troicart's in anderer Richtung von der ersten Punctionsöffnung aus geöffnet werden, oder man sticht sie auch einfach von aussen her mit dem Messer oder einem zweiten Troicart an. Man hat dabei darauf zu achten, dass kein Cysteninhalt in die Bauchhöhle ausfliesst. Handelt es sich um einen bienenwabenartigen Tumor mit zahlreichen kleinen Hohlräumen, oder ist der Inhalt ein sehr zäher, so spaltet man den Tumor durch einen längern Schnitt, dringt mit der Hand in das Innere der Geschwulst und zertrümmert das Fachwerk zwischen den einzelnen Cysten oder schöpft den gallertigen Inhalt aus. Bei grösseren festen Geschwülsten bleibt nichts übrig, als die Incision entsprechend zu vergrössern, denn ein Zertrümmern des Tumor's mit der Hand, oder das Herausschneiden von keilförmigen Stücken aus demselben, kann Austritt von Blut und Geschwulstmasse in die Bauchhöhle zur Folge haben. Tritt der hinreichend verkleinerte Tumor allmälig aus der Bauchhöhle hervor, so drängt ein Gehilfe, mit seinen parallel längs der Bauchwunde aufgelegten Händen die Ränder derselben faltenartig in die Höhe und drückt sie von den Seiten her zusammen; er kann auch mit den beiden Mittelfingern in die Wunde eingehen und deren Ränder mit Daumen und Zeigefinger aneinander drücken. Es werden auf diese Weise die Därme sehr sicher überwacht, ohne dass der Operateur durch die Hände des Assistenten beengt wird. Sobald der Tumor die Bauchhöhle verlassen, ergreift ihn ein Assistent und hält ihn mit den Händen oder in einem Gefässe ruhig und ohne Zerrung senkrecht über der Bauchwunde in die Höhe, bis der Stiel versorgt und der Tumor abgetragen ist.

§. 40.

Versorgung des Stieles.

Für die Behandlung des Stieles stehen uns zwei Hauptmethoden zu Gebote:

I. Wir können ihn nach aussen leiten und in der Bauchwunde befestigen = **Extraperitoneale Methode.** Die Blutstillung wird hierbei durch Compression des Stieles mittelst bestimmter Instrumente oder Fadentouren, oder auch durch Massenligaturen bewerkstelligt. Hierher gehören:

1) Die Klammerbehandlung, vgl. u.

2) Die Methode von Stilling. Nach Anlegung einer provisorischen Ligatur wird eine mehrere Zoll lange Lanzennadel durch Stiel und Bauchdecken durchgestossen und mit Fäden in Kreis- und Achtertouren befestigt. Hierauf wird der Stiel noch im Niveau der Bauchwunde in zwei Hälften unterbunden. In dieser Form ist das Verfahren ausser Gebrauch; dagegen hat man Lanzen- und Hasenschartennadeln vielfach zur weiteren Fixirung des Stiels verwendet, wenn man ein Entschlüpfen desselben oder ein zu rasches Durchschneiden der Klammern befürchtete.

3) Verfahren von Graily Hewitt. Der Stiel wird im Niveau der Bauchwunde in mehreren Abtheilungen unterbunden und die Ligaturfäden an geknöpften Stiften auf einem $2^1/_2$" langen, $1^1/_3$" breiten Stahlrahmen befestigt, der die grösste Aehnlichkeit mit einer Schuhschnalle hat und in der Gegend des untern Wundwinkels quer über den Stiel gelegt wird. Diese „Schnallenklammer" soll den Druck von der unmittelbaren Umgebung der Bauchwunde auf entferntere Partieen übertragen und freie Uebersicht und Zugänglichkeit auf allen Seiten des Stiels gewähren.

II. Wir können den Stiel in die Bauchhöhle zurückschlüpfen lassen, versenken, und die Wunde complet durch die Naht verschliessen = **Intraperitoneale Methode.** Die Sicherung vor Blutung wird hier auf die verschiedenste Weise angestrebt:

1) Durch Massenligatur, s. u.

2) Durch Abbrennen des Stiels mit dem Glüheisen, s. u.

3) Durch die Abtragung des Stiels mit der galvanokaustischen Schneideschlinge (Spiegelberg, Nöggerath, Bruns u. A.).

4) Durch das Ecrasement. Atlee hat mit dem Chassaignacschen, Nott mit dem recti-lineären Ecraseur gute Resultate erzielt. Spencer Wells hat den Ecraseur nur einmal und zwar mit Erfolg angewendet.

5) Durch Abdrehen des Stiels; zuerst von Maisonneuve angegeben. Die Cyste wird bei fixirtem Uterus so lange um ihre Axe gedreht bis der Stiel nachgiebt. Auch Macleod u. A. haben diese Methode mit Erfolg versucht.

6) Durch isolirte Unterbindung der Stielgefässe. Diese kann in doppelter Weise vorgenommen werden; indem man entweder noch vor Entfernung des Tumors die pulsirenden oder sichtbaren Gefässe umsticht, oder dieselben nach provisorischer Anlegung einer Klammer in der Schnittfläche des Stieles unterbindet. Die Ligaturen werden kurz abgeschnitten [1]).

7) Durch die Acupressur des Stieles. Dieselbe wurde von Simpson in einem Falle mit Erfolg angewendet, indem er eine lange Nadel durch Bauchwand und Stiel durchführte. Die Methode wird am besten durch die beigefügte Abbildung veranschaulicht (Fig. 99) Auch Fergusson versuchte die Acupressur in einem Falle, kam aber nicht zum Ziele und musste zur Ligatur greifen [2]).

Fig. 99.

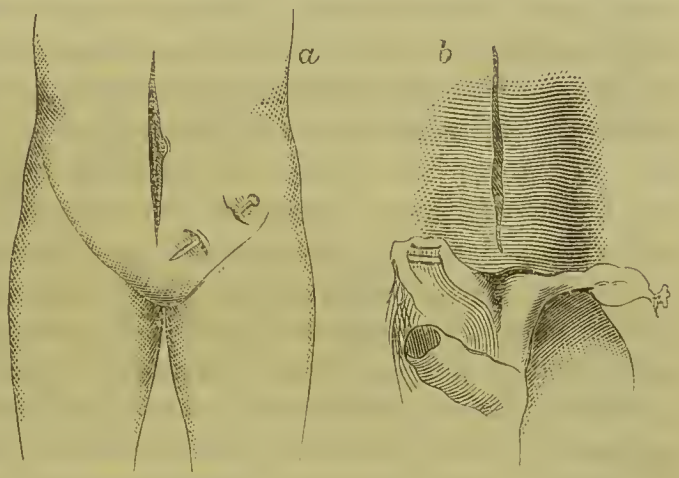

a. Ansicht von Aussen. b. Ansicht von Innen.

8) Durch die serös-plastische Methode von Maslowsky. Ein aus dem Stiel ausgeschnittener seröser Lappen wird über den Stielstumpf herübergezogen und hier durch Seide oder Silberdraht (Sims) befestigt. Maslowsky will übrigens vorher noch die blutenden Gefässe mit dem Ferrum candens berühren.

9) Durch die Torsion der Stielgefässe. Diese Methode wurde von Bebee in Chicago (Americ. Journ. of Medical Science April 1871) sechsmal erfolgreich angewendet. Bebee trennt den Stiel nicht auf einmal, sondern portionenweise, und fasst und torquirt jede Arterie unmittelbar nach ihrer Durchschneidung.

---

[1]) Langenbeck versuchte diese isolirte Unterbindung der Gefässe bei einer seiner ersten Operationen, fädelte dann sämmtliche Ligaturen in eine Nadel ein und führte sie mit dieser durch die vordere Bauchwand in der Gegend der Fovea inguinalis heraus. Die Kranke erlag einer Nachblutung.

[2]) Spencer Wells verwendete die Acupressur mehrfach zur Stillung von Blutungen aus Gefässen gelöster Adhäsionsstellen.

Eine Art Mittelweg zwischen der extra- und intraperitonealen Methode schlugen Mac Dowel, Clay u. A. ein, indem sie den Stiel mit Seide oder Peitschenschnur unterbanden, ein Ende der Ligatur kurz abschnitten und das andere zur Bauchwunde herausleiteten[1]) = sogenannte „lange Ligatur". Die Bauchwunde wurde für den Abfluss der Wundsecrete und für die Abstossung der gequetschten Gewebstheile und der Ligaturen $^1/_2$—$^3/_4$" weit im untern Wundwinkel offen gelassen. In ähnlicher Weise liess Köberle zuweilen seinen Serre-noeud, mit dem er den Stiel gefasst, im untern Wundwinkel liegen. — Man hatte früher bei der langen Ligatur vor Allem den Zweck im Auge, den Unterbindungsfaden, nachdem er durchgeschnitten, entfernen zu können, da man nicht wagte, einen solchen fremden Körper definitiv in der Bauchhöhle zu belassen. Bei unseren gegenwärtigen Kenntnissen über die Vorgänge nach der Versenkung unterbundener Stiele, ist dieses Motiv gänzlich hinfällig geworden. Später legte man das Hauptgewicht auf das Offenbleiben des untern Wundwinkels und vindicirte der langen Ligatur den günstigen Effect, dass sie nach Art eines Drainagerohres den Abfluss jauchiger Secrete aus der Peritonealhöhle erleichtere, ohne dabei zu berücksichtigen, dass sie selbst sehr häufig diese jauchige Secretion direct verschuldet. Sie wird gegenwärtig nur noch von einzelnen amerikanischen Aerzten (Peaslee) in Verbindung mit der Drainage der Bauchhöhle durch eingelegte Röhren (s. §. 44) angewendet. Die Methode ist entschieden gefährlich (vgl. Tabelle am Schlusse dieses §). Die Ligatur löst sich manchmal erst nach Monaten und unterhält so lange beständige Eiterung; auch sollen häufiger als nach anderen Methoden Bauchhernien zurückbleiben.

Kritik der extra- und intraperitonealen Methode.

Der grosse Vorzug der extraperitonealen Methode besteht darin, dass weder ein fremder Körper, noch die Stielwundfläche in Contact mit dem Peritoneum kömmt. Alle Wundkrankheiten des Stiels, Hämorrhagieen aus demselben, werden gleichsam zu äusseren Processen und gehen unter unseren Augen vor sich. — Dagegen ist die Stielwundfläche der äussern Luft und damit auch der Einwirkung von Infectionsstoffen ausgesetzt. — Das Princip der extraperitonealen Stielversorgung ist bis jetzt — anderen Methoden gegenüber — mit

[1]) Warren Greene modificirte in neuester Zeit die Methode der langen Ligatur dahin, dass er die Stielunterbindungsfäden durch den Douglas'schen Raum in die Vagina leitete. In seinen beiden Fällen trat Phlegmasia alba dolens, aber schliesslich Heilung ein.

weitaus dem grössten Erfolge durchgeführt worden. Spencer Wells hat fortlaufende Serien von 30 Heilungen und darüber mit der Klammerbehandlung erzielt. Leider ist aber die Methode nur bei hinreichend langen Stielen anwendbar, die sich ohne grosse Spannung und Zerrung in der Bauchwunde fixiren lassen. Sie ist zwar ausnahmsweise auch bei sehr kurzen Stielen erfolgreich durchgeführt worden, wobei Klammer und Bauchdecken bis in die Nähe des Promontoriums eingezogen wurden; auch hat man mehrfach den Versuch gemacht, kurze Stiele dadurch, dass man einen Theil der Cystenwand mit in die Klammer fasste, zu verlängern[1]). Man kann indessen einer solchen Anwendung der Klammer à tout prix das Wort nicht reden, da bei kurzen Stielen die sehr fest geschlossene Klammer leicht zu früh durchschneidet und den Stiel in die Bauchhöhle zurückschlüpfen lässt. Auch sehr dicke und saftige Stiele passen wenig für die Klammer, da sie sich nur schwer gleichmässig constringiren lassen und meist bauchig zwischen Klammer und Bauchdecken verquellen — ein widriger Umstand, der sich auch durch Anlegung von Ligaturen unterhalb der Klammer nicht ganz beseitigen lässt. Ausser der beschränkten Anwendbarkeit hat man noch andere mehr oder minder begründete Einwände gegen die Klammerbehandlung erhoben. So rügte man, dass der Abschluss der Bauchhöhle kein vollständiger sei, dass der gequetschte Stiel gangränescire und die Wunde inficire, oder doch einen sehr langen Eiterungsprocess im untern Wundwinkel unterhalte. Der richtige Verschluss der Bauchwunde liegt nun aber ganz in der Hand des Operateurs und gelingt sehr leicht, da sich die seröse Aussenfläche des Stiels sehr rasch mit dem zum Theil in die Wunde hereingezogenen Peritoneum parietale verlöthet. Die Gangränescenz des in und über der Klammer liegenden Stielabschnittes kann durch Betupfen mit Liquor ferri verhindert werden, wobei diese Theile zu einer lederartig harten geruchlosen Masse eintrocknen; auch unterhalb der Klammer tritt nicht leicht eine ausgedehntere Fäulniss oder Gangrän ein, wenn man eben nicht zu dicke und saftige Stiele in dieselbe gefasst hat. Ein längerer Eiterungsprocess im untern Wundwinkel stellt sich durchaus nicht immer ein, bringt auch

[1]) Dr. Miner hat eine Methode der Enucleation der Geschwulst aus der Ausbreitung des Stiels angegeben, welche darin besteht, dass man die „Finger sanft unter die centrale Portion des Stiels einbringt und längs der Gefässbündel, wie sie sich über die Seite der Cysten verbreiten, herführt." (Medical Record 1. März 1872 und Americ. Journ. of Med. Science Oct. 1872.) Einen derartig verlängerten Stiel in die Klammer zu fassen, dürfte aber darum gefährlich sein, weil der künstlich geschaffene Hohlraum leicht von Blut ausgedehnt oder der Sitz von Verjauchung werden kann.

an sich keinen Schaden. Weiter hat man von der Anlöthung des Stieles an die vordere Bauchwand Nachtheil bei späteren Schwangerschaften und Geburten befürchtet — wie zahlreiche Erfahrungen beweisen — durchaus mit Unrecht. Endlich hat man auch daraus den extraperitonealen Methoden einen Vorwurf machen wollen, dass die Narbe nach eingetretener Heilung zuweilen jeden Monat wieder aufbricht und die Menses zum Theil über die Bauchdecken abgehen. Diese kleine Unbequemlichkeit hört aber schon nach wenigen Monaten — wenn einmal die Tube durch Narbencontraction fest verschlossen ist — von selbst auf. Dieses Factum muss übrigens geradezu als ein Argument für die extraperitoneale Stielbehandlung angesehen werden; denn der Abgang von Menstrualblut kann ebenso gut bei der Versenkung des Stiels eintreten, und hat in der That hier schon zu tödtlicher Hämatocele geführt.

Weniger entschieden lassen sich zwei andere Einwände gegen die Klammer abweisen, dass sie nämlich zuweilen zu Tetanus oder zu einer innern Incarceration (s. u.) Veranlassung giebt. Beides ist zwar auch bei anderen Methoden, bei keiner aber so häufig wie bei der Klammerbehandlung beobachtet worden.

Bei allen intraperitonealen Methoden gelangt die Wundfläche des Stiels in Contact mit dem Peritoneum und ist unsrer weitern Controle entzogen. Dagegen ist der Zutritt der Luft zum Stiele durch den hermetischen Verschluss der Bauchhöhle abgehalten. Bei der Mehrzahl der intraperitonealen Methoden bleiben der Blutstillung wegen fremde Körper, Ligaturen oder Brandschorfe in der Bauchhöhle zurück. Wo dies nicht der Fall ist, wie beim dem Ecrasement, dem Abdrehen des Stiels und der isolirten Torsion seiner Gefässe, da erscheint die Blutstillung im hohem Grade unsicher, und man muss sich fragen, ob das Risico einer Nachblutung gegenüber dem Vortheile, dass keinerlei fremde Körper zurückgelassen werden, nicht zu gross ist? Eine Art vermittelnder Stellung nimmt die Acupressur Simpson's ein, bei welcher neben möglichst vollständiger Sicherung vor Blutung ein fremder Körper (Nadel) nur temporär in der Bauchhöhle belassen wird. Eine ausgedehntere Anwendung haben bis jetzt nur zwei intraperitoneale Stielbehandlungsmethoden gefunden: die Ligatur und das Abbrennen des Stiels mit dem Glüheisen. Bis vor Kurzem befand man sich vollkommen im Unklaren darüber, was denn bei der Versenkung des Stiels mit dessen Wundfläche, mit den Ligaturen und dem abgeschnürten Stielstücke oder mit den Brandschorfen geschehe. Erst die Thierversuche von Maslowsky [1]) und von

[1]) Langenbeck's Archiv IX. Band.

Spiegelberg und Waldeyer[1]) haben eine präcise Antwort auf diese Fragen gegeben. Die von Spiegelberg und Waldeyer an Hunden angestellten Versuche zerfallen in zwei Reihen. 1) Excision von Stücken der Uterushörner mit Zurücklassung der Ligaturen in der Bauchhöhle, 2) Entfernung von Uterusstücken durch den Galvanocautor.

Als Ergebniss der ersten Versuchsreihe stellte sich heraus, dass die Ligaturen innerhalb der Peritonealhöhle an und für sich keine intensiveren peritonitischen Erscheinungen bedingen und kaum als fremde Körper betrachtet werden können. Namentlich erregen sie keine erheblichen Mortificationsvorgänge. Das Erste, was bei Anlegung einer Ligatur zu geschehen scheint, ist die Verwachsung der Randwülste des durch den Faden eingeschnürten Ringes (Fig. 100), wodurch die Fäden bald vollständig von der Communication mit der Umgebung abgesperrt werden. Nach vier Wochen sind die Ligaturen bereits in vollkommen reifes Bindegewebe eingehüllt und bilden nun kleine glatte Knoten an der Aussenfläche des Mesometrium. In anderen Fällen waren die Ligaturen abgeglitten und lagen frei in der Bauchhöhle, oder hatten durchgeschnitten und schwammen inmitten einer kleinen cystischen Cavität der Schnürstücke.

Fig. 100.

Leinwand und Seidenfäden erleiden nach den Untersuchungen von R. Wagner, Burdach und Middeldorpf in den ersten Tagen ausser leichter Quellung keine Veränderung; bald aber schieben sich eine Menge junger Zellen zwischen die einzelnen Fasern des Ligaturfadens ein und drängen stellenweise die Fäden merkbar auseinander. Noch später finden sich dann die Fasern ganz auseinandergedrängt, die Knoten gelockert, die Fäden stellenweise total aufgefasert. Wo eine Ligatur durchgeschnitten hatte, war zuweilen der Weg derselben mit einzelnen zurückgelassenen Fadenresten markirt.

Die Schnittfläche des Uterus bleibt nicht lange freiliegend, indem sich sehr bald vascularisirte Verlöthungen derselben mit der hintern Blasenwand, mit Darmschlingen oder mit dem Mesometrium einstellen, die sich später oft zu länglichen Strängen ausziehen. Das Schnürstück zeigte niemals eine Spur von Mortification. In einem Falle war dasselbe zur Grösse einer Erbse zusammengeschrumpft. Grössere Schnürstücke waren in Falten des Mesometrium eingehüllt. Diese Vorgänge erklären sich leicht aus den Gefässverbindungen, die sich bald zwischen den Randwülsten und zwischen der Schnittfläche

[1]) Virchow's Archiv B. 24. 1868. p. 49 ff.

und benachbarten Organen einstellen. Diese Gefässverbindungen verhindern zwar die Mortification des Gewebes, sind aber für eine ausreichende Ernährung des Schnürstückes nicht genügend und daher tritt später stets eine allmälige Schrumpfung desselben ein.

Bei drei Hunden wurden Uterusstücke mittelst des Galvanocautors excidirt und die Thiere nach 6, 14 und 22 Tagen getödtet. Nach 6 Tagen zeigte sich die Brandfläche des centralen Uterusstückes von frischem Aussehen und mit zahlreichen kleinen braunschwärzlichen Partikelchen thierischer Kohle durchsetzt; 2—3 Mm. tief war das Uterusgewebe etwas röthlich verfärbt wie durch Imbibition mit Blutfarbstoff. Viel weiter greifend waren die Veränderungen an den beiden Brandflächen der Uterushörner. Bis 2 Cm. tief von der Brandfläche entfernt war die Schleimhaut und die Muscularis der Uterushörner erweicht und necrotisirt; die Gefässe in diesem Gebiete sämmtlich thrombosirt. Alles wurde aber von Mesometrialfalten abgekapselt.

Nach 14 Tagen fanden sich am centralen Uterusende, sowie an beiden Hörnern sämmtliche Brandflächen durch Mesometrialfalten vollständig abgekapselt. Das centrale Uterusende war fest an die hintere Blasenwand angelöthet. Die Brandfläche der Hörner war theils mit Dünndarmschlingen verwachsen, theils in die Mesometrialfalten zurückgezogen und markirte sich auf mikroskopischen Durchschnitten als eine feine, durch kleine bräunliche Pünktchen — Reste thierischer Kohle — ausgezeichnete Linie.

Nach 22 Tagen fanden sich nur noch minimale Reste thierischer Kohle; die Brandfläche der Hörner von Mesometrialfalten glatt überzogen. Die Verwachsung der Brandfläche des Uterus mit der Blase bandartig ausgezogen.

Die von den genannten Autoren bei Thieren gewonnenen Befunde können wir nicht selten auch nach Ovariotomieen bei Menschen constatiren. Auch hier finden wir die tief eingeschnittenen Seidenligaturen schon am dritten Tage durch Verwachsung der Randwülste in neugebildetes Bindegewebe eingekapselt. Die Schnittflächen des Stiels sind auch hier nur in der ersten Zeit frei, verwachsen aber sehr bald mit benachbarten Eingeweiden oder legen sich an den Peritonealüberzug des Psoas an (Spiegelberg). Ein Jahr nach der Ovariotomie fand Bantock von dem ganzen Stielreste nur ein hanfkorngrosses, glatt mit Peritoneum überzogenes Knötchen in der Nähe des obern Randes des Lig. latum, einige Cm. vom Uterus entfernt, das lediglich den Ligaturknopf enthielt[1]).

---

[1]) Bei einer Operirten, die am 8. Tage an Tetanus starb, fand Kaltenbach die Brandfläche, welche nach Anwendung des Ferrum candens bei Durchtrennung

Wenn durch solche Fälle dargethan wird, dass im günstigen Falle die Vorgänge am Schnürstücke eines Ovarientumors dieselben sein können, wie an einem abgetragenen Uterushorne, so fehlt es auch nicht an entgegengesetzten Erfahrungen, die den Beweis liefern, dass man die bei Experimenten an gesunden Hunden erhaltenen Resultate nicht ohne Weiteres auf den kranken Menschen übertragen darf. So fand man z. B. das Stielschnürstück necrotisch oder Ligatur und Stielrest bildeten das Centrum einer Eiterhöhle, die zunächst durch benachbarte Eingeweideschlingen abgekapselt war, nicht selten aber barst und zu diffuser Peritonitis führte; auch hat man schon Ligaturen durch Perforationsöffnungen im Rectum abgehen sehen (Martin).

Der Werth von Ligatur und Cauterisation ist ein sehr verschiedener. Die Erfahrungen der bedeutendsten Operateure sprechen nicht zu Gunsten der Ligatur (vgl. Tab.). Häufig hat man nach derselben ausgedehnte, von den Stielgefässen ausgehende thrombotische Processe, ferner Necrose des Stielstumpfes mit consecutiver Peritonitis pelvica und Septichämie eintreten sehen; auch tödtliche Nachblutungen durch Abgleiten der Ligaturen und innere Incarcerationen durch Anlöthung der Stielwundfläche an Gedärme (s. u.) sind beobachtet. Zum Theil mögen sich die schlechten Resultate der Ligatur wohl daraus erklären, dass man sie vorzugsweise bei an sich ungünstigen Fällen anwendete; aber auch diejenigen Operateure, welche fast ausschliesslich von ihr Gebrauch machen (Tyler Smith, Meadows), können ihre Erfolge nicht mit den durch andere Methoden erreichten vergleichen. Dennoch können sogar die Gegner der Ligatur dieselbe nicht ganz entbehren, da sie überall anwendbar ist und gerade in den schlimmsten Fällen, wo andere Methoden uns im Stiche lassen, den einzig möglichen Ausweg bildet.

Ganz ausgezeichnet sind dagegen die Resultate, welche man in neuester Zeit mit dem Abbrennen des Stieles — einer Erfindung, welche ein bleibendes Verdienst des genialen Baker Brown darstellt — erzielt hat. Selbst die entschiedensten Vertreter der extraperitonealen Methode wenden sie in geeigneten Fällen mit Vorliebe an. Es passen indess für diese Methode nur solche Stiele, welche keine zu starken Gefässe einschliessen und lang genug sind, um mit der Baker Brown'schen Cautery clamp gefasst werden zu können[1]).

---

einer sehr festen strangartigen Adhäsion mit der vordern Bauchwand entstanden war, vollkommen glatt und nur von geringen Resten thierischer Kohle durchsetzt; keine Spur von Peritonitis.

[1]) Die starke und anhaltende Compression des Stiels zwischen den breiten Klammerflächen ist ein wesentlich wirksames Moment für die sichere Blutstillung

Es ist dies besonders bei ziemlich kurzen, dabei breiten und massigen Stielen der Fall, welche zwar zahlreiche, aber meist dünnere Gefässe besitzen.

Man ist gegenwärtig wohl allgemein davon zurückgekommen, eine einzige Methode ausschliesslich anwenden zu wollen, was ja überhaupt nur bei der Ligatur möglich wäre. Es muss sich vielmehr der Arzt in jedem einzelnen Falle je nach dem Befunde bei der Operation für das eine oder andere Verfahren der Stielversorgung entscheiden. Nach dem jetzigen Stande unserer Erfahrungen müssen wir bei langen und schlanken Stielen, welche meist Arterien von starkem Kaliber einschliessen, die Klammer empfehlen. Die Cauterisation würde hier wohl keinen hinreichenden Schutz vor Hämorrhagie gewähren. Bei kurzen dicken Stielen, welche die früher angegebenen Bedingungen erfüllen, passt am besten das Abbrennen, und wo dies nicht ausführbar ist, müssen wir von der Ligatur Gebrauch machen. Zur Erläuterung und Bestätigung verweisen wir auf die beigefügte Tabelle, welche die mit verschiedenen Stielbehandlungsmethoden gewonnenen Resultate zweier der bedeutendsten Operateure angiebt.

	Spencer Wells.			Keith.			Durchschnitts-Mortalität.
	Zahl der Fälle.	Genesungen.	Todesfälle.	Zahl der Fälle.	Genesungen.	Todesfälle.	
I. Klammer	349	279	70	128	104	24	19,7%
II. Extraperitoneale Befestigung des Stiels durch Nadel und Ligatur	15	10	5	—	—	—	33,3%
III. Klammer und Ligatur	34	23	11	—	—	—	32,3%
IV. Ligatur, kurz abgeschnitten	57	29	28	3	3[1])	—	46,6%
V. Lange Ligatur	14	6	8	4	2	2	55,5%
VI. Glüheisen	16	14	2	8	8	—	8,3%
VII. Glüheisen und Ligatur	14	10	4	1	—	1	33,3%
VIII. Ecraseur	1	1	—	—	—	—	0%
	500	372	128	144	117	27	

Anknüpfend an den frühern Gang unserer Operationsbeschreibung gehen wir nun zur Technik der drei gebräuchlichsten Stielbehandlungsmethoden über:

---

und lässt sich darum die galvanocaustische Abtragung des Stiels in keiner Weise mit der Baker Brown'schen Methode in Vergleich bringen.

[1]) Von diesen drei Genesenen starb eine zwei Jahre später an Beckenabscess und eine zweite machte ebenfalls eine Pelviperitonitis mit reichlicher Eiterung durch.

1) Vor Anlegung der Klammer überzeugt sich der Operateur aufs Sorgfältigste, ob nicht etwa neben dem Stiel andere Theile sich vorgedrängt haben oder mit vorgezogen wurden. Es ist schon vorgekommen, dass Theile der Blase, des Netzes oder Darmschlingen, ja sogar ein Urether mitgefasst und gequetscht wurden. Ist der Stiel vollkommen frei befunden, so wird die Klammer geöffnet, um denselben herumgeführt und durch Zusammendrücken ihrer Branchen mittels der Griffe oder der Spencer Wells'schen Zange fest geschlossen; glaubt man den Stiel hinreichend festgeklemmt zu haben, so wird die Schraube auf den eingepassten Riegel festgedreht und der Tumor mit Messer oder Scheere 1,5 Cm. über der Klammer abgeschnitten. Die vorragende Partie des Stiels wird später nach Verschluss der Bauchwand mit Liquor ferri sesquichlor. betupft. Zuweilen benützt man die Klammer nur zur provisorischen Sicherung des Stiels und entschliesst sich später, diesen zu versenken.

2) Hält man den Stiel für die Cauterisation geeignet, so wird er in die Baker-Brown'sche Cautery clamp gefasst und der Tumor selbst mit einem keilförmigen rothglühenden Eisen mit stumpfer Schneide (Fig. 97 b) langsam längs des Stahlfalzes der Klammer abgetrennt. Man kann auch zuerst den Tumor in der Entfernung von 1,5—2 Cm. über der Klammeroberfläche abtragen, die Wunde des Stiels abtrocknen und nun mehrere Glüheisen von der Form c Fig. 97 auf den Stumpf desselben niederdrücken. Die Bauchhaut wird theils durch die Elfenbein- oder Specksteinschilde an der Rückseite der Klammer, theils durch befeuchtete Flanell- oder Leinwandstücke gegen die Einwirkung der strahlenden Hitze geschützt.

Bevor man den Stiel versenkt, lüftet man die Klammer etwas, um zu sehen, ob die Blutung sicher steht. Der Stiel ist gewöhnlich theilweise mit der Klammer verklebt und entschlüpft daher nicht so leicht; immerhin müssen aber Operateur und Assistenten bereit sein, ihn sofort mit Fingern oder Kornzangen wieder zu erfassen. Einige Operateure wollen vor Entfernung der Klammer eine temporäre Ligatur um den Stiel legen; Maslowsky fasst den Stiel vor Entfernung der Klammer in eine lange gezähnte Zange, die ihn nur an einzelnen Stellen comprimirt, aber doch sicher fixirt. Wright hat eine Klammer angegeben, bei welcher vor dem Abnehmen eine Reihe von Stahlriegeln vorgeschraubt werden kann, so dass der Stiel nicht ganz losgelassen wird und man allenfalls blutende Gefässe noch isolirt mit einem spitzen Glüheisen cauterisiren kann. Zuweilen gelingt es nicht, die Blutung durch die Cauterisation ganz zu bemeistern; sobald man mit der Compression der Klammer nachlässt, sickert wieder Blut aus. Man muss dann nachträglich noch zur Ligatur greifen.

3) Als Material zur Ligatur dienen gedrehte oder geflochtene (Fig. 101) (Peitschenschnüre) Fäden von Seide oder Hanf, Darmsaiten und Silberdraht (Emmet, Sims); letzterer erscheint am wenigsten geeignet, da er trotz Einkapselung mechanisch irritirend auf seine Umgebung wirken kann. Die Ligatur darf auch bei dünnem Stiele nie einfach um denselben geschlungen werden, da sie sonst sehr leicht abgleitet; innen muss zuerst der Stiel durchstochen und erst dann in zwei oder mehr Abtheilungen unterbunden werden. Ein weiteres Mittel für sichere Fixirung der durch die Mitte des Stiels durchgeführten Fäden besteht darin, dass man sie kreuzt, wodurch sie nach ihrer Knotung wie die Glieder einer Kette ineinander hängen. Um möglichst wenig Fadenmasse, namentlich Knoten, in der Bauchhöhle zurückzulassen, werden schlanke Stiele am besten in einer Achtertour unterbunden, indem man die Nadel zweimal an der nämlichen Stelle bei a Fig. 102 einsticht, aber bei b angekommen das zweite Mal die Fäden in umgekehrter Richtung herumführt; zum Schluss kann man die Fadenenden noch einmal um den ganzen Stiel herumschlingen und bei c definitiv knüpfen. Bei sehr breiter Anheftung des Tumors wird das Lig. latum successive in 3—4 oder mehr Abtheilungen unterbunden. Will man die Ligatur um einen vorher provisorisch in die Klammer gefassten Stiel anlegen, so muss die Klammer, nachdem die Nadel unterhalb derselben durchgestochen, gelockert werden, da sonst die Ligaturen nicht hinreichend fest zusammengezogen werden können, oder den breitgedrückten Stiel durchschneiden. Der Tumor wird 1,5 Cm. über der Ligatur abgetragen und die freien Enden der Fäden vor der Versenkung des Stieles kurz abgeschnitten. Bei Tumoren, die in grösserer Ausdehnung am Seitenrande des Uterus oder auf dem Lig. latum aufsitzen, dürfte möglicherweise die Vereinigung der vordern und hintern Peritonealplatte durch eine regelmässige Wundnaht — vorausgesetzt, dass sich die Verwachsungen hinreichend in den Bereich der Bauchwunde vorziehen lassen — bessere Dienste leisten als mehrfache Massenligaturen, die hier besonders leicht abgleiten.

Fig. 101.

Geflochtener Ligaturfaden mehrfach vergrössert.

Fig. 102.

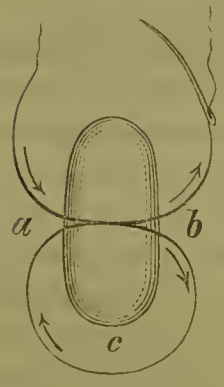

§. 41.

Untersuchung des Uterus und des Ovarium's der andern Seite.

Nach Entfernung des Tumor's und Sicherung seines Stieles überzeugt man sich von der Beschaffenheit des Uterus und des andern Ovarium's. An der Aussenfläche des Uterus findet man zuweilen fibröse Polypen; manche Aerzte haben dieselben sofort exstirpirt. Das Resultat war selten befriedigend; es erscheint darum räthlicher, die Chancen der Ovariotomie nicht durch diesen weitern Eingriff zu verschlechtern, da ohnehin nicht feststeht, ob diese Geschwülste später überhaupt Beschwerden hervorrufen. In einzelnen Fällen findet man den Uterus sammt beiden Ovarien von derselben bösartigen Neubildung ergriffen und sah sich desshalb schon zu einer Unterbrechung der Operation genöthigt. Ueber die gleichzeitige Exstirpation von Uterus und Ovarien vgl. §. 53. — Ueber die Complication von Ovarientumoren mit Schwangerschaft sprachen wir schon oben.

Das zweite Ovarium fühlt man leicht, indem man mit der Hand am Seitenrande des Uterus und am Lig. latum entlang herabgleitet. Die Exstirpation desselben kann nur bei sicher nachgewiesener Erkrankung in Frage kommen, da die doppelte Ovariotomie weit gefährlicher erscheint als die einfache; Spencer Wells verlor nach der erstern 44%, bei der letztern nur 24% seiner Operirten. Eine einfache Vergrösserung des Ovariums auf das doppelte oder dreifache Volumen bildet noch keine genügende Indication für dessen Entfernung. Ausgedehnte Graaf'sche Follikel lässt man am besten ganz in Ruhe und braucht sie weder anzustechen noch auszuquetschen. Es sind Fälle bekannt, wo die Aerzte bei zweifelhafter Erkrankung vergrösserte Ovarien zurückliessen und die Patientinnen darauf noch mehrere gesunde Kinder geboren haben. Ist dagegen das zweite Ovarium cystisch entartet, oder zu einem grössern Tumor herangewachsen, so muss es mit exstirpirt werden. Bei langem Stiele kann dieser in eine besondere oder in die nämliche Klammer wie der erste gefasst werden. Man hat den zweiten Stiel auch schon unterbunden in die Bauchhöhle gebracht und seine Ligatur an der Klammer des ersten Stiels fixirt, oder man hat beide Stiele mit einer starken Nadel durchstochen und extraperitoneal befestigt. Kurze Stiele werden versenkt. Maslowsky hat in einem Falle mit gutem Erfolge den Stiel auf einer Seite unterbunden, auf der andern abgebrannt.

§. 42.

Reinigung der Bauchhöhle, Schluss der Bauchwunde. Verband der Wunde und des Abdomens.

Vor Schluss der Wunde muss die Bauchhöhle sorgfältigst von etwa ergossenem Cysteninhalt, von ascitischer Flüssigkeit und Blut gereinigt werden. Man verwendet hierzu Schwämme, welche in Schwammhaltern sicher befestigt sind. Mit diesen Schwämmen werden alle Stellen der Bauchhöhle, wo Adhäsionen getrennt wurden, oder wo Flüssigkeiten, dem Gesetze der Schwere folgend, sich ansammeln können — also die Lumbalgegenden, der Douglas'sche Raum — sorgfältig abgetupft. Man führt diese Schwämme, welche nur einfach ausgedrückt und von Gerinnseln befreit, aber nicht ausgewaschen zu werden brauchen, so lange immer wieder ein, bis sie endlich ganz rein, ohne von Blut gefärbt oder von Flüssigkeit durchtränkt zu sein, herauskommen. Nicht alle Operateure verfahren so gründlich bei diesem von den Franzosen als „Toilette du péritoine" benannten Akte. Einige sehen geringe Mengen ergossener Cystenflüssigkeit nicht für gefährlich an und Andere wieder halten sogar geringe Blutmengen zwischen den Eingeweiden und Bauchdecken für nützlich, weil sie diese Theile provisorisch verkleben (Köberle). Jedenfalls darf die sorgfältige Reinigung der Peritonealhöhle nicht aus Furcht vor dem „reizenden Contacte" der Schwämme mit den Gedärmen unterlassen werden — einer Besorgniss, welche Köberle bestimmt, die Gedärme beim Auswischen der Beckenhöhle mit der Rückenfläche der Hand zurückzuhalten und die Schwämme nur der Volarfläche entlang einzuführen. (! !) Allerdings erfordert die Benützung der Schwämme bei der Ovariotomie — ganz abgesehen von der untadelhaften Beschaffenheit derselben — in mehrfacher Richtung Vorsicht. Fasst man die Schwämme einfach in eine Kornzange statt in einen Schwammhalter, so kann leicht einer derselben entschlüpfen und das Verschwinden desselben, da die Aufmerksamkeit des Operateurs auf andere Dinge gerichtet ist, erst auf dem Sectionstische bemerkt werden; es ist darum der Rath ganz gut, die Schwämme, welche bei der Operation gebraucht werden sollen, genau abzuzählen und nur von einer Wärterin in den Schwammhaltern reinigen und reichen zu lassen. Vielfach wird nach dem Vorgange von Spencer Wells während der Anlegung der Nähte ein breiter flacher Schwamm durch die Wunde eingeführt und bis zum Knüpfen derselben liegen gelassen; dieser Schwamm soll die Eingeweide schützend decken und jeden Tropfen Blut, der sich aus den Nadel-

stichen ergiessen könnte, auffangen. Man darf hierfür aber keinen zu kleinen Schwamm wählen und thut jedenfalls gut, ihn anzubinden. Die Unterlassung dieser Vorsichtsmassregel brachte uns einmal in die unangenehme Lage, eine Viertelstunde lang die ganze Bauch- und Beckenhöhle nach dem vermissten Schwamme durchsuchen zu müssen, den ein Assistent beim Abtupfen der Bauchwunde hinabgedrängt hatte. Der Schwamm fand sich endlich hinter der Flexura sigmoidea und war ringsum von deren glatten Mesenterialfalten eingehüllt, was eben das Erkennen desselben, da man nirgends einen rauhen Körper fühlte, so sehr erschwert hatte. Die Operirte genas zum Glücke ohne alle üblen Zwischenfälle. Nicht selten dringen während der Operation grössere Mengen von Luft in die Bauchhöhle. Es kann dies bei manueller Lösung von Adhäsionen, aber auch bei Einreissen der Cyste geschehen, wenn nach der Punction grössere Luftmengen in dieselbe eingedrungen waren. Man hat bis jetzt diesem Ereignisse nur geringe Aufmerksamkeit geschenkt, obwohl das Zurückbleiben grösserer Luftmengen im Abdomen den Operationserfolg entschieden gefährdet. Nur Köberle giebt an, man solle kleinere, unter dem Omentum angesammelte Luftblasen wegstreichen. Wir haben in einem glücklich verlaufenen Falle durch seitliches Zusammendrücken der Lumbalgegend und Niederdrücken des Epigastrium beträchtliche Mengen von Luft unter gurgelndem Geräusche herausbefördert.

Ist die Abdominalhöhle vollkommen gereinigt, die Blutung überall gestillt, so schreitet man zur Anlegung der Nähte. Am Empfehlenswerthesten ist die einfache Knopfnaht[1]) mit Seide oder Silberdraht[2]). Die Nähte werden mittels starker krummer Nadeln und Nadelhaltern oder mit Stielnadeln von unten nach aufwärts eingelegt. Sie sollen das Peritoneum mitfassen, da dasselbe sehr rasch verklebt, und dadurch das Eindringen von Wundsecreten in die Bauchhöhle verhindert wird; eine feste Peritonealnarbe bietet überdies einen guten Schutz gegen spätere Bauchhernien. Diese tieferen, das Peritoneum mitfassenden Nähte werden gewöhnlich in Abständen von 1—1,5 Cm. angelegt; dazwischen können noch oberflächliche oder halbtiefe Suturen Platz finden, um ein Ein- oder Umkrempen der Cutisränder

---

[1]) Complicirtere Nahtmethoden, z. B. die umschlungene Naht mit Hasenschartennadeln, die Zapfen- und Balken- (Köberle) oder Kürschnernaht, bieten, keinerlei Vortheil und sind vollständig entbehrlich.

[2]) Man hat für die Bauchnaht als Nahtmaterial auch Darmsaiten, Eisen-Platina-, ja sogar Telegraphendraht, d. h. Kupferdraht mit Guttaperchaüberzug, verwendet, Alles in der Absicht, eine möglichst geringe Eiterung in den Stichkanälen zu erzeugen!

zu verhindern. Wurde der Stiel extraperitoneal befestigt, so muss die unterste Naht zunächst dem Stiele mit besonderer Sorgfalt angelegt werden, um die Ränder des Peritoneums in dichten Contact mit der serösen Oberfläche des Stieles zu bringen. Man führt gewöhnlich die Nadel am linken Wundrande von aussen nach innen und am rechten von innen nach aussen ein. Will man auf beiden Seiten von innen nach aussen nähen, so fädelt man an jedes Faden-, resp. Drahtende eine Nadel ein. Die Nadeln werden etwa 3 Mm. vom Peritonealrande entfernt ein-, 1—1,5 Cm. vom Cutiswundrande entfernt ausgestochen; um das Peritoneum deutlich zu sehen, muss meist der Wundrand etwas nach aussen umgestülpt werden. Manche Aerzte schieben während der Nahtanlegung einen breiten Spatel unter den Wundrand, um sich vor einer Verletzung der Därme zu schützen. Wurde ein Schwamm hinter die Wunde eingelegt, so wird er vor dem Knüpfen der Nähte herausgenommen, indem man die Schlingen derselben nach oben und unten auseinanderzieht.

Nach dem Knüpfen der Nähte wird die Operirte vom Blute gereinigt und wenn nothwendig mit frischer Wäsche versehen. Ueber die Bauchwunde wird ein in Chlorwasser getauchtes Fett- oder Oelläppchen gelegt und unter die Enden der Klammer etwas Charpie oder Leinwand untergeschoben. Ueber den ganzen Verband kann man einige zusammengelegte Compressen oder einen dicken Charpiebausch decken. Das Abdomen wird durch einen Watteverband immobilisirt. Dieser einfache Verband genügt vollkommen und ist den Frauen sehr bequem; er schützt vor Nachblutung, ist wirksam gegen meteoristische Auftreibung und gestattet die Kranken zu heben und von Bett zu Bett zu transportiren. Manche Aerzte unterstützen die Naht durch Heftpflasterstreifen oder durch Application graduirter Compressen zu beiden Seiten der Wunde und legen einen Watteverband nur bei starker Ausweitung der untern Thoraxapertur und bedeutender concaver Einziehung des Abdomens an[1]). Sofort nach dem Verbande wird die Operirte in ihr wohldurchwärmtes Bett gebracht. Ihr Oberkörper wird durch Kissen mässig erhöht, der Kopf durch eine Rolle oder ein kleineres Kissen besonders unterstützt und das Herabrutschen im Bette durch keilförmige Kissen unter den Knieen und durch eine entsprechende Unterstützung der Füsse verhindert.

---

[1]) Sind zur Zeit der Operation bereits peritonitische Erscheinungen zugegen, so wenden die Engländer zur Bekämpfung der Schmerzen gerne Riesenkataplasmen an, welche das ganze Abdomen einnehmen, mit einem wasserdichten Stoffe bedeckt und durch eine Leibbinde festgehalten werden.

§ 43.

Nachbehandlung.

Bei der Nachbehandlung hüte man sich vor Allem vor dem Zuvielthun, durch welches gerade nach der Ovariotomie vielfach Schaden angerichtet wurde. Man mache sich zum Grundsatze, weder in medicamentöser noch chirurgischer Beziehung irgend etwas ohne bestimmte Indication anzuordnen oder vorzunehmen. Die meisten Frauen klagen sofort nach dem Aufwachen aus der Narcose über Brechneigung und bedeutenden Schmerz; bei Andern treten Zeichen von Schwäche und Collaps in den Vordergrund. Mit diesen drei Erscheinungen haben wir uns in der ersten Zeit besonders zu beschäftigen und muss die Wärterin hierfür genaue Instructionen besitzen. Das Erbrechen ist im Anfang gewöhnlich der Narcose zuzuschreiben, zuweilen aber auch schon Folge von Peritonealreizung oder ein Symptom von Shok. Am wirksamsten erweisen sich dagegen eiskaltes Sodawasser, Saturationen mit Morphium oder das Verschlucken kleiner Eisstückchen, wenn hierdurch nicht etwa Hustenreiz hervorgerufen wird. Häufig leisten auch Hoffmann'sche Tropfen gute Dienste. Bei gleichzeitiger grosser Prostration der Kräfte wählt man eiskalten Champagner.

Die Collapserscheinungen werden am besten durch concentrirte Kraftbrühen[1]), durch Spirituosa, heissen Glühwein, Rhum mit Wasser etc. bekämpft, und kann man diese Flüssigkeiten eventuell auch per Rectum einführen. Stets ist dabei auf Warmhaltung der Extremitäten durch Wärmflaschen, und des ganzen Körpers durch reichliche Decken zu achten.

Die Schmerzen werden am sichersten durch Klystiere mit 15—20 Tropfen Opiumtinctur bekämpft, welche die Wärterin mehrmals nach Bedürfniss wiederholen kann. Diese Klystiere sind der endermatischen Anwendung von Morphium vorzuziehen, da sie kein Erbrechen hervorrufen.

Bei manchen Patientinnen stellt sich — namentlich wenn kein Compressionsverband angelegt wurde — bald eine lästige Flatulenz ein. Sie ist nicht gleich als Symptom von Peritonitis anzusehen, sondern beruht manchmal einfach darauf, dass die Kranken bei dem

---

[1]) Ein Pfund Fleisch ohne Fett und Knochen wird in kleine Würfel zerschnitten und mit zwei Pfund Wasser auf die Hälfte eingekocht. Die Mischung wird hierauf filtrirt und erst nachträglich gesalzen oder mit einem Eigelb gemischt.

in der Rückenlage ungewohnten Trinken Luft mitschlucken. Man kann das Entweichen dieser Luft aus dem Magen durch erhöhte Lage des Oberkörpers oder eine gelinde Compression des Epigastriums begünstigen. Befinden sich die Gasmassen schon in tieferen Abschnitten des Darmes, was sich durch anhaltendes Kollern im Leibe kundgibt, so kann man den Abgang dieser Gase durch Einführung eines elastischen Rohres durch das Rectum befördern. In Fällen reiner Flatulenz ohne Peritonitis hat uns zuweilen das Ol. Chamomillae aethereum (1—2 Tropfen auf 5 Grm. Tinct. Valerianae oder Spiritus aethereus — davon 10—15 Tropfen auf einmal) sehr gute Dienste geleistet.

Die Frauen sind in den ersten Tagen nach der Operation meist nicht im Stande, den Urin selbst zu entleeren, und müssen desshalb alle 4—6 Stunden oder so oft sie Drang empfinden, kathetrisirt werden; es führt dies leider nicht selten auch bei sorgfältigster Reinhaltung des Katheters zu Blasenkatarrh. Um die Kranke, wenn sie schwitzt, nicht aufdecken zu müssen und auch das Bett nicht zu durchnässen, befestigt man an den Katheter ein elastisches Rohr, so dass der Urin bequem in ein neben dem Bette stehendes Gefäss abfliessen kann. Frühzeitiger Eintritt des ersten Stuhlganges nach der Operation kann durch die unvermeidliche Action der Bauchpresse die erste Vereinigung stören oder mindestens eine nachtheilige Zerrung der Wunde herbeiführen. Wohl im Zusammenhange hiermit beobachteten wir nach einem am fünften Tage spontan aufgetretenen Stuhlgange, nach bisher fieberfreiem Verlaufe, eine einmalige Temperatursteigerung bis 39,5. Wenn sich Neigung zu Stuhlgang zeigt, ist es daher immer besser, durch Opiate eine etwa achttägige Verstopfung zu bewirken. Kündigt sich nach dieser Zeit der erste Stuhlgang durch Kollern und Ziehen im Leibe an, so muss derselbe, um das Mitpressen auf ein Minimum zu reduciren, auf jede Weise erleichtert werden. Man räumt zu diesem Zwecke harte Kothbrocken aus dem Rectum mit Fingern oder löffelförmigen Instrumenten heraus und giebt gleichzeitig einen oder zwei Esslöffel Ricinusöl oder mehrmals 0,06—0,12 Grm. Calomel.

Grosse Sorgfalt ist auf eine gute Lagerung der Operirten zu verwenden. Sobald die Lage unbequem geworden ist, Schmerz macht oder die Respiration behindert, muss sie durch Unterschiebung von Kissen u. dgl. verbessert werden. Verfügt man über geübtes Personal, so kann man die Patientin vom dritten Tage an, während das Bett geordnet und die Unterlagen gewechselt werden, von zwei Personen in die Höhe heben oder sogar von einem Bett ins andere überbringen lassen. Die Leibwäsche soll jedesmal, wenn sie von

Schweiss durchfeuchtet ist, gewechselt werden, und damit dies ohne Bewegung der Patientin geschehen kann, lässt man die Hemden und Jacken nach rückwärts auftrennen.

Die Kranke erhält in den ersten 3—4 Tagen nur flüssige Nahrung, stets wenig auf einmal, aber in kurzen Intervallen. Ein kräftiger Bouillon, eine Hühnerbrühe mit Zusatz von Reis oder Gerstenschleim, oder Eigelb, ein schwacher Milch-Kaffee genügen vollständig. Sehr gut haben einige von unseren Kranken, die an Milchgenuss gewöhnt waren, schon in den ersten Tagen kalte Milch vertragen und sich dabei sehr wohl befunden. Bei hartnäckigem Erbrechen ist die Nahrung per rectum einzuführen. Befindet sich die Patientin wohl, so darf sie vom 4.—5. Tage an Weissbrod, Zwieback, Hachée, Hühnerfleisch oder ein zartes Beefsteak etc. geniessen und kann vom 9.—10. Tage an vorsichtig zu ihrer gewöhnlichen Kost zurückkehren.

Die chirurgische Nachbehandlung ist eine sehr einfache. Der Verband wird ohne besondern Grund die ersten beiden Tage nicht geöffnet. Solche Gründe wären z. B. Blutungen oder sehr reichliche Secretion aus der Wunde, wie sie wohl nur bei ödematösen Bauchdecken so früh schon sich einstellt. Beim Verbandwechsel werden die Wundsecrete sorgfältig entfernt, die Wunde mit Chlorwasser abgetupft, das Fettläppchen erneuert, bei reichlicher Secretion ein Charpiebausch darüber gelegt und sodann der Watteverband frisch hergerichtet. Die Nähte werden successive vom 4.—5. Tage an entfernt, am frühesten diejenigen, welche stark eingeschnitten haben, oder in deren Stichkanälen Eiterpunkte sichtbar werden. Die Suppuration ist in der Regel eine mässige, da fast stets prima intentio eintritt, und beschränkt sich auf die Stichkanäle und kleine auseinander gewichene Partieen der Cutis; nur bei sehr fetten oder ödematösen Bauchdecken oder bei maltraitirten Wundrändern bleibt die prima intentio aus und wird die Eiterung eine reichlichere. Bei Eiterstockungen in den Stichkanälen oder bei Abscessbildungen in oder neben der Wunde, welche von Erysipel begleitet sein können, und manchmal zu Senkungen innerhalb der eröffneten Rectusscheide führen, ist dem Eiter sofort durch eine Incision oder durch Einführen einer Wundsonde freier Abfluss zu verschaffen. Die Bauchwunde ist wie jede andere den diversen Wundkrankheiten unterworfen. Sie kann sich in inficirten Hospitälern, bei mangelhafter Reinhaltung etc. diphteritisch belegen oder sogar an den Rändern streckenweise gangränesciren. Die Wundbehandlung, die Wahl des Verbandwassers etc. ist je nach der Beschaffenheit der Wunde zu modificiren. In einzelnen Fällen weicht die Wunde nach Entfernung der Nähte in grösserem oder geringerem Umfange auseinander. Selten

ist ein zu frühes Abnehmen der Nähte allein Schuld hieran, in den meisten Fällen wird die zarte Narbe durch heftige Husten- oder Brechbewegungen gesprengt oder die erste Vereinigung der Wunde durch meteoristische Ausdehnung des Leibes in Folge von Peritonitis, besonders septischer Formen derselben, verhindert. Das Auseinanderweichen ist gewöhnlich von einer geringen Blutung begleitet; durch grössere Oeffnungen drängen sich Därme hervor, und können sogar Incarcerationserscheinungen dabei auftreten. Natürlich müssen die Därme sofort wieder reponirt und eine neue Naht angelegt werden. Die Kranken wurden übrigens fast nur dann gerettet, wenn gesunde Wundränder aus rein mechanischen Gründen auseinander wichen; Hodder und Schmidt haben derartige glücklich verlaufene Fälle beobachtet; dagegen ist die Prognose bei Peritonitis septica fast absolut letal.

Die Klammer soll vor dem 8.—10. Tage nicht entfernt werden, da erst um diese Zeit eine hinreichend feste Verwachsung des Stiels im untern Wundwinkel eingetreten ist. Entfernt man die Klammer früher, so zieht sich oft der Stiel zurück und der untere Wundwinkel erscheint tief trichterförmig eingezogen; im schlimmsten Falle kann sich sogar der Stiel ganz aus der Wunde loslösen und in die Bauchhöhle zurückgleiten. Dabei kommt es häufig sofort oder nach Abfallen des Schorfes zu bedeutenden Blutungen. — Andererseits hat es aber auch keinen Zweck, die Klammer länger als 10 Tage liegen zu lassen, da man nach ihrer Entfernung die Wunde viel besser übersieht. Bei der in Fig. 95 abgebildeten Klammer gelingt das Abnehmen nach Einschrauben der Griffe sehr leicht, während man bei der Klammer von Spencer Wells wohl eine Scheere oder ein Scalpell zu Hilfe nehmen muss, um den vertrockneten und festgeklebten Stielrest dicht unterhalb der Klammer zu durchtrennen. Viele Aerzte wollen unter allen Umständen das spontane Abfallen der Klammer abwarten, meistens geschieht dies zwischen dem 7. und 10. Tage, kann aber auch schon am 4. oder 5. oder erst am 12.—15. Tage erfolgen. Zuweilen beobachtet man schon in den ersten Tagen nach der Operation ein stärkeres Vorquellen des Stiels unterhalb der Klammer; es geschieht dies besonders bei sehr dicken Stielen oder wenn die nächste Naht über dem Stiel zu dicht an denselben angelegt wird. Man hat dann sofort diese Naht zu entfernen. Auch nach Abfallen der Klammer tritt der Stielrest zuweilen wegen Narbenconstriction oder wegen massenhafter Granulationswucherungen blumenkohlartig aus dem untern Wundwinkel hervor; es ist hier leicht durch eine Cauterisation mit Arg. nitricum oder Liq. ferri sesquichlorati abzuhelfen.

Sehr einfach ist die Nachbehandlung bei intraperitonealer Stielversorgung. Die Hauptaufmerksamkeit des Arztes ist hier bei ungünstigen Erscheinungen auf Eiter und Serumansammlungen im Douglasschen Raume zu richten (vgl. § 44).

§ 44.

Ueble Ereignisse bei und nach der Operation.

Es gehört gegenwärtig glücklicherweise zu den grössten Seltenheiten, dass Kranke bei der Ovariotomie in Folge von Shok oder Blutung auf dem Operationstische bleiben. Eine richtige Auswahl der für die Operation geeigneten Fälle dürfte wohl fast stets vor diesem schlimmsten chirurgischen Erlebnisse schützen. Leider aber kommen immer noch genug Fälle vor, wo die Operirten nach sehr eingreifenden Operationen und langer Dauer der Narcose rasch unter Collapserscheinungen zu Grunde gehen. Sie erwachen kaum vollständig aus der Narcose, die Gesichtszüge bleiben langgezogen und verfallen, die Nase ist spitz, die Augen liegen tief, Stirn und Oberlippe sind von reichlichen Schweisstropfen bedeckt. Die Haut, besonders der Extremitäten, fühlt sich kühl an, der Puls ist klein und meist sehr frequent, zuweilen aber auch bis auf 54—60 Schläge verlangsamt. Die Kranken erbrechen alles Dargereichte und wimmern und klagen beständig. Diese Symptome sind manchmal allein dem Shok der Operation, in anderen Fällen auch dem erlittenen Blutverluste zuzuschreiben. Zuweilen zieht sich die Scene mehrere Tage in die Länge und dabei steigt die Temperatur vorübergehend auf 38,5—39%, oder bleibt auch unter der Norm. Erliegen die Kranken erst nach 48—60 Stunden, so lautet die Diagnose meist auf Tod an Erschöpfung. Bei der Section findet man kaum etwas zähes, klebriges Exsudat oder eine schwache Injection auf dieser oder jener Stelle des Peritoneums; dagegen ist die Verklebung der Wunde auffallend wenig vorgeschritten.

Nachblutungen können als äussere und innere auftreten. So begleiten stets geringere Blutungen das Auseinanderweichen der Bauchwunde. Stärkere Blutungen nach aussen können nach Abfall der Klammern aus den Stielgefässen erfolgen. Selten wird hier die Blutung allein durch Wundkrankheiten oder zu rasche Losstossung des von den Klammern comprimirten Stieltheiles veranlasst. Meist ist gleichzeitig der Stiel in der Wunde zurückgeschlüpft oder hat sich gar ganz von derselben losgetrennt. Liegt der Stiel noch im Niveau der Bauchwunde oder ist er nur wenig unter dasselbe herabgesunken, so kann man einfach mit Charpiebäuschen, welche in Liq. ferri sesquichl. getaucht wurden, tamponiren. Ist der Stiel aber tiefer

zurückgeschlüpft, so genügt die Tamponade des so entstandenen Trichters selten zur dauernden Stillung der Hämorrhagie. Köberle war bei einer solchen am zwölften Tage auftretenden Nachblutung nach fruchtloser Tamponade gezwungen, den noch theilweise an der Bauchwand haftenden Stiel loszutrennen und die spritzende Art. ovarica in eine Sperrpincette zu fassen, die er frei 6 Cm. tief zwischen die dünnen Gedärme in die Bauchhöhle hereinhängen liess. Der Fall verlief glücklich. Zweckmässiger dürfte es wohl sein, den Stiel in eine Ligatur zu fassen. Zeigt die Oberfläche des Stiels pathologische Veränderungen, welche sich nicht vollständig durch Messer und Scheere beseitigen lassen, so kann man wegen der bestimmt zu erwartenden putriden Secretion die Unterbindungsfäden ausnahmsweise lang lassen und durch den untern Wundwinkel herausleiten. Beim Versenken der Ligaturen wäre man doch wohl bald gezwungen, den Douglas'schen Raum zu eröffnen.

Viel häufiger sind Nachblutungen nach Innen in die Peritonealhöhle aus den Stellen losgetrennter Adhäsionen oder aus den Gefässen eines versenkten Stieles. Es können hier die Ligaturen zu früh durchschneiden oder abgleiten, oder es löst sich ein Brandschorf vorzeitig los. Die intraperitonealen Nachblutungen treten bald nach der Operation oder als Spätblutungen erst am 8—12. Tage auf. Sie können so reichlich erfolgen, dass bald Verblutungstod eintritt, oder so mässigen Grades sein, dass sie kaum mehr als eine blutige Beimischung zu einem bereits ergossenen Peritonealexsudate darstellen. Stärkere Hämorrhagieen documentiren sich durch die Zeichen innerer Blutung, in höheren Graden durch schmerzhafte Hervorwölbung beider Inguinalgegenden oder durch starkes Herabdrängen des Douglasschen Raumes. Die einzige Rettung bei einer irgend stärkern Blutung liegt in der Wiedereröffnung der Bauchwunde und erneuter Ligatur des Stiels. In manchen Fällen erfolgt die Blutung, ähnlich wie auch bei extraperitonealer Stielbehandlung, als eine menstruelle, erst in entfernterer Zeit von der Operation. Solche Hämorrhagieen machen bei geringerem Umfange nur wenig Erscheinungen, haben aber auch schon Verblutungstod zur Folge gehabt, oder eine nahezu abgelaufene Pelviperitonitis frisch angefacht.

Bei weitem die häufigste Nachkrankheit ist Peritonitis. Diese nimmt ihren Ausgangspunkt meist von Stellen getrennter Adhäsionen oder unterbundener Netzpartieen oder von einem intraperitoneal versorgten Stielreste; häufig liegen ihr Blutungen aus diesen Theilen zu Grunde. Seltener wird Peritonitis durch Hereinfliessen von Wundsecret neben einem extraperitoneal befestigten Stiele veranlasst; in manchen Fällen tritt sie so rasch als eine diffuse auf, dass sich ihr

Ausgangspunkt nicht mit Sicherheit bestimmen lässt. Die Peritonitis diffusa tödtet gewöhnlich schon innerhalb der ersten 5—8 Tage, selten erst am 12.—14. Tage oder noch später unter pyämischen Erscheinungen, unter Hinzutritt von Pleuritis oder Pericarditis. Die Behandlung der diffusen Peritonitis bietet wenig günstige Chancen, und richtet sich wesentlich gegen die einzelnen lästigen Symptome, gegen den Schmerz, das Erbrechen, die beständige Unruhe, das Fieber etc. Die Hauptsache ist wohl, durch einen gutangelegten Compressionsverband dem weitern Fortschreiten des Meteorismus und damit auch der Entwicklung von Dyspnoe möglichst entgegenzutreten.

Viel bessere Aussichten gestatten partielle Peritonitiden, wie sie z. B. in der Umgebung abgebundener Netzstücke oder getrennter Adhäsionen vorkommen und zur Ausbildung härtlicher Knoten führen, welche man leicht durch die vordere Bauchwand durchfühlt. Vom grössten praktischen Interesse ist aber die partielle Pelviperitonitis, die Ansammlung trüb seröser, eiteriger oder jauchiger Exsudate im Douglas'schen Raume. Zu den Zeichen der Peritonitis gesellen sich hier meist bald Symptome von Resorption putrider Stoffe; die Zunge wird bei sehr hohem Fieber trocken, das Sensorium benommen etc. Bei der innern Untersuchung findet man den Douglasschen Raum herabgedrängt und von einer anfangs teigig weichen und erst später nach erfolgter Abkapselung elastisch fluctuirenden Geschwulst eingenommen. Man ist schon frühe auf die Häufigkeit und Gefahr solcher intraperitonealer Ergüsse aufmerksam geworden, und hat sich auch gelegentlich von dem Nutzen eines spontanen Durchbruchs dieser Massen durch die auseinandergewichene Wunde überzeugt. Man kam dadurch auf die Idee, ihnen künstlich einen Ausweg durch den untern Wundwinkel zu schaffen und von hier aus die Peritonealhöhle zu reinigen. So führte Peaslee, welcher den Stiel gewöhnlich nach der Clay'schen Methode mit der langen Ligatur versorgte, im Jahre 1855 die Auswaschung der Peritonealhöhle mit Wasser oder desinficirenden Lösungen in die Praxis ein. In seinem ersten Falle spülte er die Peritonealhöhle resp. einen durch verlöthete Gedärme abgekapselten Theil derselben mittels eines elastischen Katheters aus, den er durch die Bauchwunde ein und durch eine Punctionsöffnung des hintern Scheidengewölbes herausführte. Atlee und Köberle legten starke Glasröhren neben dem Stiele in einen offen gelassenen Theil der Bauchwunde ein, und zogen mehrmals täglich die angesammelte Flüssigkeit mittels genau passender Spritzen aus. Später befestigte Peaslee in Fällen, wo er, nach Lösung ausgedehnter Adhäsionen oder wegen kranker Beschaffenheit des Peritoneums, Pelviperitonitis fürchtete, einen Pressschwamm von der

Dicke eines Zeigefingers schon gleich bei der Operation in den untern Wundwinkel, und liess ihn 2—4 Tage liegen; war dann Flüssigkeit angesammelt, so wurde die Peritonealhöhle ausgewaschen. In einem Falle machte Peaslee 135 Injectionen innerhalb 78 Tagen. In zwei anderen Fällen dauerte es 3 und 4 Wochen, bis die ausfliessende Flüssigkeit durch die Injectionen eine bessere Beschaffenheit annahm.

Als der natürlichere Weg, um einem pelviperitonitischen Ergusse von putrider Beschaffenheit freien Abfluss zu verschaffen, erscheint die Eröffnung der abhängigsten Stelle der Bauchhöhle und des Douglas'schen Raumes. Die Punction der hintern Peritonealtasche ist von Spencer Wells, Sköldberg, Keith u. A. vielfach mit überraschendem Erfolge gegen die beginnende septische Intoxication angewendet worden; nach derselben kann man den abgekapselten Douglas'schen Raum auswaschen oder drainiren, vgl. § 64.

Sims will in der neuesten Zeit den Douglas'schen Raum in allen Fällen ohne Ausnahme schon prophylaktisch bei der Operation eröffnen und entweder eine Canüle in die Punctionsöffnung einlegen oder gar gleich eine Drainageröhre durch den untern Wundwinkel und den Douglas'schen Raum hindurchziehen. Es wäre wohl schwer ein Mittel zu ersinnen, welches mit grösserer Bestimmtheit all' die üblen Folgen nothwendig herbeiführen muss, welche vermieden werden sollen!

Tetanus ist ziemlich häufig nach der Ovariotomie und zwar sowohl nach der Ligatur des Stiels, als ganz besonders nach der Anwendung der Klammer beobachtet worden. Die Ursache desselben liegt selbstverständlich in der starken Quetschung der Stielnerven, welche zuweilen die Dicke eines Nervus radialis erreichen; doch spielen ganz entschieden auch stärkere Temperaturcontraste als begünstigendes Moment eine Rolle. Heilungen sind nur nach der chronischen Form des Tetanus, welche sich 8—10 Tage lang hinziehen kann, vorgekommen, während beim acuten Tetanus bisher alle angewendeten Mittel wie Opium, Chloroform, Chloral, Curare, Calabar, Atropininjectionen etc. vollständig erfolglos blieben. Prophylaktisch erscheint der richtige Grad von Compression der Stielnerven bis zu vollständiger Durchtrennung der Nervenbündel von der grössten Wichtigkeit.

Pyämie und Septichämie entwickeln sich entweder aus einer primären Peritonitis oder gehen auch von isolirten Erkrankungen der Stielgefässe aus. In einzelnen Fällen kann jauchiger Zerfall von Venenthromben besonders bei Wundkrankheiten eines extraperitoneal befestigten Stieles zu multipler embolischer Pyämie führen. Andrerseits setzt sich zuweilen auch eine Thrombose der Stielgefässe in die Becken- und Schenkelvenen oder sogar in die

Vena cava inf. fort und führt dabei zu ein- oder beiderseitiger Phlegmasia alba dolens oder in sehr seltenen Fällen zu Embolie der Lungenarterie.

Sehr herabgekommene Kranke können ohne weitere Localerkrankungen einem ausgedehnten Decubitus erliegen.

Ein nicht seltenes Ereigniss ist die Ausbildung einer innern Incarceration nach der Ovariotomie. So sind von Schuh, Schinzinger u. A. Fälle bekannt, wo in der zweiten Woche nach bisher ganz günstigem Verlauf Axendrehung einer Darmschlinge mit tödtlichem Ausgange eintrat. In dem Falle von Schinzinger war die Axendrehung durch partielle Schrumpfung und Verkürzung des Mesenteriums verursacht. Häufiger ist ein anderer Mechanismus für die innere Incarceration. Es können nämlich Darmschlingen durch Anlöthung an einen in der Klammer befestigten Stiel, oder an die Innenfläche der Bauchwunde, oder an die Durchtrennungsfläche eines intraperitoneal behandelten Stieles in scharfem Winkel geknickt und hierdurch impermeabel werden. Beistehend die Abbildung eines solchen Falles von Spencer Wells (Fig. 103). Es hatte sich die unmittelbar an die Valvula coli grenzende Dünndarmpartie rund um den abgetrennten Stielstumpf gelegt und war mit diesem theils verwachsen, theils durch eine kleine Eitermenge getrennt. Die Obstruction entstand durch die enge Contraction des adhärirenden Darmstückes und durch die scharfe Knickung zwischen der adhärenten und der freien sehr erweiterten Dünndarmpartie. Auch ohne Verwachsung können Darmschlingen impermeabel werden, indem sie auf einem straff gespannten extraperitoneal befestigten Stiele, oder auf lang ausgezogenen Verwachsungssträngen (nach intraperitonealer Behandlung) gleichsam reiten und dadurch seitlich

Fig. 103.

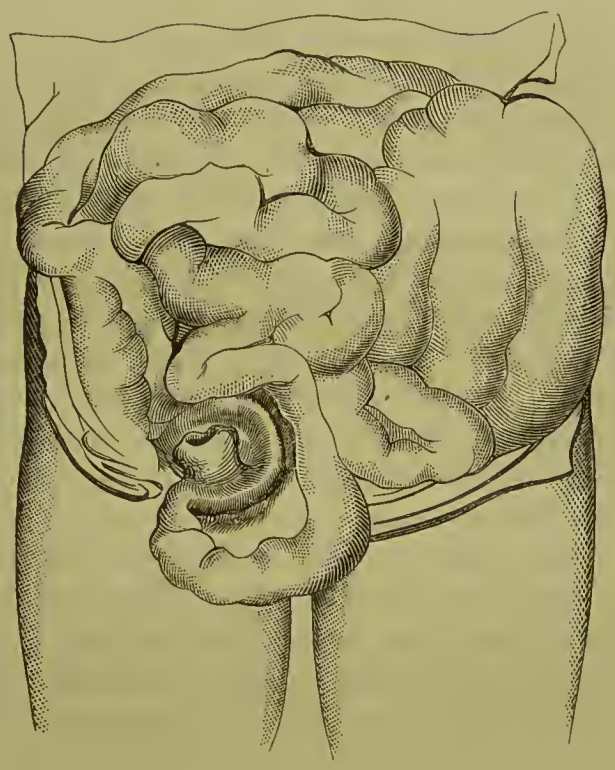

eingeschnürt werden. Endlich kann auch der Arzt die Schuld an der Einklemmung tragen, wenn er z. B. eine Eingeweideschlinge mit in die Naht fasst oder zwischen Stiel und Bauchwand hereinzieht und zusammendrückt. In all diesen Fällen treten dieselben Symptome wie bei einem eingeklemmten Bruche auf. Entwickelt sich die Darmeinklemmung schon sehr bald nach der Operation, so werden ihre sonst so charakteristischen Symptome leicht verkannt, da eben um diese Zeit Erbrechen, Schmerz und Obstipation auch aus anderen Ursachen etwas sehr Gewöhnliches sind. Treten dagegen die Zeichen der Incarceration erst in einer spätern Zeit nach bisher günstigem Verlaufe acut auf, so können sie nicht verwechselt werden. Sobald eine innere Incarceration sicher diagnosticirt werden kann, muss die Bauchwunde wieder eröffnet und die Ursache der Einklemmung aufgesucht und wo möglich gehoben werden. Am meisten Aussicht auf Erfolg bieten wohl die Axendrehungen und engbegrenzte Verlöthungen mit der vordern Bauchwand, während bei breiteren Verwachsungen, bald nach Trennung adhärenter Partieen, wieder frische Adhäsionen auftreten und schliesslich zu einer letalen Obstruction führen. Einschnürungen eines Darmes durch einen straff gespannten extraperitoneal befestigten Stiel sind durch gehörige Auswahl der für diese Methode geeigneten Fälle zu vermeiden. Verklebungen eines Darmes mit der Innenfläche der Bauchwunde lassen sich wohl meist durch exacte Nahtanlegung und Mitfassen des Peritoneums verhüten. Wo es angeht, breitet man überdies das Netz hinter der Wunde aus, welches dann die Rolle eines Schutzorgans für die Baucheingeweide übernimmt.

In seltenen Fällen kömmt es nach der Ovariotomie zur Ausbildung von Fäcalfisteln, indem entweder lange nach der Operation über einer verengten Darmstelle Perforation entsteht, oder abgesackte Exsudate zum Theil in den Darm, zum Theil durch die offen gebliebene Bauchwunde nach aussen sich entleeren; endlich können Fäcalfisteln auch durch Verletzung des Darms bei der Anlegung der Bauchnaht bedingt werden. In einem Falle von Lyon hatte sich die Bauchwunde unvollkommen geschlossen; im Grunde derselben sah man eine adhärente Darmschlinge, an der mehrere stecknadelkopfgrosse Perforationen auftraten, durch welche sich Fäces und Gase nach aussen entleerten; verschiedene therapeutische Massnahmen blieben ohne Erfolg. Keith berichtet über einen Fall, wo nach Versenkung des Stiels ein Beckenexsudat auftrat, das durch die Bauchdecken und später auch in das Rectum durchbrach; es entleerten sich nach einiger Zeit neben dem Eiter auch Fäces durch die äussere Oeffnung, die sich schliesslich spontan schloss. Bryant sah die kurz-

abgeschnittenen Ligaturen eines mit Peitschenschnur unterbundenen Stieles einige Monate später durch einen widernatürlichen After am untern Ende der Abdominalwunde entleert werden. In einem Falle von Spencer Wells war der Stiel mit kurz abgeschnittenen Ligaturen versenkt worden, dagegen wurde der um eine feste Verwachsung an der linken Fossa iliaca angelegte Unterbindungsfaden zum untern Wundwinkel herausgeleitet. Längs dieser Ligatur ging Anfangs nur spärlicher Eiter ab, der später aber deutlich fäcale Beimischung enthielt. Die Kranke starb 20 Monate nach der Operation. Bei der Section fand sich zwischen Flexura sigmoidea, Rectum und linkem Uterusrand eine Eiterhöhle, welche einerseits mit dem Rectum, andrerseits mit einer Darmschlinge communicirte. Es bleibt in solchen Fällen wenig mehr zu thun, als bei gehöriger Reinhaltung, den freien Abfluss der Wundsecrete zu begünstigen. Die Perforationsöffnung im Darm liegt meist so tief, dass sie sich einer operativen Behandlung entzieht. Liegt ausnahmsweise einmal die Durchbruchsstelle unmittelbar unter der Bauchwunde, so könnte man einen Verschluss der Fistel durch unmittelbare Aetzung oder blutige Vereinigung der Fistelränder versuchen und im Uebrigen so verfahren, wie bei widernatürlichem After in der Chirurgie gelehrt wird.

Zu den ungünstigen Ereignissen bei der Ovariotomie können wir es rechnen, wenn die begonnene Operation nicht vollendet werden kann. In einzelnen Fällen war von vornherein nicht mehr als eine Probeincision beabsichtigt, weil irgend welche Zweifel in Bezug auf die Diagnose oder die Ausführbarkeit der Operation vorlagen. Es gehören hierher namentlich fibrocystische Geschwülste des Uterus, Geschwülste von Uterus, oder Ovarien, oder beider Organe gleichzeitig, welche von kolossalen ascitischen Ergüssen begleitet sind, abgesackte Peritonealexsudate, Netzgeschwülste, Hydronephrosen oder Fälle sehr ausgedehnter Adhäsionen. Diese Probeincisionen sind gefährlich; unter 24 Fällen von Spencer Wells starben 7 innerhalb 10 Tagen nach dem Eingriffe. In anderen Fällen dagegen brachte die Entleerung der ascitischen Flüssigkeit grosse Erleichterung. Findet man bei der Probeincision die erwarteten ausgedehnten Adhäsionen einer Ovariencyste, welche deren Exstirpation unmöglich oder zu gefährlich machen, so kann man die Cyste immerhin noch punctiren und es sind Beobachtungen verzeichnet, wo hierauf dauernde Schrumpfung der Cyste eintrat. Ist der Inhalt der Cyste von ungünstiger Beschaffenheit, so kann man sich vor dem Eindringen desselben in die Bauchhöhle durch Verschluss der Punctionsöffnung mit ein paar feinen Seidensuturen sichern. Viel schlimmer sind die Fälle, wo man sich erst im spätern Verlaufe der Operation überzeugt, dass

sie nicht zu Ende geführt werden kann. Man hat bereits eine oder mehrere Cysten punctirt oder einen zähen Cysteninhalt durch eine Incision entleert; man hat ausgedehnte Adhäsionen getrennt oder gar einzelne Geschwulsttheile entfernt.. Die Geschwulst darf hier wegen des ausfliessenden Cysteninhalts nicht einfach in die Bauchhöhle zurückgeschoben werden; oft auch blutet es reichlich aus der Punctionsöffnung oder aus all den Stellen der Geschwulst, welche mit Hakenzangen gepackt wurden. Es bleibt hier nichts übrig, als die zusammengefallene Cyste entsprechend vorzuziehen und mit einer Hasenschartennadel in der Bauchwunde zu befestigen. Wurde die Cyste wegen zähflüssigen Inhalts durch eine grössere Incision eröffnet, so kann man die Schnittränder der Cystenwand an die Bauchwunde annähen. In beiden Fällen erfolgt Vereiterung der Cyste, welche im günstigen Falle zu Schrumpfung derselben führt. Um dem Secrete stets freien Abfluss zu verschaffen und die Höhle der Cyste mit desinficirenden Flüssigkeiten auszuspülen, kann man ein Drainagerohr oder einen elastischen Katheter in dieselbe einführen. Die schlimmsten Aussichten bieten diejenigen Fälle, wo bereits feste Antheile der Geschwulst entfernt wurden und der zurückgebliebene angerissene Rest nicht durch Vereinigung mit der Bauchwunde von der Peritonealhöhle abgeschlossen werden kann[1]).

§. 45.

Prognose der Ovariotomie.

Auf die Prognose der Ovariotomie sind von Einfluss:

1) Der Gesundheitszustand der Frau vor der Operation; je weniger derselbe durch die Krankheit beeinträchtigt wurde, um so besser sind im Allgemeinen die Resultate der Ovariotomie.

2) Die Salubrität des Operationslocales. Grosse Spitäler, in denen viele chirurgische Kranke mit eiternden Wunden liegen, oder in welchen gar endemische Wundkrankheiten herrschen, sind ein sehr schlechter Boden für die Ovariotomie. Nach einer, allerdings wenig umfangreichen, Zusammenstellung Sköldberg's betrug die Mortalität dieser Operation in 5 der grössten Londoner Krankenhäuser im Mittel (unter 39 Fällen) 76,92%, während Spencer Wells, Keith, Köberle, Sköldberg und Bilroth (unter 13 Operationen nur 3 Todesfälle) ihre schönen Resultate in kleinen Privatspitälern oder Maisons

[1]) Tanner machte den Vorschlag, in Fällen, wo der Tumor wegen ausgebreiteter fester Adhäsionen nicht entfernt werden kann, dessen weiteres Wachsthum durch Unterbindung der Stielgefässe zu verhindern.

de santé erzielten, in welchen alle hygieinischen Vorsichtsmassregeln mit grösster Sorgfalt wahrgenommen wurden.

3) Von den anatomischen Verhältnissen des Tumors. Die Operation verläuft um so günstiger, je mehr sich die Geschwulst verkleinern lässt und je weniger sie adhärent ist. Auf diese beiden Verhältnisse ist wohl der Einfluss zurückzuführen, den Köberle der Schnittlänge, der Zeitdauer der Operation und der Grösse des Blutverlustes beimisst. Nicht alle Adhäsionen haben übrigens gleiche Bedeutung. Es kömmt vor Allem in Betracht die Festigkeit und der Gefässreichthum derselben und die Gefahr der Anreissung dünnwandiger Organe (Darm, Gallenblase, Ureteren, Beckenvenen). Ueber den Einfluss vorausgegangener Punctionen vgl. §. 47. Von der grössten Wichtigkeit ist die Verbindungsweise des Tumors mit den Beckenorganen, die Beschaffenheit des Stiels. Am günstigsten sind diejenigen Stiele, welche die Anwendung von Klammer oder Glüheisen gestatten; gefährlich dagegen ist aus den mehrfach angeführten Gründen ein breites, festes Aufsitzen der Geschwulst auf der Basis des Lig. latum, vom Seitenrande des Uterus an, bis zur Linea terminalis.

4) Ein höheres Alter der Patientin scheint weniger an sich, als durch die meist ungünstigere anatomische Beschaffenheit der Geschwülste die Operationserfolge zu verschlechtern. Häufiger als bei jüngeren Individuen findet man Combinationsgeschwülste mit vorwiegend festem Antheile oder entschieden maligne Tumoren, oder es handelt sich um ältere Geschwülste mit ausgedehnten Verwachsungen. Die günstigsten Resultate erzielte Köberle bei Frauen im Alter von 30—35, und Spencer Wells bei solchen von 20—25 und 40—45 Jahren, mit einer Mortalität von 17,3 % und 16,2 %. Bei Kindern unter 6 Jahren finden sich 2 Heilungen und 1 Todesfall verzeichnet.

§. 46.

Späteres Befinden der Frauen nach der Ovariotomie.

Das spätere Befinden der Frauen, welche eine Ovariotomie glücklich überstanden haben, ist von mehrfachen Gesichtspunkten aus von Interesse. Es gehörte seiner Zeit unter die Argumente der Gegner der Operation, dass dieselbe das Weib verkümmere und überhaupt keine dauerhafte Heilung erzielt werde. Diese Einwürfe werden vollständig durch die Ergebnisse der sehr sorgfältigen Nachforschungen widerlegt, welche Spencer Wells und Keith über das spätere Befinden sämmtlicher von ihnen operirten Frauen angestellt haben.

Die einseitige Ovariotomie beeinträchtigt die Geschlechtsfunctionen des Weibes nicht. Die Frauen können regelmässig menstruiren,

concipiren und gebären; sie bringen Kinder beiderlei Geschlechts und sogar Zwillinge zur Welt; auch der Geschlechtstrieb erfährt keine Veränderung. Dagegen stellen sich nach beiderseitiger Ovariotomie die Menses meist nicht mehr ein (Spencer Wells); nur in Ausnahmsfällen (Atlee) trat später noch monatlicher Blutabgang aus dem Uterus auf, oder es erschienen Molimina menstrualia mit Nasenbluten etc., das man als vicariirende Menstruation auffassen konnte. Man kann die doppelte Ovariotomie nicht beschuldigen, dass sie es ist, welche die Frauen steril macht, da die beiderseitige Erkrankung der Ovarien schon früher Sterilität zur Folge hatte. Auch beobachtet man weder eine besondere Neigung zum Fettwerden, noch scheint in der Regel der Geschlechtstrieb verloren zu gehen.

In der übergrossen Mehrzahl der Fälle blieben die Frauen von der Operation an vollkommen gesund; ein Theil derselben starb an intercurrenten acuten oder chronischen Krankheiten der verschiedensten Art, welche mit dem früheren Leiden in keinerlei Zusammenhang standen; nur bei sehr Wenigen traten nach Verlauf von Monaten und Jahren Recidiven maligner Tumoren ein, oder wurde später auch das zweite Ovarium von derselben gutartigen Geschwulst ergriffen. In Fällen letzterer Art kann später auch das zweite Ovarium mit Erfolg exstirpirt werden. Atlee in Philadelphia war der Erste, der 16 Jahre nach einer Operation von Clay auch das zweite Ovarium mit Glück exstirpirte. Spencer Wells hat zwei glückliche und zwei unglückliche derartige Operationen aufzuweisen, die 6 Monate, 1 Jahr, 6 und 7 Jahre nach der ersten Operation vorgenommen wurden. Die Seltenheit dieser Fälle beweist, dass auch der Einwand gegen die Zulässigkeit der Ovariotomie, welcher sich auf die Häufigkeit der doppelseitigen Erkrankung der Ovarien stützt, nicht begründet ist.

§. 47.

Punction von Ovariencysten.

Die Paracentese des Abdomens ist viel älter als die Kenntniss der Ovariencysten; es wurden daher gewiss recht häufig deutlich fluctuirende Ovariencysten unter der Annahme eines freien Ascites punctirt. Die Punction als Mittel zur Heilung genau diagnosticirter Ovariencysten ist erst seit der zweiten Hälfte des letzten Jahrhunderts mehr in Aufnahme gekommen. Eine radicale Heilung ist indess auf diesem Wege nur in sehr seltenen Fällen erzielt worden. Es blieb dann entweder einfach die Wiederanfüllung aus, oder es trat die Heilung durch Schrumpfung, unter Mitwirkung einer Entzündung der

Cystenwand und des Peritoneums ein. Zuweilen war schon die erste Punction erfolgreich; häufiger aber schrumpfte die Cyste erst nach wiederholten Punctionen nach 3 (Jobert), nach 14 (Thompson). Man ist von der Hoffnung Ovariencysten durch einfache Punction zur Heilung zu bringen, bei der grossen Seltenheit solcher Fälle sehr zurückgekommen und macht höchstens noch bei uniloculären Cysten den Versuch, was die Punction als Radicalmittel leistet. Gegenüber den verschwindenden Chancen eines radicalen Erfolges muss sogar die an sich hier ziemlich geringe Gefahr der Punction noch zu gross erscheinen. Die Punction wird daher gegenwärtig von vornherein nur vom Gesichtspunkte eines palliativen Mittels in solchen Fällen in Anwendung gezogen, wo die Kranken sich zur Ovariotomie nicht entschliessen, oder der Arzt die Chancen dieser Operation für zu ungünstig hält. In manchen Fällen dient die Punction dazu, Zeit zu gewinnen. So wird man, bei complicirender Schwangerschaft, uniloculäre oder Cysten mit prävalirendem Hauptcystenraume einfach punctiren. Man erleichtert dadurch die Beschwerden der Kranken, beugt der Gefahr einer Ruptur vor und kann später die Ovariotomie unter günstigeren Auspicien machen. Spencer Wells berichtet über zahlreiche Fälle von Punction während der Schwangerschaft. Stets wurden dadurch die Patientinnen bedeutend erleichtert, nie trat ein ungünstiger Zwischenfall ein, alle Frauen gebaren lebende Kinder; zuweilen wurde sogar die Punction in einer Schwangerschaft mehrmals wiederholt. Auch bei sehr umfänglichen Kystomen ist häufig eine vorläufige Punction von grossem Nutzen, da sie die gedrückten Organe, besonders Lungen und Nieren, entlastet, hydropische Anschwellungen beseitigt und den allgemeinen Gesundheitszustand der Patientin bessert; die bald darauf folgende Ovariotomie bietet dann bessere Chancen[1]). Handelt es sich nur um palliative Hilfe, so beeile man sich ja nicht mit der ersten Punction, da doch bald und meist in immer kürzeren Intervallen Wiederanfüllung eintritt und die Kräfte der Kranken erschöpft werden. Fälle, wie der von Martineau, der eine Kranke durch 80 Punctionen 25 Jahre lang erhielt, sind grosse Ausnahmen. — Am besten wartet man mit der Operation, bis bedeutende Beschwerden vorhanden sind, oder bei raschem Wachsthum eine Ruptur droht. Ausnahmsweise kann übrigens eine Punction schon bei verhältnissmässig kleinem Umfange der Cyste indicirt sein, wenn diese im Becken eingekeilt, durch Druck auf benachbarte Organe Incarcerationserscheinungen oder heftige neuralgische Beschwerden hervor-

[1]) Man gab sich früher auch der Hoffnung hin, dass sich ein kurzer Stiel nach wiederholten Punctionen verlängern werde. (Keith.)

ruft, oder gar unter der Geburt von dem vortretenden Kindestheile herabgedrängt wird und diesem den Platz versperrt.

Die Punction kann auch zu diagnostischen Zwecken verwerthet werden: So zur Differentialdiagnose von Ovariencysten und cystischen Bildungen anderer Organe (z. B. Hydronephrosen, Echinococcussäcken etc.), oder Ascites[1]), oder zur Unterscheidung einzelner Arten von Kystomen untereinander. Die genauere Kenntniss des Inhalts einer Cyste kann selbst wieder das weitere Operationsverfahren beeinflussen. So hat man z. B. bei klarem serösen Inhalt die Punctionsöffnung nach der Bauchhöhle hin offen zu erhalten gesucht (Simpson), vgl. §. 48. Ein durch die Punction erkannter frischer Bluterguss kann die Indication für sofortige Vornahme der Exstirpation abgeben. Vielfach wurde die Punction auch zur genauern Ermittlung von Adhäsionen und namentlich zur Unterscheidung einfacher Einkeilung eines Geschwulstsegmentes im Becken von breiter Verwachsung daselbst benützt.

Man kann die Punction der Ovariencysten von den Bauchdecken, von der Vagina und vom Rectum aus vornehmen.

Fig. 104.

Instrumente. Die früher gebräuchlichen einfachen Troicarts sind gegenwärtig fast vollständig von dem Thompson'schen Troicart verdrängt worden, welcher in jeder Hinsicht bequemer ist und vollkommen vor Lufteintritt schützt. Die Construction dieses Instrumentes, von welchem man Exemplare verschiedener Dicke gebraucht — engere für die einfache Punction durch die Bauchdecken, weitere für die Ovariotomie — ist aus beistehendem Durchschnitte (Fig. 104) leicht verständlich. Der Stachel lässt sich nach Oeffnen der Schraube bei x vollständig herausziehen. Bei y geht in rechtem Winkel ein Metallrohr ab, über welches ein Kautschukschlauch gestreift ist. Der Stachel passt, wenn er befettet wird, luftdicht in die Canüle. Das Instrument wird zur vollständigen Sicherung vor Lufteintritt auf folgende Weise zum Gebrauche hergerichtet. Das äussere Ende des etwa 1 Meter langen Kautschukschlauches wird unter Wasser gesetzt, dann der Stachel so weit zurückgezogen, dass die Abflussöffnung ins Rohr frei wird. Nun setzt man den Mund an die äussere Oeffnung der Canüle an, saugt, bis das Wasser die Lippen berührt, und schiebt hierauf den Stachel wieder vor. Die Kautschuk-

[1]) Vgl. Waldeyer, Archiv für Gynäkologie I. pag. 266—73. Spiegelberg, Archiv für Gynäkologie III. pag. 271—282.

röhre ist jetzt mit Wasser gefüllt, welches nicht entweichen kann. Wird das so vorbereitete Instrument in eine Cyste eingestossen und der Stachel zurückgezogen, so begegnet die betreffende Flüssigkeit dem Wasser in der Röhre und fliesst nach dem Gesetze des Hebers in ein untergestelltes Gefäss ab. Man kann zur weitern Vorsicht das äussere Ende des Schlauches während der Punction unter Wasser lassen [1]).

Punction von den Bauchdecken aus.

Lagerung. Bei Anwendung des Thompson'schen Troicarts kann die Patientin eine bequeme Rückenlage einnehmen. Bei den früheren Troicarts dagegen, bei welchen die Entleerung der Cyste nicht durch Heberwirkung, sondern durch die Schwere der über der Troicartspitze stehenden Flüssigkeitssäule, durch den intraabdominalen Druck und theilweise auch durch äussere Compression erfolgte, war man gezwungen, die Cyste an einer möglichst abhängigen Stelle zu eröffnen und liess deshalb die Kranken aufrecht sitzen, oder eine halb sitzende, halb liegende Stellung einnehmen, oder rückte sie auch etwas auf die Seite geneigt, bis an den Rand des Bettes heraus.

Wahl der Punctionsstelle. Bei uniloculären Cysten oder bei prävalirendem Hauptcystenraume wählt man als Einstichsstelle die Linea alba, weil hier am wenigsten leicht grössere Gefässe verletzt werden. Bei multiloculären Cysten oder bei Tumoren mit nur theilweise flüssigem Inhalt wird nach genauer Abgrenzung durch Palpation und Percussion diejenige Stelle gewählt, wo der grösste mit Flüssigkeit gefüllte Hohlraum der vordern Bauchwand dicht anliegt. Man weicht dabei grösseren sichtbaren Hautvenen und solchen Stellen, wo Arterien verletzt werden könnten, aus. Die Epigastrica inf. wird am besten vermieden, wenn man etwa in der Mitte einer Linie zwischen Nabel und Spin. ant. sup. einsticht. Bei Wiederholung der Punction wählt man eine in der Nähe des frühern Einstichs gelegene Stelle. Sehr misslich kann die Wahl des Einstichspunktes bei kleinen Cysten werden, die von der Vagina aus schwer zugänglich sind. Hegar punctirte einmal eine apfelgrosse Cyste, welche heftige neuralgische Beschwerden hervorgerufen hatte, dicht über dem rechten horizontalen Schambeinaste. Ein Assistent drängte dabei den kleinen Tumor mit 2 Fingern von der Scheide aus gegen die Bauchdecken.

Ausführung der Operation. Vor dem Einstechen wird die Blase mit dem Katheter entleert und überzeugt man sich durch genaue Percussion, ob keine Darmschlingen vor der Cyste liegen. Der Troicart wird auf die gewählte Punctionsstelle senkrecht auf-

[1]) Besser und bequemer ist die Anwendung des Trichterapparates (vgl. pag. 199).

gesetzt und mit einem raschen, kurzen Ruck eingestossen; sobald man am Aufhören des Widerstandes bemerkt, dass man in das Innere eines Hohlraumes gelangt ist, zieht man den Troicartstachel zurück. Es ist zur Durchbohrung einer dicken Bauchwand eine ziemliche Kraft erforderlich; oft weicht die zähe Cutis vor dem Stachel des Troicarts weit nach innen, ehe sie plötzlich nachgiebt. Sehr empfindlichen Patientinnen kann man den hierdurch entstehenden Schmerz ersparen, indem man die Haut an der Stelle des Einstichs local anästhesirt und hier zuerst eine kleine Incision durch die Cutis macht. Während der Entleerung hält ein Gehülfe die Hände leicht auf die Bauchdecken angedrückt, um ein Abgleiten der Canüle von der sich verkleinernden Cyste zu verhindern und um plötzlichen Schwankungen oder einer zu raschen Herabsetzung des intraabdominellen Druckes bei Hustenbewegungen oder tiefen Inspirationen vorzubeugen. Dagegen ist es bei der Heberwirkung des Thompson'schen Troicarts vollständig überflüssig, das Ausfliessen des Cysteninhalts durch eine stärkere Compression des Abdomens zu unterstützen, wie man sie früher gewöhnlich durch über dem Leib gekreuzte Leintücher ausüben liess. Wenn das Ausfliessen des Cysteninhalts wegen zu zäher Beschaffenheit desselben stockt, so kann man eine gutschliessende Spritze an den Kautschukschlauch ansetzen und durch diese das dickflüssige Contentum aussaugen. Verstopft sich die Canule durch Gerinnsel, so wird sie einfach durch Vorschieben des Troicartstachels wegsam gemacht. Erzielt man bei multiloculären Cysten durch die erste Punction nur eine ungenügende Verkleinerung, so muss die Punction an einer andern Stelle wiederholt werden, oder man schiebt den Troicartstachel von derselben Punctionsöffnung aus in anderer Richtung nach einem benachbarten Cystenraume vor. Es gilt als Regel, die Entleerung nicht zu rasch zu beendigen. Die früheren Troicarts waren desshalb mit Schliesshahnen versehen, um von Zeit zu Zeit den Abfluss unterbrechen zu können. Beim Thompsonschen Troicart braucht man zu diesem Zwecke nur den Stachel etwas vorzuschieben oder den Kautschukschlauch zu comprimiren. Die Entfernung der Canüle nach beendigter Entleerung muss, um das Eindringen von Luft zu vermeiden, mit Vorsicht geschehen. Man fasst Haut und Cystenwand in der Nähe der Canüle fest zwischen Zeigefinger und Daumen und zieht diese rasch heraus. Blutet es nach der Entfernung der Canüle aus der Stichwunde, so sticht man eine starke Karlsbader oder eine Hasenschartennadel quer, unter dem Grunde der Punctionsöffnung durch die Bauchwand durch und umschnürt dieselbe mit einigen Fadentouren. Man muss so tief fassen, da das blutende Gefäss unter Umständen unmittelbar über dem Peri-

toneum liegen kann. Spencer Wells berichtet aus der Praxis eines Collegen einen Fall von tödtlicher Hämorrhagie wenige Stunden nach der Punction. Es war eine varicöse Vene, die direct vom Nabel zur Leber lief (offen gebliebene Umbilicalvene?), verletzt worden. Diese Umstechung kann man auch anwenden, um das lästige Nachsickern von Cysteninhalt aus der Punctionsöffnung zu beseitigen. Gewöhnlich genügt indess hiefür das Auflegen einer kleinen Charpierolle, welche man durch ein Malteserkreuz aus Heftpflaster befestigt.

Die Punction von der Scheide aus

ist bei solchen Kystomen ausführbar, welche ganz oder mit einem grössern Segmente im Becken liegen und den Douglas'schen Raum tief herabdrängen. Oft handelt es sich hier um Tumoren, die wegen ausgedehnter Beckenadhäsionen oder wegen breiter Verbindung mit Uterus und Lig. latum die Radicaloperation contraindiciren. Bei kleinen in der Beckenhöhle eingekeilten Cysten ist die Punction von der Scheide aus sogar die einzig anwendbare. Wenig geeignet erscheint dagegen diese Methode bei multiloculären Geschwülsten, da die grösseren Cystenräume hier vorwiegend häufig gegen die Bauchhöhle gerichtet sind. Der Thompsonsche Troicart muss für die Punction von der Vagina aus etwas modificirt werden, indem man den vordern Theil der Canüle verlängert und das den Kautschukschlauch tragende Rohr in spitzem statt in rechtem Winkel abgehen lässt. Statt dies Instrument zur Vermeidung von Lufteintritt, wie oben beschrieben, vorzubereiten, bringt Hegar das Ende des Schlauches mit einem Glastrichter in Verbindung und füllt beide mit Wasser. Die Entleerung erfolgt bei entsprechender Senkung des Trichters. Mit der Anwendung dieses Apparates lässt sich leicht eine medicamentöse Ausspülung der Cyste (vgl. §. 48) verbinden. Handelt es sich bei der Punction lediglich um diagnostische Zwecke, so kann man auch einen einfachen Explorativtroicart oder den Dieulafoy'schen Apparat verwenden. Für den Gebrauch gekrümmter Troicarts liegt kein zwingender Grund vor, da man bei richtiger Auswahl der für die Scheidenpunction geeigneten Fälle sehr wohl mit geraden auskömmt. Die Patientin nimmt die gewöhnliche Rückenlage mit dem Gesässe dicht am Rande des Operationstisches ein; in einzelnen Fällen kann auch die Steissrückenlage Vortheil bieten. Der Einstich wird in der Mittellinie des hintern Scheidengewölbes an der am prallsten sich vorwölbenden Stelle der Cyste gemacht. Ein Gehilfe drückt die Cyste von den Bauchdecken aus mit beiden Händen tief ins Becken herab, wodurch sie fixirt und noch praller gespannt wird; der Troicart wird einfach unter Leitung von zwei Fingern der linken Hand vorgestossen. Eine besondere Freilegung durch Specula

würde wegen der straffen Ausspannung der Scheide das Fühlen von Fluctuation verhindern, und damit auch die Bestimmung der Richtung des Einstiches, wobei man hauptsächlich auf die Möglichkeit einer Rectumverletzung zu achten hat, erschweren. Die Vaginalpunction ermöglicht eine sehr vollständige Entleerung und hat im Vereine mit der Drainage, oder der Einspritzung reizender Flüssigkeiten, zuweilen einen radicalen Erfolg gehabt. Dagegen kann die Methode durch Nebenverletzungen oder bei Nichtberücksichtigung der früher angegebenen Vorsichtsmassregeln durch Lufteintritt gefährlich werden.

Die Punction vom Rectum aus

erfordert dieselben anatomischen Vorbedingungen, wie die von der Vagina aus. Sie bietet aber sellbst in den Fällen, wo die Cyste hier adhärent wäre, keinerlei Vortheile, da sehr leicht Fäcalmassen oder Gase in die Cyste eindringen und eine acute Verjauchung derselben bedingen. Man rühmte ihr früher nach, dass der Cysteninhalt ähnlich wie dünner Stuhl vom Sphincter zurückgehalten werde und nicht wie bei der Punction von der Scheide aus beständig (?) aussickere.

Die Kranke soll nach der Punction durch einige Tage das Bett hüten. Durch Anlegung eines Watteverbandes soll das Abdomen immobilisirt und zugleich eine gewisse Compression desselben ausgeübt werden. Versäumt man diese Vorsichtsmassregel, so kann der plötzlich herabgesetzte Druck in der Bauchhöhle zu Blutungen in das Innere der Cyste oder zu einer kolossalen abdominalen Plethora und consecutiv zu Gehirnanämie führen. Man hat in Folge hievon tiefe Ohnmachten und sogar plötzliche Todesfälle beobachtet. Manchmal boten die Collapserscheinungen ganz das Bild des Shok; man darf hier wohl daran erinnern, dass auch beim Shok in Folge von Reflexlähmung der Gefässnerven besonders der Splanchnici eine starke Hyperämie der Baucheingeweide vorgefunden wird. Seitdem man die Entleerung mit dem Thompsonschen Troicart ohne Erhöhung des Oberkörpers vornimmt und auch stets für einen gehörigen Verband des Abdomens Sorge trägt, sind solche Unglücksfälle entschieden seltener geworden. Die nachfolgende feste Compression des Abdomens kann ohne Zweifel dazu beitragen, eine rasche Wiederanfüllung der Cyste zu verhüten. Baker Brown wollte früher die Punction mit nachfolgender Compression zu einer Methode der Radicalheilung erheben, und gab an, 11 Heilungen auf diese Weise erzielt zu haben. Unter Umständen kann der Uterus die Rolle der nachfolgenden Compression übernehmen. Spencer Wells erzählt einen Fall, in welchem er eine Cyste am Tage vor der Hochzeit punctirte; die Frau wurde sofort schwanger und es trat keine Recidive ein.

Von schlimmen Ereignissen nach der Punction haben wir neben den bisher beschriebenen noch folgende zu erwähnen:

1) Blutungen. Ausser grösseren Gefässen der Bauchdecken (vgl. oben) können bei der Punction auch Gefässe adhärenter Netzpartieen oder der Cystenwand selbst verletzt werden. So lange die Canüle steckt, comprimirt sie meist die verletzten Gefässe derart, dass die Blutung erst nach dem Herausziehen derselben zum Theil nach innen, zum Theil nach aussen eintritt. Dagegen fliesst frisches Blut sofort mit der Punctionsflüssigkeit ab, wenn gefässreiche brüchige papilläre Wucherungen an der Innenfläche der Cyste verletzt werden. Das Blut ergiesst sich hier nach Entfernung der Canüle ins Innere der Cyste und später auch in die Peritonealhöhle. Man hat hier bis zu 5 und 6 Pfund Blut ergossen gefunden. Die Umstechung in der oben angegebenen Weise kann sich auch bei Hämorrhagieen aus Gefässen des Netzes oder der Cystenwand, namentlich im Vereine mit einem festen Compressionsverbande nützlich erweisen. Bei sehr starken Blutungen hingegen, welche sich neben den Zeichen innerer Hämorrhagie durch veränderte Form des Abdomens und veränderten Percussionsbefund kundgeben, wird mit Umstechung und Compression nichts geleistet, sondern nur unnütz Zeit verloren. Die einzig rationelle Hilfe besteht hier in der directen Aufsuchung der blutenden Gefässe nach Incision der Bauchdecken oder eventuell sogar in der Ovariotomie (vgl. oben).

2) Die Verjauchung der Cyste nach der Punction ist wohl stets auf Lufteintritt zurückzuführen. Man hat hier die Wahl zwischen Drainage der Cyste in Verbindung mit desinficirenden Injectionen und der Ovariotomie, welche unter solchen Umständen bereits mehrfach mit Erfolg ausgeführt wurde (vgl. oben).

3) Peritonitis begleitet die Verjauchung der Cyste oder wird durch nachträgliches Ausfliessen von Cysteninhalt in die Bauchhöhle hervorgerufen und tritt um so intensiver auf, je differenter das ergossene Cystencontentum ist. Auch hier hat man schon, statt eine symptomatische Behandlung einzuschlagen, mit Glück die Ovariotomie gemacht.

Zur Zeit, als die Ovariotomie noch um ihre Berechtigung zu kämpfen hatte, waren die Anhänger derselben leicht geneigt, die Gefahren der Punction zu übertreiben. So rechnete Fock in einer Zusammenstellung von 132 Kranken aus, dass 17% schon wenige Stunden oder Tage nach der ersten Punction, weitere 19% noch vor Ablauf des ersten Halbjahres zu Grunde gingen. Andere verwarfen die Punction besonders von dem Gesichtspunkte aus, weil sie durch Erzeugung von Adhäsionen die Gefahr der später doch

nothwendigen Ovariotomie steigere (Stilling). Prämisse und Folgerung sind aber nicht ganz stichhaltig, denn manchmal bleiben Verwachsungen selbst nach wiederholten Punctionen aus, oder sind wenigstens sehr locker. Auch die Statistik bietet keine hinlängliche Stütze für obige Anschauung. Nach Spencer Wells betrug allerdings die Mortalität bei den Frauen, die 1—18mal punctirt wurden, 27,17%, gegenüber von 23,4% bei Niepunctirten; aber die vollkommene Incongruenz zwischen der Zahl der Punctionen und der Mortalitätsprocente spricht sehr gewichtig gegen einen unmittelbaren Zusammenhang. So betrug z. B. die Mortalität nach einmaliger Punction 23,57%, nach zweimaliger 34,39%, nach dreimaliger 21,87%, nach 4—18maliger 34%.

Ziemlich allgemein hält man die erste Punction für viel gefährlicher, als eine Wiederholung derselben (vgl. Fock's Statistik). Es beruht dies wohl einfach darauf, dass es eben Tumoren giebt, deren Punction überhaupt sehr gefährlich ist. Hier tritt dann die Gefahr sofort bei der ersten Punction ein und dieselbe wird nicht wiederholt. Es gehören hierher Kystome mit gefässreichen papillären Wucherungen an der Innenfläche, Kystome mit eiterigem, hämorrhagischem oder sehr zähflüssigem Inhalte, Dermoidcysten. Dagegen kann man bei Cysten mit klarem serösem Inhalte die Punction unzählige Male wiederholen, ohne dass je schlimme Erscheinungen eintreten. So punctirte z. B. Ramsbotham eine Kranke innerhalb 8 Jahren 129 Mal, Bamberger in derselben Zeit sogar 253 Mal.

§. 48.

Andere Operationsverfahren bei Ovariencysten.

Da die einfache Punction so selten von Heilung gefolgt ist, so suchte man sie mit anderen Methoden zu combiniren. So mit dem permanenten Einlegen von Canülen (Drainage) und mit der Einspritzung reizender Flüssigkeiten. Der nachfolgenden methodischen Compression wurde bereits gedacht.

Drainage. Beim Einlegen von Röhren in Ovariencysten ist Lufteintritt und in Folge davon Verjauchung nicht zu vermeiden, Ist die Cyste am Orte der Punction nicht mit ihrer Umgebung verwachsen, so gleitet sie bei ihrer Verkleinerung leicht von der Canüle ab, und ihr meist putrider Inhalt fliesst in die Bauchhöhle. Dieser kurze Hinweis genügt wohl, um zu zeigen, dass die Drainage als allgemein anwendbare Behandlungsmethode niemals mit der Ovariotomie concurriren kann. Am gefährlichsten ist jedenfalls die Drainage von den Bauchdecken aus, während beim Einlegen von Canülen von der Vagina aus die Peritonitis auf den Douglas'schen Raum beschränkt

bleiben kann. Das letztere Verfahren wurde zuerst 1761 von Fr. Henckel mit ungünstigem Ausgange, dagegen 1841 von Schwabe mit Erfolg versucht. Später wurde Kiwisch und nach ihm Scanzoni ein eifriger Fürsprecher der Drainage von der Vagina aus. Scanzoni punctirte die Cyste vom hintern Scheidengewölbe aus mit einem 10″ langen, geraden und „ziemlich weiten“ Troicart (Fig. 105). Fliesst der Cysteninhalt nicht gut ab, so verdünnt ihn Scanzoni durch Injectionen von lauwarmem Wasser, oder erweitert die Oeffnung mit einem durch die Canüle eingeführten stumpfrückigen Messerchen. Die silberne Troicartröhre bleibt liegen, um die vorzeitige Schliessung der Wunde zu vermeiden und der sich ansammelnden Flüssigkeit freien Abfluss zu verschaffen. Von 14 so behandelten Fällen wurden 8 geheilt; nur dreimal traten heftigere Entzündungserscheinungen ein; gerade diese Fälle zählten aber zu den geheilten. — Andere Aerzte waren mit diesem Verfahren viel weniger glücklich und erlebten zahlreiche Todesfälle.

Fig. 105.

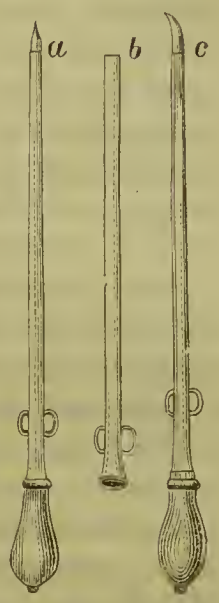

Scanzoni's Troicart mit Canüle b und zugehörigem Messer c.

Gegenwärtig wird die Drainage durch Einlegen von silbernen Canülen, elastischen Kathetern oder durchbrochenen Kautschukröhren nur bei nicht exstirpirbaren Ovarientumoren und auch hier erst auf Grund ganz bestimmter Indicationen vorgenommen. So z. B. nach Vereiterung oder Verjauchung von Cysten, wie sie am häufigsten nach Punction oder Jodinjection, oder auch nach einer unvollendeten Ovariotomie (vgl. oben) eintritt. Es handelt sich hier darum, den angesammelten putriden Secreten freien Abfluss zu verschaffen und ihre giftige Einwirkung auf den Organismus hintanzuhalten. Meist verbindet man hier die Drainage mit dem Auswaschen der Cyste mit desinficirenden Lösungen von Jodtinctur, Höllenstein, Kali hypermanganicum, Carbolsäure etc., und sucht so weiteren Zersetzungsprocessen vorzubeugen. Eine weitere Anzeige geben Fälle ab, in welchen eine dauernde Verkleinerung des Tumors wegen unerträglicher Schmerzen oder Compressionserscheinungen dringend geboten erscheint, aber Punction und Jodinjection erfolglos blieben. Es gehören hierher besonders Zotten- und Dermoidkystome, welche in breiter Verbindung mit den Beckenorganen stehen. Die Wahl der Seite, von welcher aus die Drainage eingeleitet werden soll, hängt von dem Befunde des einzelnen Falles ab. Bestehen breite Verwachsungen mit den Bauchdecken oder hat hier ein Dermoidkystom

schon spontan perforirt, so wird man die Canüle natürlich vom Abdomen aus einlegen. Drängt sich der Tumor tief in den Douglas'schen Raum herab, so wird man die Drainage am liebsten von der Vagina aus einleiten, da die Eröffnung des Sackes an seiner tiefsten Stelle die günstigsten Verhältnisse herstellt und am besten dessen vollständige Entleerung und Retraction ermöglicht. Wäre man nicht sicher über das Vorhandensein von Adhäsionen an dieser Stelle, so könnte man, wie Hegar in einem Falle mit Nutzen gethan, durch Cauterisation zunächst eine Verwachsung des hinteren Scheidengewölbes mit der Cyste herbeiführen. In einzelnen Fällen, wo die Cyste an Bauchdecken und hinterer Peritonealtasche zugleich adhärent ist, kann man mit Vortheil ein Drainagerohr von beiden Punkten aus durch die ganze Cyste durchführen. Wenn der Ausfluss aus den einzelnen Canülen oder Drainageröhren stockt, so müssen diese gewechselt und der Sack ausgewaschen werden. Nicht selten erscheint es nothwendig, die ursprüngliche Punctionsöffnung mit dem Messer zu erweitern, um namentlich dem compacten Inhalte von Dermoidcysten freien Abfluss zu gewähren. Die Drainage führt meist erst nach erschöpfender, monatelang dauernder Eiterung zur Heilung. Viele Frauen erliegen früher oder später einer Peritonitis oder der Resorption putrider Stoffe.

Die Jodinjection wurde von Velpeau 1843 empfohlen, nachdem man bei der Hydrocele von dem entsprechenden Verfahren so gute Resultate gesehen hatte. Dieselbe wurde zuerst von Boinet in grösserem Umfange geprüft. Von seinen 100 ersten Fällen gibt er 62 als geheilt an, bei 38 blieb die Jodinjection erfolglos, darunter 16 Todesfälle. Velpeau berichtete 1857 in der Académie de médecine über 110 durch Jodinjection behandelte Fälle; davon waren 64 Kranke geheilt, 36 nicht verschlimmert worden, 10 gestorben. Bei 20 weiteren Todesfällen nach der Jodinjection war gleichzeitig die Canüle liegen gelassen worden und wurden desshalb diese Fälle nicht mit in die Beurtheilung der einfachen Jodinjection einbezogen. Simpson will in einem Drittel seiner (40—50) Fälle, Schuh unter 10 Fällen 4 Mal Heilung erzielt haben. Dagegen hatte West unter 8 Fällen nur eine dauernde Heilung zu verzeichnen; bei 2 Kranken stellte sich nach $1^1/_2$ und 2 Jahren Recidive des Leidens ein. Unter 8 von Simon und Orth ausgeführten Operationen führte nur eine zur Heilung; eine Patientin starb bald nach der Operation, 5 andere später an Marasmus. Die 4 ersten Fälle, welche Scanzoni operirte, verliefen tödtlich, und in 6 späteren war kein Erfolg zu constatiren. Veit hat unter 16 Fällen nur 3 Mal dauernde Heilung beobachtet; zwei Patientinnen starben, die Eine an Peritonitis, die Andere an

Jodintoxication. Die Resultate von Boinet und Velpeau und wohl auch die von Simpson und Schuh sind vollständig illusorische. Die meisten Kranken wurden in Spitälern operirt, und später aus den Augen verloren. Sie wurden aber als geheilt aufgeführt, wenn sie nicht bald nach der Operation starben oder bei ihrer Entlassung noch keine Zeichen von Wiederanfüllung vorhanden waren. Die Erfahrungen derjenigen Aerzte, welche, durch locale Verhältnisse begünstigt, das spätere Befinden ihrer Patientinnen controliren konnten, beweisen, wie häufig Recidiven nach Monaten und Jahren noch eintreten. Gegenüber den spärlichen Fällen sicher constatirter Heilungen ist die Gefahr der Jodinjection eine sehr bedeutende. Wie nach der einfachen Punction können die Kranken an Collaps (Simpson, Löwenhardt) zu Grunde gehen. Das Jod ruft leicht eine sehr intensive Entzündung der Cyste hervor und der Uebertritt selbst kleiner Mengen ihres Contentums in die Bauchhöhle kann rasch zu diffuser Peritonitis führen. Zu alledem kömmt die Gefahr der Jodvergiftung und bei Anwendung spirituöser Lösungen die der acuten oder chronischen Alcoholintoxication, welche eine mehrtägige Bewusstlosigkeit zur Folge haben kann. Bei wässerigen Lösungen scheint das Jod, weil es leichter resorbirt wird, noch viel rascher Vergiftungserscheinungen hervorzurufen. Es erfolgt oft schon $^1/_2$—2 Stunden nach der Operation ein Schüttelfrost, die Kranken werden kalt, der Puls sehr frequent und klein. Dabei stellt sich ein furchtbarer, stundenlang dauernder Harndrang, Brechneigung, Jodgeschmack im Munde, Jodgeruch der exspirirten Luft und Xantopsie ein. Im Urin lässt sich die Jodausscheidung oft wochenlang chemisch nachweisen. Sehr schwer fällt gegen die Jodinjection ins Gewicht, dass sich ein Nutzen derselben von vornherein nur bei uniocnlären Cysten absehen lässt. Es sind zwar Fälle beobachtet, wo sich nach der Jodinjection eine Reihe von Tochtercysten von der Innenfläche des Hauptcystenraumes loslösten, und fanatische Verehrer der Jodeinspritzung hoffen sogar, durch fortgesetzte Injectionen in verschiedene Cystenräume die Zwischenwände multiloculärer Kystome zur Resorption und Schrumpfung zu bringen. Aber selbst Boinet hat die Indication für Jodinjection auf die miloculären Cysten beschränkt und von diesen sogar diejenigen mit colloidem fadenziehenden Inhalte der Exstirpation überwiesen.

Die Heilung nach der Jodinjection erfolgt durchaus nicht immer durch einfache Schrumpfung, sondern häufig durch Vereiterung der Cyste mit all ihren Gefahren; man war desshalb oft gezwungen, nachträglich noch die Drainage in Anwendung zu ziehen (vgl. Velpeau).

Die Jodinjection ist äusserst unsicher in ihrer Wir-

kung, dabei nur in den günstigsten Fällen anwendbar und in diesen geradezu gefährlicher, als die Ovariotomie. Als Methode zur Radicalheilung kann sie nur in solchen Fällen in Frage kommen, wo die Ovariotomie unausführbar ist. Dagegen können Jodinjectionen mit Nutzen als desinficirendes Mittel nach eingeleiteter Drainage benützt werden.

Verfahren bei der Jodinjection nach Boinet. Boinet empfiehlt die Jodinjection vorzunehmen, sobald die Diagnose der Cyste feststeht und dieselbe deutlich fluctuirt. Er punctirt die Cyste stets am tiefst möglichen Puncte unmittelbar über dem Poupart'schen Bande derjenigen Seite, von der sie ausgeht; es soll so eine möglichst vollständige Entleerung erzielt und ein Abgleiten der Canüle aus der Punctionsöffnung vermieden werden. Boinet gebraucht einen ziemlich starken Troicart, da nach Entleerung von zwei Dritteln des Cysteninhalts ein langes Kautschukrohr durch die Canüle vorgeschoben werden soll. Ist der Inhalt blutig oder eiterig, so wird die Cyste zuerst durch mehrere Injectionen von lauwarmem Wasser ausgespült, bei klarem serösen Inhalt aber sogleich die Jodlösung mit einer gut schliessenden Spritze eingespritzt. Boinet verwendet eine Mischung von 100 Theilen Jodtinctur mit derselben Menge Wassers, welcher 4 Grm. Kali jodatum oder 2—4 Grm. Tannin zugesetzt werden[1]). In Bezug auf die einzuspritzende Menge hält er sich an keine bestimmte Regel, da er die Jodlösung nur 5—10 Minuten lang in der Cyste lässt und sie dann mit der Spritze wieder herauszieht[2]). Während die Jodlösung sich in der Cyste befindet, knetet er dieselbe mit den Händen und lässt die Patientin verschiedene Lagen einnehmen, um die Flüssigkeit mit allen Theilen der Innenfläche in Berührung zu bringen. Beim Herausziehen des Kautschukrohres umfassen die Finger der linken Hand Canüle und Punctionsöffnung und drücken die Cyste fest an die Bauchwand an. Während des raschen Herausziehens der Canüle soll der Stempel der Spritze, welche luftdicht an das Rohr passt, angezogen werden. — Statt der Einführung des Kautschukrohres bedienten sich andere Aerzte einfach eines Troicarts mit Schliesshahn. Zur Sicherung vor

---

[1]) West gebrauchte eine Lösung von 5 Theilen Jod, 5 Theilen Jodkalium, 50 Theilen Spiritus und 100 Theilen Wasser. Schuh und Simpson verwendeten Mischungen von Jodtinctur (Pharm. Vienn., resp. Edinburgh.) mit der doppelten bis achtfachen Menge Wasser. Von den genannten Lösungen wurden etwa 100—500 Grm. injicirt.

[2]) Die meisten Aerzte wollten die Jodlösung nach einigen Minuten wieder ablassen, was aber zuweilen misslang. Nur Baker Brown und Schuh liessen absichtlich die ganze eingespritzte Menge zurück.

Lufteintritt gebraucht Simpson statt der Spritze einen besondern Apparat. Derselbe besteht aus einem 250—300 Grm. fassenden Glasrohre, welches durch ein 6—8 Cm. langes Kautschukrohr mit einer hölzernen Spitze verbunden ist, die genau in den bei der Punction als Canüle verwendeten Katheter passt. Das Kautschukrohr ist durch eine federnde Klammer verschliessbar (Fig. 106).

Fig. 106.

Eine viel bequemere und zugleich vor Lufteintritt vollständig sichernde Methode der Jodinjection hat Hegar angegeben. Er bringt den Schlauch des Thompson'schen Troicarts mit einem Trichter in Verbindung und giesst durch diesen die Jodlösung in die Cyste. Vor und nach der Injection kann man die Cyste mit Wasser ausspülen. Durch abwechselndes Heben und Senken des Trichters lässt sich der Druck und durch Nachgiessen von Jodlösung die Concentration der Injectionsflüssigkeit jeden Augenblick beliebig reguliren. Die Jodinjection ist mit diesem Apparate sehr leicht auch von der Vagina aus anwendbar und leistet hier namentlich bei kleineren Ovarientumoren, die wegen breiter Beckenverbindungen nicht zu exstirpiren sind, oft gute Dienste.

Versuche mit Einspritzung anderer reizender Lösungen wie Zinc. sulph. (Hamilton, Scudamore), Arg. nitr., Liq. ferri sesquichl. (Olivier), sind in viel geringerer Zahl angestellt worden und haben auch noch weniger günstige Resultate als die Jodinjection ergeben.

Verfahren, bei welchem eine Entleerung des Cysteninhalts in die Bauchhöhle beabsichtigt wird. Von der Erfahrung ausgehend, dass zuweilen die spontane Berstung eines Sackes nach der Bauchhöhle radicale Heilung bedingte, suchte man ähnliche Verhältnisse künstlich herbeizuführen. Man machte z. B. eine grössere Incision durch die Bauchdecken, punctirte die Cyste, schnitt sodann, um eine Wiederverschliessung der Punctionsöffnung zu verhindern, ein Stück aus der Cystenwand heraus, und nähte die Bauchwunde wieder zu (Wilson, Baker Brown). Dies Verfahren ist ungemein gefährlich. Eine von Wilson operirte Kranke starb an interner Hämorrhagie; in anderen Fällen erfolgte sehr rasch letaler Ausgang durch Peritonitis oder Verjauchung der Cyste. In etwas weniger gefährlicher Weise wollte man denselben Zweck durch subcutane Incision der Cyste erreichen (Guérin, Tilt). In einem so operirten Fall von Maisonneuve trat Recidive ein. Die subcutane Incision ohne vorausgehende Punction ist eine Operation im Blinden; es werden

nicht nur leicht grössere Gefässe verletzt, sondern man riskirt auch ein sehr differentes, Entzündung erregendes Contentum in die Bauchhöhle zu entleeren.

Ein besseres Verfahren wurde von Simpson angegeben. Man überzeugt sich erst durch eine Punction von der Beschaffenheit des Inhalts. Ist derselbe eine klare seröse Flüssigkeit, so entfernt man den Troicart, und sucht in den nächsten Tagen durch Druck auf die Cyste die Schliessung der Troicartwunde zu verhindern; oder man macht auch, wenn dies erfolglos war, eine kleine Incision durch die Bauchdecken, und punctirt nun mit einem dicken vierkantigen Troicart, um dadurch eine kreuzförmige Oeffnung zu erhalten, die sich weniger leicht spontan verschliesst.

Die Eröffnung der Cyste durch eine längere Incision wurde früher zuweilen vorgenommen, wenn man das fettige Contentum einer Dermoidcyste oder den zähflüssigen gallertartigen Inhalt einer Colloidcyste durch eine einfache Punctionsöffnung nicht entleeren konnte. Traf man mit der Incision nicht zufällig auf eine adhärente Stelle des Tumors, so wurden die Schnittränder der Cyste mit den Rändern der Bauchwunde zusammengenäht, um das Innere der Cyste von der Bauchhöhle abzuschliessen. Manche Aerzte bemühten sich, durch Caustica, durch Einziehen von Nadeln oder besonderen Instrumenten an der Stelle des Einschnitts eine vorherige Verwachsung zu bewirken. Das Verfahren ist ein höchst unvollkommenes und gefährliches und lässt sich nur dann rechtfertigen, wenn eine begonnene Ovariotomie wegen ausgedehnter Verwachsungen nicht zu Ende geführt werden kann (vgl. oben).

Der Vollständigkeit wegen haben wir noch anzuführen, dass auch das Durchführen von Setaceen und die Eröffnung der Ovariencysten durch Caustica oder durch das Ferrum candens empfohlen und ausgeführt wurden.

§ 49.

Operationen bei Ovarialhernien.

Von den verschiedenen Arten von Ovarialhernien[1]) sind bis jetzt nur die Leistenhernien von hervorragend praktischer Wichtigkeit geworden. — Bei den angeborenen Ovarialhernien, welche häufig

[1]) Ausser durch den Leistenkanal hat man die Ovarien durch den Schenkelring, das Foramen ovale (Blazina, Kiwisch), die Incisura ischiadica (Papen, Camper), durch eine Kaiserschnittnarbe (Lauverjat) oder zusammen mit dem Uterus durch den Nabelring vortreten gesehen.

doppelseitig vorkommen, scheint ein ganz ähnlicher Vorgang wie sonst beim Descensus testiculorum Platz zu greifen, indem die Ovarien, wenn sich abnormer Weise Theile der Wolf'schen Gänge und des Gubernaculum Hunteri erhalten, durch einen offenen Processus vaginalis peritonei in den Leistenkanal und bis in die grossen Labien gelangen. Dieser Entwicklung zufolge erscheint das Ovarium bei den angeborenen Leistenbrüchen an der hintern Wand des Bruchsackes mit ziemlich breiter Basis straff befestigt und lässt sich daher nicht reponiren. Fast immer tritt gleichzeitig das Fimbrienende der Tuben mit vor.

Bei den erworbenen Leistenhernien erscheint das Ovarium meist an einem verlängerten Lig. ovarii ziemlich frei beweglich; häufig tritt es hier allein — ohne Tube vor.

Die gleichzeitige Einlagerung von Uterus oder Eingeweideschlingen in den Bruchsack werden hier nicht berücksichtigt, da dieselben ein rein geburtshilfliches (Schwangerschaft in einem Bruchsack) oder chirurgisches Interesse darbieten.

Die Ovarien sind bei ihrer Lage im Leistenkanal oder gar in den grossen Schamlippen äusseren Schädlichkeiten in hohem Grade ausgesetzt. Unsere nächste Aufgabe geht dahin, sie vor diesen zu wahren. Die Reposition und die Zurückhaltung durch ein Bruchband ist wohl nur bei erworbenen Ovarialhernien mit langen beweglichen Stielen ausführbar. Dagegen lassen sich die Ovarien bei den angeborenen Hernien nur unter unerträglicher Zerrung aus ihrer fehlerhaften Lage, welche gleichsam zur relativ normalen geworden ist, nach innen verdrängen und es bleibt darum kaum etwas Anderes übrig, als sie durch Bedeckung mit hohlen Pelotten oder weichen Kissen vor mechanischen Insultationen zu schützen. Werden auch solche Apparate nicht ertragen oder gar noch heftige neuralgische Beschwerden hervorgerufen, so kann auch bei normaler Textur des vorgelagerten Ovariums die Exstirpation in Frage kommen.

Nicht selten führen äussere Schädlichkeiten, wie anhaltendes Gehen, die Reibung schwerer Kleidungsstücke, namentlich zur Zeit der katamenialen Hyperämie, zu Entzündung der Ovarialhernien, welche ganz unter dem Bilde einer Hernia incarcerata verlaufen kann. Zu der localen Schmerzhaftigkeit einer irreponiblen Hernie gesellen sich andere, auf Peritonealreizung beruhende sympathische Erscheinungen. Der Schmerz strahlt nach der Magengegend und nach den inneren Sexualorganen zuweilen mit deutlich wehenartigem Charakter aus. Die Patientinnen klagen über Uebelkeiten, Aufstossen und häufig kommt es auch wirklich zu Erbrechen. Da gleichzeitig der Stuhlgang aus irgend einem Grunde angehalten sein kann, so

wurde schon manchmal wegen vermeintlicher Darmeinklemmung die Herniotomie gemacht und auch während der Operation noch das Fimbrienende der Tube mit Netz verwechselt.

Gegenüber solchen entzündeten Ovarialhernien sind eigentliche Einklemmungen, bei welchen ein längerer Ovarialstiel wirklich constringirt wird, grosse Seltenheiten. Meist handelt es sich auch hier um eine primäre Entzündung, die sich nun allerdings unter dem Einflusse der Incarceration zu Gangrän steigern kann.

Ist man der Diagnose einer entzündeten Ovarialhernie sicher, so wird man sich auch bei eintretenden Einklemmungserscheinungen auf locale Antiphlogose beschränken. — Als wichtige diagnostische Anhaltspunkte für die entzündete Ovarialhernie sind hervorzuheben: anamnestische Angaben über früher wahrnehmbares Anschwellen der Hernie während der Menses, die seitliche Deviation des Uterus, das Ausstrahlen der Schmerzen nach den inneren Sexualorganen. Dabei sind die Zeichen einer Impermeabilität des Darms wenig ausgesprochen, auch fehlen die eigenthümlich collabirten Gesichtszüge. Das Ovarium lässt sich — wenigstens in der Narcose — als circumscripte birn- oder eiförmige Geschwulst abtasten, welche bei congenitalen Hernien an ihrer hintern Fläche fixirt erscheint. Auf letztere Punkte ist namentlich zur Unterscheidung von Netzhernien Gewicht zu legen. — Hat die Entzündung den Ausgang in Eiterung genommen, so kann man den Eiter mit einer Bresgen'schen Spritze auspumpen oder durch eine Incision entleeren; dabei wird man am besten schichtenweise präparirend, wie bei der Herniotomie, vorgehen, wenn nicht allenfalls die Haut schon geröthet oder verdünnt ist. Eröffnet man den Bruchsack erst nach eingetretener Eiterung, so ist derselbe wohl stets durch Verwachsung gegen die Bauchhöhle abgeschlossen.

Hat man sich wegen einer vermutheten Einklemmung voreilig zur Herniotomie entschlossen, so entsteht nun nach Eröffnung des Bruchsackes die Frage, was mit dem Ovarium zu thun sei. Die Reposition erscheint meist ganz überflüssig, da eben keine Einklemmung besteht, oder wird durch die intensiven Entzündungsvorgänge am Ovarium entschieden contraindicirt; bei fester Fixation des Ovariums an der hintern Wand des Bruchsackes ist sie überhaupt unausführbar. Die Reposition kann daher nur bei langgestielten Ovarien, welche noch keine zu hochgradigen Texturveränderungen erlitten haben, in Frage kommen. Eine Erweiterung der Bruchpforte ist dabei wohl selten nothwendig, da in der Regel eine eigentliche Constriction gar nicht besteht und man — wenigstens im Anfange, bevor der Bruchsack durch Entzündung verklebt ist — den Finger frei in die Bauch-

höhle einführen kann. — In den übrigen Fällen kann man entweder den eröffneten, aber gegen die Bauchhöhle abgeschlossenen Bruchsack sammt seinem Contentum wie einen Abscess behandeln oder das erkrankte — entzündete oder gangränöse — Ovarium exstirpiren.

Zur Erläuterung führen wir zwei casuistische Mittheilungen von Englisch an, dem wir eine eingehende Monographie über die Ovarialhernien verdanken.

Erster Fall. Auf der Klinik von Dittel wurde 29. Februar 1868 eine 39jährige Frau aufgenommen, welche seit 13 Jahren eine stets reponible Geschwulst der linken Leistenbeuge besass. Seit zwei Tagen wurde die Geschwulst mit dem Eintritt der Menstruation irreponibel, schmerzhaft. Dabei Schmerz in der Nabelgegend, Uebligkeiten, Erbrechen, Stuhlverhaltung. Da die Incarcerationserscheinungen sich beständig verschlimmerten, wurde am 1. März die Herniotomie vorgenommen. Nach Eröffnung des Bruchsackes zeigte sich der bräunliche darmähnliche Inhalt fest mit der hintern Wand des Bruchsackes verwachsen; Spaltung des Leistenkanals, um die Geschwulst bestmöglichst zu reponiren; dicht hinter der Bruchpforte der Fundus uteri. Es wurde nun das cystisch entartete Ovarium erkannt und sammt einem Theile der Tube in eine Ligatur gefasst und abgetragen. Tod am 13. Tage nach der Operation an Peritonitis.

Zweiter Fall. 25jährige Frau. Seit Kindheit Geschwulst in der rechten Leistenbeuge. Mit dem Eintritt der Menstruation wird die Geschwulst grösser und schmerzhaft. Im Intervall keinerlei Beschwerden. Mit dem Beginn der ersten Schwangerschaft tritt die Geschwulst immer seltener hervor und ist beständig schmerzlos. Beim Aufstehen am 6. Tage des Wochenbettes tritt die Geschwulst eigross sofort wieder vor. Alsbald heftige Schmerzen in derselben, bei rascher Vergrösserung. Repositionsversuche fruchtlos. Patientin wird mit der Diagnose, Hernia incarcerata, auf die Klinik von Dittel gebracht. Geschwulst länglich birnförmig, mit ihrer Unterlage verwachsen und durch einen zolldicken Stiel mit der Bauchhöhle zusammenhängend. Uterus mit seinem Fundus nach der rechten Seite geneigt. Erbrechen und Stuhlverstopfung fehlen, dagegen ist Aufstossen vorhanden; Diagnose, welche nur zwischen Ovarial- und Netzhernie schwanken konnte, wegen der anamnestischen Daten auf Ovarialhernie gestellt. Antiphlogose. Nach drei Wochen Probepunction einer fluctuirenden Stelle. Es wurde nur Blut, aber vier Tage später auch Eiter entleert. Mässiges Fieber lässt bald nach; Schmerzhaftigkeit der Geschwulst verschwindet, kehrt aber sechs Wochen p. p. mit der ersten Menstruation wieder.

Die abnorme Lage des Ovariums in oder vor dem Leistenkanale scheint in ganz ähnlicher Weise wie der entsprechende Sitz des Hodens zur Entwicklung von Neubildungen zu prädisponiren. Unter den 38 von Englisch zusammengestellten Ovarialhernien wurde der Eierstock fünfmal cystös, einmal krebsig entartet gefunden. Es ist hier selbstverständlich die Exstirpation angezeigt. — Der Bruchsack wird wie bei der Herniotomie eröffnet und sodann der Stiel oder die breite Basis des Ovariums, ähnlich wie auch sonst bei der Ovariotomie, unterbunden oder durchgeglüht. Die Gefahr der Operation ist keine geringe, indem bisher die Hälfte der Exstirpationen welche

allerdings meist in ungeeigneten Fällen und in unzweckmässiger Weise vorgenommen wurden, tödtlich ablief. Die Todesursache war Peritonitis oder Vereiterung des subserösen Bindegewebes von der Operationswunde aus bis auf die Fossa iliaca und die Umgebung der Nieren mit consecutiver Pyämie.

§. 50.

Anhang: Exstirpation nicht degenerirter Ovarien.

Im Alterthume wurden zuweilen Weiber in ähnlicher Weise wie gegenwärtig manche Hausthiere (Hühner, Schweine) der Ovarien beraubt. So wird von einem lydischen König Andramystes berichtet, dass er seinen Harem von castrirten Weibern statt von Eunuchen bewachen liess. Ein anderer lydischer König Gyges liess einen Theil seiner Frauen castriren, damit dieselben länger ihre üppigen Reize bewahren sollten. — Im Mittelalter wurde die Exstirpation beider Ovarien als Kur gegen die Nymphomanie empfohlen und in neuester Zeit (1872!) will sie der Amerikaner Battey zu dem Zwecke vorgenommen wissen, „damit durch die consecutiven Veränderungen im Organismus gewisse sonst unheilbare Krankheiten beseitigt würden". Er hat wirklich die Operation bei einem 23jährigen Mädchen, das an Menstruationsbeschwerden und chronischer Endometritis, später auch an Magenblutungen, Blutungen aus dem Rectum, Haematocele retrouterina, Beckenabscess und Infiltration der Lungenspitzen litt (!!!), vorgenommen. Er ging dabei mit zwei Fingern durch eine drei Zoll lange Incision in der Linea alba ein und holte die Ovarien hervor. Die das Ovarium tragende Falte des Lig. latum wurde beiderseits in zwei Portionen unterbunden, die Ovarien entfernt und die Ligaturen kurz abgeschnitten. Am 31. Tage nach der Operation lebte die Kranke noch.

Von verschiedenen Seiten ist in letzter Zeit der Gedanke ausgesprochen worden, dass die Neuralgia ovarica, wie sie besonders in Folge chronischer Oophoritis auftritt, die Exstirpation wenig vergrösserter Ovarien rechtfertigen könne. Wenn man bedenkt, wie sehr das Leiden Lebensgenuss und Erwerbsfähigkeit der damit behafteten Frauen beeinträchtigt und wie sehr diese, nach anderweiten fruchtlosen Heilversuchen, zu jedem Eingriffe bereit sind, so kann man diese Idee nicht absolut verdammen.

§. 51.

Operationen an den Tuben.

Bei jeder Ovariotomie wird ein meist gesundes Stück der Tuben als Stielbestandtheil mit abgetragen. Dagegen sind Erkrankungen der Tuben, welche ein chirurgisches Einschreiten nothwendig machen könnten, eine grosse Seltenheit. Es wären etwa hierher zu rechnen:

I. Blutsackbildungen in den Eileitern bei Atresien des Uterus und der Vagina vgl. §. 68.

II. Die Tubo-Ovarialcysten, deren Behandlung mit der der Ovariencysten zusammenfällt.

III. Der Hydrops tubarum, die Hydrosalpinx.

Die Tuben erscheinen hier zu darmähnlichen, innen engeren, aussen weiteren Säcken ausgedehnt, an welchen sich die früheren Windungen und Duplicaturen als Einschnürungen und Einknickungen markiren, ein Befund, der sich auch diagnostisch verwerthen lässt. Eine Ausdehnung der Tuben bis zu Kindskopfgrösse ist eine grosse Seltenheit. Frühere Angaben über Eileiterwassersuchten mit 100 Pfund Inhalt und darüber beruhen offenbar auf Verwechslungen mit Ovariencysten. Grössere Tubarsäcke schieben den Uterus entweder zur Seite, oder lagern sich hinter ihn in den Douglas'schen Raum, mit dessen Wandungen sie nicht selten verwachsen. Bei weiterer Volumszunahme drängen sie das hintere Scheidengewölbe tiefer herab, dagegen steigen sie nur ausnahmsweise aus dem kleinen Becken empor.

Es liegen bis jetzt nur äusserst spärliche Berichte über Eröffnung solcher Tubarsäcke vor; und auch hierbei mögen noch Verwechslungen mit Ovariencysten oder Exsudaten im Douglas'schen Raume mit unterlaufen sein. Die Punction hydropischer Tuben kann wegen Compressionserscheinungen im Becken oder wegen drohender Gefahr einer Ruptur angezeigt erscheinen; die Eröffnung müsste in ganz entsprechender Weise wie bei Ovariencysten von der Scheide aus mit einem dünnen Dieulafoy'schen oder Thompson'schen Troicart vorgenommen werden. Bei dem kleinen Umfang der Geschwulst und dem meist dünnflüssigen Inhalt kann sogar ein Explorativtroicart genügen; Simpson giebt an, in 8 Fällen Heilung mit demselben erzielt zu haben. Es erfolgte stets nur eine geringe auf den Douglas'schen Raum beschränkte Reaction und in keinem Falle trat Wiederanfüllung der Tubarsäcke ein.

Operationen am Uterus.

§. 52.

Totale Exstirpation des Uterus.

In der Mehrzahl der von Breslau u. A. zusammengestellten „totalen Uterusexstirpationen" handelte es sich nur um partielle Exstirpationen von Scheide oder Bauchdecken aus, oder um Abtragung von Inversionen etc. Die Zahl gut beglaubigter Fälle totaler Exstirpationen ist daneben eine sehr geringe. Eine gänzliche Ausrottung der Gebärmutter ist zuweilen unter der Geburt von rohen, unwissenden Geburtshelfern und Hebammen ganz unbeabsichtigter Weise vorgenommen worden. So werden durch Wrisberg und Bernhard Beispiele berichtet, wo Hebammen den invertirten und vor die äusseren Genitalien herabgetretenen Uterus für eine Geschwulst hielten und mit einem Brod- oder Rasirmesser abschnitten. Breslau erzählt einen Fall von einem Bader, der durch einen Riss des hintern Scheidengewölbes einging, und statt der Placenta, den ganzen Uterus von seinen Verbindungen trennte und herauszog. Diese 3 Frauen genasen. In einem von Ramsbotham erzählten Falle hielt ein Arzt den invertirten Uterus für einen zweiten Kindskopf und riss ihn mit der Zange heraus. Dass manche Frauen solche scheussliche Verletzungen überlebten, musste den Gedanken nahe legen, die Entfernung der Gebärmutter könne auch zu Heilzwecken versucht werden. Ein anderer seltener Vorgang: die totale oder partielle Abstossung eines brandigen invertirten oder prolabirten Uterus, wies ebenfalls darauf hin, diesen von der Natur zuweilen eingeschlagenen Weg in geeigneten Fällen nachzuahmen oder abzukürzen, und wir finden demzufolge die Abtragung der brandigen Gebärmutter schon von älteren Aerzten, wie Moschion (2 Jahrh. p. Chr.), ferner von Aëtius von Amida erwähnt. Paul von Aegina sagt ausdrücklich: *„At si processu temporis id, quod prolapsum est, putredine fuerit expertum id ipsum auferatur nullius metu periculi. Etiam vulva (Uterus) universum ablata ubi computruerat, mulierem supervixisse commemorant."* Fast durch das ganze Mittelalter bis auf die neuere Zeit begegnen wir Berichten über Operationen, die auf Grund dieser Indication unternommen wurden. Dagegen wurde erst am Ende des vergangenen Jahrhunderts von Wrisberg und Monteggia der Vorschlag gemacht, einen carcinomatösen Uterus zu exstirpiren. Marschall in Strassburg scheint der Erste gewesen zu sein, der im Jahre 1794 einen vorgefallenen carcinomatösen Uterus mit Erfolg excidirte, nachdem die Ligatur sich

unzulänglich erwiesen hatte. Auch der Langenbeck'sche Fall (1813), der allgemein als totale Exstirpation eines carcinomatösen Uterus beschrieben wird[1]), betraf ein prolabirtes Organ.

Im Jahre 1814 gab Gutberlet eine Methode zur Exstirpation des Uterus von den Bauchdecken aus an. Gutberlet will die Bauchhöhle in der Linea alba eröffnen, dann soll ein Gehülfe mit wohlbeölter Hand in die Bauchhöhle eingehen und die Gedärme von den Beckeneingeweiden zurückhalten. Ein anderer Gehülfe bringt ein becherartig ausgehöhltes Instrument (sog. elliptische Hohlsonde) derart in die Vagina, dass die Vaginalportion in die Höhlung des Instrumentes aufgenommen wird und alle Weichtheile, die den Uterus mit den Nachbarorganen verbinden, stark angespannt werden. Der Operateur durchtrennt nun von der Bauchwunde aus diese angespannten Verbindungen mit einem Scalpell, während der die Eingeweide zurückhaltende Assistent die Art. iliaca so lange comprimirt, bis die einzelnen Gefässe unterbunden sind. Diese Methode wurde im Jahre 1825 von Langenbeck zum erstenmale angewendet; nur nahm er statt des Scalpells eine Scheere. Die Kranke starb schon am folgenden Tage.

Delpech empfahl 1830 eine ähnliche Methode. Der Uterus sollte stark von den Bauchdecken aus herabgedrückt und seine Verbindung mit der Blase von der Scheide aus getrennt werden. Jetzt erst sollte ein Schnitt in der Linea alba gemacht, der Uterus am Liga-

---

[1]) Es handelte sich bei dieser berühmten Langenbeck'schen Operation ganz sicher um keine totale Exstirpation und höchst wahrscheinlich auch nicht um einen carcinomatösen, sondern um einen einfach hypertrophischen Uterus mit Geschwürsbildung an den Muttermundslippen. Zuerst wurde die Vagina von ihrer Verbindung mit dem Uterus abgetrennt. Dann beschreibt Langenbeck die Operation weiter: „*Nun kam ich zu dem Theile des Uterus, der gleichsam, von vorne betrachtet, in das Peritonaeum wie in ein Tuch hineingesteckt ist. Ich trennte ebenfalls sehr genau von der Substanz der Gebärmutter das Peritonaeum, ohne es zu durchschneiden, weil sonst Gedärme hätten herausfallen können, zog den Uterus immer weiter heraus; diese Trennung setzte ich fort bis an den obern abgerundeten Rand des Fundus uteri, und schnitt nun den Uterus vom Peritonaeo so ab, dass noch wohl ein unbedeutendes Stück von der Substanz desselben mit dem Peritonaeo in Verbindung blieb, welches mir ganz gesund zu sein schien. Es war dies folglich eine wahre Ausschälung des Uterus aus dem Bauchfelle, so dass dasselbe in Verbindung mit der Vagina einen leeren Beutel bildete*“; die Blutung war sehr stark und musste durch Unterbindung gestillt werden. Die 50jährige Kranke erholte sich vollständig und starb erst 26 Jahre später. Die Operationsbeschreibung verliert viel an Werth durch die am Schlusse beigefügte Bemerkung: „*mit dem herausgenommenen Uterus waren in Verbindung die Ovaria und die abgeschnittenen Ligamenta rotunda.*“ Die Section stellte später heraus, dass die Ovarien zurückgeblieben waren. Cfr. M. Langenbeck; de tot. uteri exstirpat. Diss. Gött. 1842.

mentum latum in die Höhe gehoben und dieses auf beiden Seiten durchschnitten, seine Gefässe unterbunden und zuletzt die Verbindung des Uterus „mit dem Mastdarm“ durchtrennt werden.

Die erste Exstirpation eines carcinomatösen Uterus in situ von der Scheide aus, wurde von Sauter in Constanz im Jahre 1822 ausgeführt. Sauter trennte zuerst das Scheidengewölbe rings von dem Uterus los und versuchte nun, nach Angabe Langenbecks, den Uterus aus seinem Peritonealüberzuge auszuschälen. Als er damit nicht zu Stande kam, wohl aber die Blase verletzte, eröffnete er die vordere Peritonealfalte zwischen Gebärmutter und Blase und durchtrennte die seitlichen Verbindungen des Uterus mit den Tuben und dem Ligamentum latum. Nun fasste er mit derselben Hand über den Fundus uteri, stürzte ihn um und löste auch die letzten Verbindungen desselben mit dem hintern Scheidengewölbe. Die hervorgestürzten Eingeweide wurden reponirt, die Patientin vollkommen horizontal gelagert und die Scheide mit Charpie tamponirt. Die Patientin soll nicht über $1^1/_2$ Pfund Blut verloren haben; sie erholte sich vollständig von der Operation, so dass sie sogar wieder ihren Geschäften nachgehen konnte, starb aber vier Monate später an „Oedema pulmonum“. Bei der Section fand sich das durchschnittene Scheidengewölbe concentrisch zusammengezogen; an der dem Cavum peritonei zugekehrten Durchtrennungsfläche adhärirte eine Dünndarmschlinge. Die Abdominalorgane waren vollkommen gesund.

Weit vollkommener ist die Operationsmethode Recamier's, nach welcher dieser im Jahre 1829 zum erstenmale operirte. Er zog den Uterus stark herab, durchschnitt die Scheide im vordern Scheidengewölbe dicht vor dem Uterus, trennte das Zellgewebe zwischen Uterus und Blase mit den Fingern, eröffnete die vordere Peritonealfalte und führte durch diese Oeffnung zwei Finger ein, mit denen er den Fundus uteri herableitete. Sodann wurden rechts und links die beiden oberen Drittel der Ligamenta lata bis etwa zur Höhe des innern Muttermundes herab mit einem geknöpften Bistouri durchtrennt, dagegen das untere Drittel derselben mit der Art. uterina von Zeigefinger und Daumen umfasst und unter dem Schutze dieser Finger umstochen und mit einem starken Faden unterbunden. Nach innen von der Ligatur wurde nun der Uterus vom Ligamentum latum losgelöst und schliesslich noch seine Verbindung mit dem hintern Scheidengewölbe durchtrennt. Während der Operation war ein Netzstück in die Scheide vorgefallen. Die Blutung war gering und am 27. Tage soll die Patientin von den Folgen (?) der Operation geheilt gewesen sein.

Blundell exstirpirte ebenfalls einen Uterus in situ von der

Scheide aus. Er durchschnitt zuerst das hintere Scheidengewölbe und erweiterte die Wunde nach den Seiten hin; dann wurde das Scheidengewölbe nach vorn durchtrennt und nun der Grund der Gebärmutter durch die hintere Oeffnung mit einem spitzen Doppelhaken bis zum Steissbein herabgezogen; endlich wurden noch die Seitenverbindungen des Uterus successive abgelöst. Die Kranke von Blundell starb ein Jahr nach der Operation an carcinomatöser Stenose des Rectum.

Ausser den obengenannten Fällen sollen Heilungen noch durch Fabbri und Fodéré und in neuerer Zeit (1848) durch Kieter in Kasan erzielt worden sein. Dagegen verliefen alle übrigen Fälle einer wirklichen totalen Uterusexstirpation letal. Die Kranken starben wenige Stunden oder Tage nach der Operation an Collaps, Hämorrhagie oder Peritonitis; nicht selten wurden überdies bei der Section unbeabsichtigte Nebenverletzungen von Blase, Ureteren, Mastdarm oder Darmschlingen constatirt. Den vorliegenden Operationsgeschichten nach bot die Operation bei einem prolabirten oder invertirten Uterus viel bessere Chancen als bei einem Uterus in situ. Die Fälle von Marschall, (Langenbeck?) Fodéré betrafen prolabirte Organe.

Die totale Exstirpation des Uterus ist in den letzten Jahren nicht mehr ausgeführt worden: nicht allein, weil man die früheren Operationsmethoden als viel zu gefährlich verlassen hat, sondern weil die Fälle, welche eine so eingreifende Operation mit nur einiger Aussicht auf Erfolg indiciren könnten, ausserordentlich selten sind. So lange ein Carcinom oder Cancroid auf einen Theil des Collum uteri beschränkt bleibt, so kann durch trichterförmige Excision des Collum's alles Krankhafte entfernt werden. Hat aber die Neubildung höher herauf gegriffen, so sind auch meist schon die benachbarten Lymphdrüsen und die nächste Umgebung des Uterus mit erkrankt und operative Eingriffe aus diesem Grunde contraindicirt. Aehnlich geht es bei den viel selteneren malignen Tumoren des Uterusfundus. So lange Carcinome oder Sarcome hier isolirt bleiben, kömmt zunächst die Amputatio uteri supravaginalis in Frage, und wo diese wegen grösserer Ausbreitung der Krankheit nicht mehr ausführbar erscheint, da ist auch von der totalen Exstirpation des Uterus kein Heil mehr zu erwarten.

Eine rationelle Methode der totalen Uterusexstirpation müsste vollkommenen Schutz vor Blutung und Nebenverletzungen gewähren und einen Verschluss der Peritonealwunde ermöglichen, um das Eindringen von Wundsecreten in die Bauchhöhle zu verhindern. All diesen Anforderungen stellen sich bei einem Uterus in situ, mag man ihn von der Scheide oder von den Bauchdecken aus exstirpiren, unüberwindliche Schwierigkeiten entgegen. Dagegen lassen sich diese Schwierigkeiten bei einem invertirten oder prolabirten Uterus über-

winden und dürfte schon aus diesem Grunde die totale Exstirpation auf Fälle von Gangrän oder malignen Tumoren bei einem prolabirten oder invertirten Uterus zu beschränken sein. Die Abtragung von Inversionen besprechen wir in §. 59.

Hier wollen wir nur den eventuellen Gang der Operation bei einem prolabirten Uterus in allgemeinen Umrissen vorzeichnen. Um alle Nebenverletzungen zu vermeiden, muss der Uterus sorgfältig aus der invertirten Scheide herauspräparirt werden. Man trennt zuerst das Vaginalgewölbe rings herum vom Uterus los und unterbindet oder umsticht dabei die blutenden Gefässe. Sodann eröffnet man den Douglas'schen Raum an einer möglichst hohen Stelle, indem man das nur locker mit der hintern Wand des Collum verbundene Peritoneum bis zur Gegend des innern Muttermundes zurückpräparirt; ebenso verfährt man mit der vordern Peritonealfalte. Der Uterus hängt nun nur noch mit seinem Seitenrande an den breiten Mutterbändern fest. Diese Verbindungsstelle enthält aber die stärksten an den Uterus herantretenden Gefässe, nach oben die Endäste der Art. spermatica, nach unten die Art. uterinae. Da es kaum gelingen dürfte, diese Gefässe bei langsamer Durchtrennung des Ligamentum latum von unten nach oben successive isolirt zu unterbinden, so fasst man besser das Ligamentum latum beiderseits in Massenligaturen, durch welche man auch ein Mittel in der Hand hat, das Zurückschlüpfen der Durchtrennungsfläche derselben gegen die Bauchhöhle zu verhindern. Die Anlegung dieser Ligaturen könnte unter Leitung von Zeigefinger und Daumen geschehen, welche von den Oeffnungen in der vordern und hintern Peritonealtasche aus den obern freien Rand der breiten Mutterbänder umfassen. Nach innen von diesen Ligaturen lässt sich nun der Uterus leicht ohne weitere Hämorrhagie herausschneiden. Vorfallende Darmpartieen werden zurückgeschoben und die im Allgemeinen querovale Peritonealwunde durch Nähte, welche das losgelöste Peritoneum mitfassen, geschlossen. Die Massenligaturen werden in beiden Wundwinkeln herausgeleitet.

Weit einfacher noch würde sich die Operation bei completen Prolapsen gestalten, wenn man vollständig sicher wäre, dass weder Darmschlingen noch Blase und Rectum mit in der invertirten Scheide liegen. Man würde hier über und neben dem Uterus eine dichte Reihe starker Seidenfäden oder Drahtnähte durch die ganze invertirte Vagina hindurchziehen und unterhalb derselben Uterus und Scheide glatt abtragen. Diese Ligaturen, welche sehr sicher jedes Zurückschlüpfen durchtrennter Theile nach der Bauchhöhle verhindern, würden sodann als Vereinigungsnähte der vordern und hintern Wand der mit Peritoneum ausgekleideten Vaginaltasche geknüpft werden.

§. 53.

Partielle Amputation des Uterus von den Bauchdecken aus. Amputatio uteri supra-vaginalis. Exstirpation von Uterustumoren durch die Laparotomie.

Bis jetzt hat man fast ausschliesslich interstitielle oder subseröse Fibromyome des Uterus durch die Laparotomie entfernt. Bei malignen Geschwülsten (Carcinom oder Cancroid) hat man früher wohl die totale Exstirpation des Organs von den Bauchdecken aus versucht; dagegen ist noch niemals eine partielle Amputation des obern Gebärmutterabschnittes wegen eines von hier ausgehenden Carcinoms oder Sarcoms vorgenommen worden.

Die subserösen Myome treten am häufigsten multipel in Form der sogenannten äusseren oder peritonealen Polypen auf, welche vorwiegend am Grund und an der hintern Wand der Gebärmutter an dünnen Stielen befestigt sind. Sie können durch mechanische Reizung des Peritoneums zu Verwachsungen führen, häufiger aber noch geben sie zu bedeutenden ascitischen Ergüssen Veranlassung, innerhalb welcher sie ähnlich wie Fötaltheile im Fruchtwasser ballotiren. Wird die Flüssigkeitsansammlung so gross, dass die von ihrem Mesenterium zurückgehaltenen Gedärme tief unter dem Niveau der Flüssigkeit liegen, so ist eine Verwechslung mit Ovariencysten möglich. Man ist in der That in solchen Fällen zur vermeintlichen Ovariotomie geschritten und hat dann nach Eröffnung der Bauchhöhle die gestielten Uterusgeschwülste entfernt.

Viel seltener sind solitäre subseröse Myome; auch diese sitzen meist am Fundus, oder an der hintern Wand des Uterus auf, und sind hier mit eigentlichen Stielen oder mit stielartig eingeschnürter Basis befestigt. Diese Geschwülste können ganz oder theilweise in der Beckenhöhle liegen (vgl. 57), steigen aber bei ihrer weitern Vergrösserung meist gegen die Bauchhöhle in die Höhe und scheinen hier häufiger als die multiplen gestielten Myome zu circumscripten Peritonitiden und damit zu Verwachsungen mit Netz, Därmen oder Bauchdecken zu führen. Diese Adhäsionen sind gewöhnlich stark vascularisirt und führen dem Tumor ein so reichliches Ernährungsmaterial zu, dass derselbe rasch eine kolossale Grösse erreichen und die ganze Bauchhöhle ausfüllen kann. Köberle sah 3 Arterien von Radialisdicke vom Netze aus in den Tumor eintreten. Entsprechend stark sind auch die Venen, zum Theil in der Geschwulst selbst, besonders aber in den Einpflanzungsstellen derselben entwickelt; man hat Venen bis zu Fingersdicke im Netze und im betreffenden Lig. latum gesehen,

und gerade dieser Befund hielt viele Operateure (Lizars u. A.) von einer Fortsetzung der begonnenen Operation ab. Köberle bildet ein sehr instructives Beispiel eines solchen solitären subserösen von der einen Pars keratina ausgehenden Myomes ab (Fig. 107). Dasselbe wog 14 Pfund. Hegar exstirpirte eine ganz entsprechend implantirte Geschwulst von 36 Pfund Gewicht, welche von einer Adhäsion, in der Linea terminalis aus eine federspuldicke Arterie erhielt. Die Kranke starb 3 Tage nach der Operation. — Zuweilen finden sich neben den subserösen auch einzelne interstitielle Myome in dem meist hypertrophischen oder stark elongirten Uterus. — Häufiger als bei interstitiellen hat man im Innern solitärer subseröser Myome die Entwicklung cystischer Hohlräume beobachtet, welche entweder eine klare wässerige oder synoviaähnliche Flüssigkeit oder auch Blutextravasate mit Gewebsdetritus enthielten (hämatocystische Myome). Die cystischen Myome sind anfangs meist multiloculär; durch Confluenz mehrerer kleiner Hohlräume können aber auch einzelne grössere Säcke entstehen[1]). Schuh fand in einem Falle 40 Maass einer braunen Flüssigkeit in einem derartigen Tumor angesammelt. Spencer Wells exstirpirte eine gestielt am Uterusfundus aufsitzende Geschwulst, deren solider Theil über 16 Pfund wog, und deren Cyste 26 Pinten flüssiger und 4 Pfund klumpiger Masse von zersetztem Fibrin enthielt. Solche fibrocystische Geschwülste des Uterus können um so leichter mit Ovarientumoren verwechselt werden, als sich zuweilen der schlank gebliebene Uterus in gewissem Grade isolirt an ihnen verschieben lässt. — Zuweilen kommen bei diesen subserösen Tumoren Metaplasien zu Sarcom vor (Myosarcome, Myxosarcome). Bei dem in Fig. 108 abgebildeten Falle von Spencer Wells findet sich die Angabe, dass 11 Jahre früher ein anderer Arzt die eine Kieferhälfte der Patientin wegen einer „fibrösen Geschwulst" exstirpirt habe.

Fig. 107.

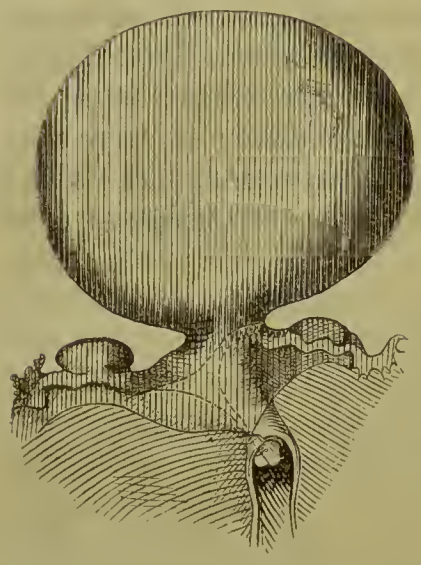

[1]) Hierher mögen wohl auch Beobachtungen von Demarcquay und Péan gehören, welche von wahren, innerhalb der Uteruswandungen entwickelten Cysten sprechen (Kystes de l'utérus proprement dits). Péan sagt, l. c. pag. 92 (s. Anm. 2. p. 222) „La poche du kyste est formée dans ce cas par le tissu utérin lui-même, soit qu'il ait conservé ses caractères normaux, soit qu'il ait subi la dégénérescence graisseuse ou granuleuse." Auf Pl. II bildet er einen mit Glück operirten Fall ab.

Von den interstitiellen Myomen kommen hier hauptsächlich die multiplen und zusammengesetzten Formen in Betracht, welche den obern Gebärmutterabschnitt zu einer umfänglichen höckerigen, knolligen Geschwulst umwandeln und für welche das meist freibleibende Collum eine Art stielartiger Basis bildet. Entwickeln sich dagegen fibröse Knoten in allen Theilen der Gebärmutter und wachsen sie namentlich auch vom Seitenrande derselben als „intraligamentöse" zwischen die Platten der Lig. lata herein, so nimmt schliesslich die Geschwulst mit ihrer breiten Basis fast den ganzen Beckeneingang ein. Tuben und Ovarien liegen bei den interstitiellen Myomen meist ähnlich wie in der Schwangerschaft dicht am Seitenrande des Uterus an. In einzelnen der bisher beschriebenen Operationsfälle waren die Ovarien selbst Sitz fibröser oder cystischer Geschwülste (Burnham, Péan).

Die Laparotomie wurde bei den genannten Geschwulstformen des Uterus im Anfange meist unter der Annahme eines Ovarientumors gemacht, oder man beabsichtigte bei ungewisser Diagnose von vornherein nur eine Probeincision. In vielen Fällen wurde die Operation sofort aufgegeben, nachdem man sich von dem Sitze der Geschwulst an oder in der Gebärmutter überzeugt hatte. Am frühesten hat man sich an die Abtragung gestielter Fibrome des Uterus gewagt. Die erste derartige Operation von Granville (1837) verlief ungünstig. Dagegen haben Atlee und Lane, Beide im Jahre 1844, mit Glück subseröse Polypen exstirpirt. — Im Jahre 1843 unternahmen Clay und Heath die ersten partiellen Amputationen des Uterus wegen breit aufsitzender subseröser resp. interstitieller Tumoren. Beide Operirten starben wenige Stunden nach dem Eingriffe an Hämorrhagie. Die ersten glücklichen hierher gehörigen Operationen haben Burnham (Juni 1853) und Kimball (Sept. 1853) aufzuweisen. In dem Falle von Burnham wurden zuerst 2 Ovariencysten und eine gestielte Geschwulst des Uterus in eine Ligatur gefasst und weggeschnitten und sodann der Uterus selbst wegen einiger institieller Tumoren in der Höhe des Scheidenansatzes abgetragen. Die beiden Art. uterinae wurden unterbunden. Es folgte heftige Entzündung mit reichlicher Eiterung durch die Bauchwunde und durch die Vagina. Die Kranke stand am 35. Tage auf. — Kimball

Fig. 108.

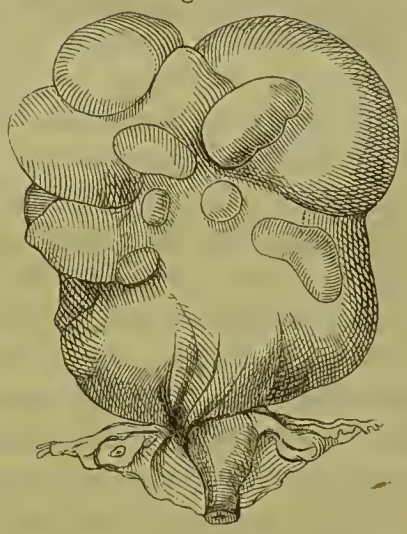

operirte wegen interstitieller Myome, welche heftige Blutungen veranlasst hatten. Um die Bauchwunde nicht übermässig zu verlängern, wurden zunächst die einzelnen fibrösen Knoten enucleirt und sodann der Uterus in der Höhe des Isthmus von vorn nach hinten durchstochen und in zwei seitlichen Hälften unterbunden. Die Ligaturen wurden nach Abtragung des Uteruskörpers durch den untern Wundwinkel herausgeleitet und die Bauchwunde durch 4 Suturen geschlossen; 8 Monate nach der Operation waren die Ligaturen noch nicht abgestossen. — Im Jahre 1864 stellte Köberle[1]) 50 Fälle von Gastrotomie bei Uterustumoren zusammen. Nur 35 Operationen mit 12 Heilungen und 23 Todesfällen wurden zu Ende geführt. Unter den 12 Heilungen figuriren 7 Exstirpationen gestielter Tumoren (2 Fälle von Atlee, je 1 von Lane, Fletcher, Hays, Herff, Nelson), und 5 supravaginale Amputationen des Uterus, mit oder ohne gleichzeitige Abtragung der Ovarien (Fälle von Burnham, Kimball, Boyd, Clay, Köberle). Kimball und Köberle waren die Einzigen, welche die Operation auf Grund einer genauen vorgängigen Diagnose unternahmen. Seit dem Jahre 1865 sind weitere glückliche Operationen von Stilling, Spencer Wells, Storer, Köberle und Péan bekannt geworden. Péan, dem wir die ausführlichste Monographie über diesen Gegenstand verdanken[2]), hat sogar unter 9 Laparotomieen bei fibrösen Tumoren des Uterus 7 Heilungen erzielt. Dabei handelte es sich nur einmal um eine gestielte Geschwulst, dagegen achtmal um subseröse fibrocystische oder interstitielle Tumoren, welche die Abtragung einer Pars keratina oder die Exstirpation des ganzen Uteruskörpers in der Höhe des Collums (Amputation sus-vaginale) erforderten. Die nicht einmal vollständige Zusammenstellung Péan's umfasst 44 Fälle von „Ablation partielle au totale de l'utérus par la méthode sus-pubienne, avec ou sans exstirpation des ovaires" mit 14 Heilungen (darunter 6 Fälle von Péan, 3 von Köberle). Bis zum Jahre 1863 wurden nur 15%, nach dieser Zeit dagegen 45,83% Heilungen erzielt. Diese Resultate lassen, namentlich in Anbetracht der vielen verschwiegenen ungünstigen Fälle, allerdings noch viel zu wünschen übrig. Doch lässt sich nach den vorliegenden Erfahrungen von Köberle und Péan nicht verkennen, dass die Laparotomie bei Uterusgeschwülsten eine grosse Zukunft hat, und dass sich auch hier, ähnlich wie bei

---

[1]) Koeberle, Documents pour servir à l'histoire de l'exstirpation des tumeurs fibreuses de la matrice par la méthode sus-pubienne. Strasbourg 1864.

[2]) Hysterotomie. De l'ablation partielle ou totale de l'utérus par la gastrotomie. Étude sur le tumeurs qui peuvent nécessiter cette opération. Par J. Péan te L. Urdy. Paris. Adrien De La Haye. 1873.

der Ovariotomie, die Erfolge durch die richtigere Auswahl der für die Operation geeigneten Fälle, sowie durch die Vervollkommnung der Operationsmethode noch weiter verbessern werden.

Interstitielle und subseröse Fibromyome des Uterus verursachen häufig nur geringe Beschwerden, wachsen langsam, bleiben in den klimakterischen Jahren häufig stationär oder machen sogar regressive Metamorphosen durch. Eine Extirpation derselben kann daher, bei der Gefahr dieses Eingriffes, nur auf Grund einer Indicatio vitalis etwa unter folgenden Verhältnissen in Frage kommen:

1) Wenn solitäre subseröse (fibrocystische) Myome namentlich bei jüngeren Individuen rasch wachsen und durch ihren Umfang lebenswichtige Functionen stören;

2) Wenn multiple peritoneale Polypen einen hochgradigen Ascites hervorrufen. Die einfache Entleerung der Flüssigkeit durch die Punction würde hier, so lange die reizende Ursache fortwirkt, ohne allen Erfolg bleiben und bei der raschen Wiederanfüllung sogar eher den üblen Ausgang beschleunigen.

3) Wenn interstitielle Myome, welche von den natürlichen Wegen aus nicht entfernt werden können[1]), mit starken durch kein Mittel zu beseitigenden Hämorrhagieen verbunden sind.

4) Wenn breitbasige oder gestielte retrovaginale Uterusmyome, im Becken eingekeilt, Incarcerationserscheinungen oder gar ein Geburtshinderniss bedingen und sich nicht in die Bauchhöhle emporschieben lassen (vgl. § 58).

Als Contraindicationen sind bei subserösen Myomen allzu ausgedehnte Verwachsungen und bei interstitiellen Geschwülsten ein breites Aufsitzen derselben auf der Basis der entfalteten Lig. lata anzusehen. —

Häufig durchkreuzen sich Indicationen und Contraindicationen in unerwünschter Weise derart, dass bei den dringendsten Indicationen die Operation unausführbar erscheint. — Auf der andern Seite besteht bei gestielten Tumoren, deren Entfernung sehr leicht wäre, selten eine rechte Anzeige zu operativem Einschreiten.

Ausführung der Operation. Die einzelnen Akte der Operation sind dieselben wie bei der Ovariotomie. Besonderen Schwierigkeiten unterliegt häufig eine gehörige Verkleinerung des Tumors, welche seine Herausbeförderung durch eine nicht allzu lange Incision gestatten würde. Nur bei fibrocystischen Geschwulsten lässt sich

---

[1]) Unter den von Péan mit Glück exstirpirten interstitiellen Myomen befinden sich mehrere, welche den Abbildungen zufolge soweit in die Uterushöhle hineinragten, dass sie sich ganz gut auch von hier aus hätten enucleiren lassen.

dieselbe durch die Punction und auch hier nicht immer in ausreichendem Grade effectuiren. Bei soliden interstitiellen Tumoren haben Kimball und A. mit Erfolg die Uteruswand incidirt und die einzelnen fibrösen Knoten enucleirt. — Péan beschreibt als „Méthode par morcellement" folgendes Verfahren: Es werden zunächst mittelst einer sehr langen und starken Stielnadel mehrere Drahtschlingen durch den Tumor gezogen und mit einem gewöhnlichen Serre-noeud zusammengeschnürt; hierauf werden die darüberliegenden Partieen, in welchen alle Circulation aufgehört hat, weggeschnitten; diese Procedur soll erforderlichenfalls mehrmals an immer tieferliegenden Theilen der Geschwulst wiederholt werden. — Wie durch dies Verfahren bei sehr umfänglichen Tumoren von sphärischer Gestalt eine grössere Incision vermieden werden soll, ist nicht recht einzusehen.

Lässt sich einmal die verkleinerte Geschwulst vor die Bauchwunde vorziehen, so richtet sich nun der weitere Gang der Operation nach der Art ihres Zusammenhangs mit dem Uterus.

Gestielte Tumoren werden in ganz ähnlicher Weise wie Ovariengeschwülste entfernt. Gewöhnlich hat man die Stiele nach Durchtrennung mit dem Ecraseur oder der Glühschlinge, oder nach Anlegung einer Ligatur versenkt; auch bei dünnen Stielen müssen die Ligaturen in einer Achtertour angelegt werden, da sie sonst leicht abgleiten. Viel seltener hat man den Versuch gemacht schlanke Stiele mittelst Klammern, Lanzennadeln oder durch liegengelassene Drahtschlingen und Schlingenschnürer im untern Wundwinkel extraperitoneal zu befestigen. Péan schälte in einem Falle eine am Fundus aufsitzende Geschwulst aus ihrer schalenartigen Kapsel und bildete aus dieser eine Art Stiel, den er im untern Wundwinkel fixirte.

Sitzt ein Tumor mit breiterer aber doch stielartiger Basis am Fundus fest (vgl. Fig. 107), so könnte man diesen oder die eine Pars keratina partiell abtragen und auf diese Weise ein oder beide Ovarien schonen. Die Erfahrung hat aber bewiesen, dass dieses scheinbar vorsichtigere und weniger eingreifende Verfahren viel schlechtere Resultate ergibt, als die Abtragung des Uterus sammt den Ovarien in der Höhe des Collums, die Amputatio uteri supravaginalis. Nach einer Zusammenstellung von Chrobak verliefen von 9 Fällen, wo Uterus und Ovarien entfernt wurden, nur 5 letal, während die partielle Abtragung des Fundus oder einer Pars keratina unter 9 Fällen 8 Todesfälle ergab. Auch die beiden Todesfälle von Péan betrafen partielle Excisionen des Fundus; im ersten Falle erfolgte der Tod am 11. Tage nach der Operation an Hämatocele retrouterina und bildete das zurückgelassene Ovarium die Quelle der

Blutung. Die geringere Gefahr der Abtragung in der Höhe des Collum's erklärt sich zunächst aus der kleinern und weniger gefässreichen (Péan ?) Wundfläche. Auch lässt sich das schlanke Collum häufig extraperitoneal befestigen, während der breitere Fundus leicht den exacten Verschluss der Bauchwunde verhindert. Bei intraperitonealer Behandlung gleiten die Ligaturen von der breitern und zuweilen schräggestellten Wundfläche des Fundus sehr leicht ab, während sie sich am schmalen Collum, wo ein längerer Gewebsstumpf über ihnen zurückgelassen werden kann, viel sicherer einbetten. Endlich kann die partielle Abtragung des Fundus und die Zurücklassung der Ovarien auch nach eingetretener Heilung noch unangenehme Folgen herbeiführen, und hat z. B. Köberle bei einer seiner Operirten später eine Abdominalschwangerschaft eintreten sehen.

Bei interstitiellen Myomen bleibt von vornherein keine andere Wahl als die supravaginale Amputation. Dieselbe wird je nach dem vorliegenden Befunde in verschiedener Höhe vorgenommen, wobei man jedoch immer Sorge dafür tragen muss, dass über den Ligaturen ein hinreichender Gewebsstumpf stehen bleibt. Péan hat in Fällen, wo auch innerhalb des Collums noch fibröse Knoten eingelagert waren, den Uterus beinahe total dicht über dem Scheidengewölbe abgetragen.

Methoden der supravaginalen Amputation des Uterus: Clay und Baker Brown unterbanden zuerst beide Ligamata lata nach aussen von den Ovarien, fassten sodann den Uteruskörper für sich etwa in der Höhe des innern Muttermundes in eine starke Ligatur von doppeltem Hanffaden, Seide oder Draht und schnitten nun Uterus und Ovarien nach innen von diesen Ligaturen heraus. Die Ligaturen wurden meist lang gelassen und durch den untern Wundwinkel herausgeleitet. Köberle durchstach den Uterus über dem Scheidenansatz von vorn nach hinten mit einer starken Stahlnadel und zog mit dieser einen doppelten Draht durch; die beiden Enden desselben schlang er nach aussen von den Ovarien über die Ligamenta lata herum, und schnürte sie mit seinem Constricteur, welchen er im Grunde der Bauchwunde liegen liess, zusammen. Den ersten Versuch, die Uteruswundfläche extraperitoneal zu befestigen, scheint Spencer Wells gemacht zu haben. Nach Abtragung einer mit breiterer Basis am Fundus aufsitzenden Geschwulst mittels des Ecraseurs trat eine starke Blutung ein, welche sich weder durch die Ligatur noch durch Liquor ferri stillen liess. Spencer Wells stach daher zwei grosse Nadeln durch die Wundfläche des Uterus, comprimirte dieselbe mittelst Achtertouren und befestigte die so behandelte Partie im unteren Wundwinkel. Péan aber gebührt das grosse Verdienst, das Princip der extraperitonealen Stielbehandlung bei der

Ovariotomie mit Erfolg auf die supravaginale Amputation des Collum's übertragen und zu einer besondern Methode ausgebildet zu haben. Er geht folgendermassen vor: Während Tumor und Uterus von einem Assistenten senkrecht über der Bauchwunde in die Höhe gehalten werden, sichert er sich zunächst durch Einführung eines Katheters vor einer Verletzung der Blase, stösst dann zwei gerade Stahlnadeln in zwei auf einander senkrechten Richtungen schräg von vorn rechts nach hinten links und umgekehrt durch das Collum und zieht unterhalb derselben eine starke Drahtschlinge in sagittaler Richtung durch den Uterushals. Nach Theilung derselben werden ihre beiden Hälften mittelst zweier eigener Serre-noeuds[1]) zusammengeschnürt und nun der Uterus mit Erhaltung eines kurzen Stumpfes in einiger Entfernung über den Stiften abgetragen. Sickert etwas Blut nach, so braucht man nur einige weitere Umdrehungen mit dem Serre-noeud zu machen. Durch die Stahlstifte, die zusammengeschnürten Drahtschlingen und die Serre-noeuds, welche man auch nach Verschluss der Bauchwunde liegen lassen kann, wird die Wundfläche des Collum's sehr sicher extraperitoneal geborgen. Dies Verfahren setzt eine ziemliche Elongation des Uterushalses voraus. Doch hat Péan dasselbe auch bei kurzem Collum in Anwendung gezogen, indem er dieses durch Lospräparirung von der Blase beweglicher machte und den unteren Wundwinkel bis zur Symphyse verlängerte. Nur wenn der zurückbleibende Rest vom Collum absolut zu kurz oder die durch die Ligaturen zusammengeschnürte Gewebsmasse zu umfänglich ist, verzichtet Péan auf die extraperitoneale Befestigung, sucht aber auch hier die Wundfläche durch den liegengelassenen Schlingenschnürer der Bauchwand möglichst zu nähern. Man hat in solchen Fällern sein Hauptaugenmerk auf den freien Abfluss der Secrete durch den untern Wundwinkel oder durch die Vagina zu richten. Finden dieselben keinen Ausweg durch den Cervicalkanal, so kann auch hier die Punction des Douglas'schen Raumes mit darauf folgender Drainage und Auswaschung der Beckenhöhle mit desinficirenden Solutionen nothwendig werden.

Eigentlich intraperitoneale Methoden mit vollständigem Verschluss der Bauchwunde sind bis jetzt bei der Amputatio uteri supravaginalis wenig versucht worden Die Ligatur in ihrer gewöhnlichen Form ist entschieden gefährlich, da die kurzabgeschnittenen

[1]) Ligateur serre-noeud von Cintrat. Dies Instrument vereinigt die Eigenschaften von Ecraseur und Drahtschnürer, d. h. die Umdrehungen der Schraube am Griffende bewirken bei fixirtem Mittelstück eine Verengerung der Drahtschlinge (Ecraseurwirkung), dagegen bei fixirtem Kopfende ein Zusammendrehen des Drahtes (Schnürwirkung).

Fäden leicht abgleiten oder sich lockern und überdies die ganze grosse Uteruswundfläche in Contact mit der Bauchhöhle bleibt. Bei Unmöglichkeit einer extraperitonealen Fixirung des Collums könnte man indess die Ligaturen vielleicht in modificirter Gestalt als Vereinigungsnäthe anlegen, durch welche vordere und hintere Wand des Collums in genauen Contact gebracht, und die ganze Wundfläche von Uterus und breiten Mutterbändern complet verschlossen würde. — Das Ferrum candens scheint bis jetzt zur Abtragung des Uteruskörpers oder als alleiniges Blutstillungsmittel noch nicht benützt worden zu sein. Péan verwendete es nur einmal neben der Drahtligatur, um sich vollkommen vor Blutung aus einem Uterusstumpfe, der seiner Kürze halber nicht extraperitoneal befestigt werden konnte, zu sichern.

Unter den 23 Todesfällen der Zusammenstellung von Köberle erfolgte der Tod 3mal durch Shok, 8mal durch Hämorrhagie wenige Stunden oder erst mehrere Tage nach der Operation; bei der Section fand man gewöhnlich die Ligaturen abgeglitten (Kimball, Parkman, Baker Brown). In den übrigen Fällen war Peritonitis oder Septichämie die Todesursache.

Bei den gegenwärtigen Verbesserungen des Operationsverfahrens dürften tödtliche Hämorrhagieen wohl selten mehr vorkommen. Auch bieten die Fortschritte in der Technik, namentlich insofern sie eine Abkürzung der Operationsdauer bedingen, einigermassen Schutz vor Shok. Durch die grössere Sicherheit der Blutstillung und durch die rationellere extra- oder intraperitoneale Bergung der Uteruswundfläche gelangen endlich auch zwei Hauptursachen der Peritonitis in Wegfall.

Die grössere Gefahr der Laparotomie bei Uterustumoren gegenüber der Ovariotomie wird vorzüglich begründet: durch die festere Beschaffenheit und den Gefässreichthum der Adhäsionen, durch die mühsame oder unausführbare Verkleinerung der Geschwulst durch die Ausdehnung der Uteruswundfläche und die Kürze des als Stiel anzusehenden Theils, welche eine zweckmässige extra- oder intraperitoneale Bergung ungemein erschwert.

Aehnlich wie bei Ovarientumoren hat man auch bei Uterusgeschwülsten neben der Radicaloperation noch andere chirurgische Verfahrungsweisen versucht. So bemühte man sich zunächst eine Verwachsung zwischen fibrösen Tumoren und den Bauchdecken und sodann eine Vereiterung und spontane Elimination der Geschwulst herbeizuführen. — Walker in Charlestown (Amerika) soll einen fibrösen Tumor, der die ganze Bauchhöhle bis 2 Querfinger breit unter dem Processus xiphoideus ausfüllte, auf folgende Weise zur Heilung gebracht haben: Zuerst wurde ein dicker Troicart in den

Tumor vorgestossen und behufs Erzeugung von Adhäsionen mehrere Tage daselbst liegen gelassen. Später wurde dann mittelst eines zweiten Instrumentes, aus dessen Canüle sich mehrere Uhrfedern in divergirender Richtung vorschieben liessen, die Geschwulst in ihrem Innern zerrissen, gleichsam gequirlt. Die Canüle blieb mehrere Monate liegen, um dem Eiter und den Zerfallsproducten einen Ausweg zu bieten. Der Tumor verschwand nahezu vollständig, aber die Bauchfistel blieb zurück. Die Kranke befand sich im Anfange wegen einer schweren Peritonitis in grosser Lebensgefahr. — Die Methode ist natürlich ebenso unsicher als gefährlich.

§. 54.

Partielle Exstirpation des untern Gebärmutterabschnittes. Amputatio colli.

Die ersten hierher gehörigen Operationen scheinen wege verschiedenartiger Geschwürsprocesse oder wegen hypertrophischer Verlängerung der Muttermundslippen bei prolabirtem Uterus vorgenommen worden zu sein. Die eigentliche Geschichte dieser Operation beginnt aber erst mit Osiander, der im Jahre 1801 die Excision eines Collum uteri in situ wegen Carcinom vornahm und unter dem volltönenden Namen „Gebärmutterexstirpation" beschrieb. Wir führen Osiander selbstredend ein: *„Ein carcinomatöser Schwamm des Mutterhalses füllte den Muttergang wie ein Kindskopf aus, stank und blutete heftig. Der Fungus wurde mit einer Smellie'schen Geburtszange angezogen, und damit tief in den Muttergang herabgebracht: als aber die Schlinge um den Hals der Gebärmutter angelegt werden sollte, brach der Fungus ab, und die Blutung war schrecklich."* Die Operation wurde nichtsdestoweniger fortgesetzt. *„Die Noth, die Mutter vieler Erfindungen, gab dem Herrn Hofrath Osiander schnell den Gedanken ein, die Gebärmutter mittels durchgestochener Nadeln und durchgezogener Fäden, welche im Verborgenen mit grosser Behutsamkeit im Grunde des Mutterganges durch diesen und den Mutterkörper von vorn, hinten und von beiden Seiten durchgeführt wurden, tief in die Mutterscheide herabzuziehen und festzuhalten. Nun führte der Herr Hofrath Osiander unter dem Zeigefinger der rechten Hand ein starkes Pott'sches Pistouri ein und schnitt über dem scirrhösen Theil der Gebärmutter diese horizontal so gerade durch, als ob sie ausser dem Leibe mit Hülfe der Augen durchschnitten wäre."* Die starke Blutung stand auf ein styptisches Pulver aus Alaun, Colophonium und Gummi arabicum und die Kranke genas. Osiander soll später noch mehrmals in derselben Weise mit Glück operirt haben.

Rust in Wien wiederholte zuerst im Jahre 1813 diese Osiandersche Operation, aber mit üblem Ausgange. Die Patientin verlor sehr viel Blut und starb nach 8 Tagen; die Section zeigte „eine faulige sphacelartige Beschaffenheit des Uterus". Später wurde die Exstirpation des carcinomatösen Uterushalses besonders von französischen Aerzten von Lisfranc, Dupuytren, Récamier, Amussat und in Deutschland von Gräfe, Siebold und Kilian ausgeführt. Die sanguinischen Hoffnungen, welche man an die Operationsberichte Osianders und der französischen Chirurgen geknüpft hatte, erwiesen sich indess bald als illusorisch. Die Gefahr des Eingriffes an sich und die Seltenheit radicaler oder selbst nur palliativer Erfolge riefen einen so ernsten Widerspruch gegen die Operation hervor, dass sie eine Zeit lang nur sehr selten ausgeführt wurde. Erst in den letzten Jahren haben die Versuche einer operativen Behandlung maligner Neubildungen des Collum uteri wieder einen neuen Anstoss erhalten, da man bei der häufigern Vornahme gynäkologischer Explorationen auch häufiger die ersten Anfangsstadien der Krankheit zu sehen bekam. Simpson, Mayer, Martin berichten über radicale Heilungen, welche sie durch frühzeitige Operationen erzielten. Bei einer Patientin Hegars (Götz von Gutach) ist seit Juli 1870 bis Ende 1873 keine Recidive eingetreten. Auf der andern Seite haben auch die Fortschritte in der Technik und die passendere Auswahl der Fälle die Gefahr des Eingriffs bedeutend vermindert und übereinstimmende Erfahrungen verschiedener Gynäkologen den grossen palliativen Nutzen der Operation constatirt. Durch die Beseitigung der Blutungen, der copiösen Ausflüsse etc. wird das Leben der Patientinnen entschieden verlängert und erträglicher gemacht. Als Beleg hiefür diene der folgende Fall: Am 26. März 1872 wurde die 60jährige Frau Föhrenbach von Triberg auf die Klinik aufgenommen. Menopause im 48. Lebensjahre. Seit einem Jahre sind Blutungen von wechselnder Intensität, seit einigen Wochen auch Schmerzen aufgetreten. Patientin hat in der letzten Zeit bedeutend an Kräften abgenommen, sieht blass aus und hat Appetit und Schlaf verloren. Die ganze Vaginalportion zeigt sich in eine 3—4 Cm. im Durchmesser haltende, sehr zerklüftete Geschwürsfläche verwandelt; einzelne vorspringende lappige Wucherungen verdecken den Muttermund. Scheidengewölbe frei. Trichterförmige Excision des Collums, Naht. Heilung grösstentheils per primam. Patientin blieb nun volle 5 Monate frei von Schmerzen und Blutung und kehrte erst Ende September 1872 auf die Klinik zurück, da seit etwa 14 Tagen wieder blutig seröser Ausfluss aufgetreten ist. Aus dem Cervicalcanal ragt eine nussgrosse, blumenkohlartige Geschwulst heraus, die sich leicht ohne stärkere Blutung

mit den Fingern abbröckeln lässt; auf die Basis dieser Wucherungen wird energisch das Ferrum candens aufgesetzt. Ende März 1873 stellte sich Patientin bei Gelegenheit einer Familienreise wieder auf der Klinik vor; sie sieht sehr gesund und rüstig aus, ist dicker geworden und hat gegenwärtig keinerlei Beschwerden. Dennoch fanden sich bei der Untersuchung wieder einige mandelgrosse Wucherungen im Cervicalkanale, die sofort mit der Récamier'schen Curette ausgeschabt wurden; Ferrum candens. Interessant ist der unmittelbare Uebergang des conisch verengten Scheidengewölbes in den ausgehöhlten Cervicalkanal. Ende September 1873 trifft die Nachricht von der Patientin ein, dass sie sich leidlich wohl befinde, aber bald wegen wiederkehrender Blutungen auf die Klinik kommen werde. Wie lange wohl und in welchem Zustande hätte diese Patientin ohne die Operation im März 1872 gelebt?

Operative Eingriffe sind auf solche Fälle von Carcinoma colli zu beschränken, wo Lymphdrüsen, Scheide und andere Nachbarorgane nicht mit ergriffen sind und man erwarten darf, auch nach oben hin die Grenzen der Neubildung mit dem Messer zu erreichen. Bei eigentlichem Carcinom, welches am häufigsten in Form einer diffusen parenchymatösen Infiltration und nur höchst ausnahmsweise in Form einzelner circumscripter Knoten auftritt, sind daher Operationen viel seltener zulässig als bei papillären Cancroiden (Blumenkohlgeschwülsten Fig. 109), welche nicht selten von einem anscheinend gesunden Reste der Vaginalportion wie von einer stielartigen Basis in die Scheide vorwuchern.

Fig. 109.

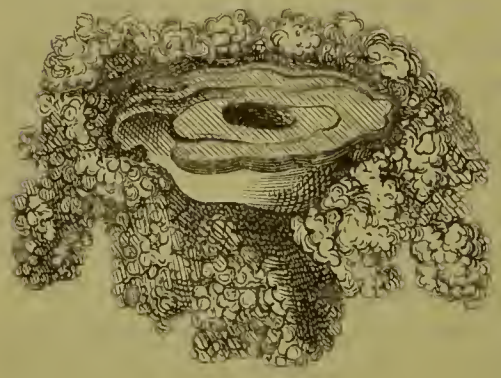

Später als bei malignen Neubildungen wurde die Amputation bei den diversen Formen von Hypertrophie — zunächst des infravaginalen Collum's — (Dupuytren, Lisfranc) ausdrücklich empfohlen. Die Hypertrophie der Vaginalportion kann als gleichmässige Verlängerung derselben (Fig. 110) oder als vorwiegende Elongation einer Muttermundslippe auftreten. In anderen Fällen, wie besonders bei Prolaps, betrifft die Hypertrophie mehr den Dickendurchmesser der Vaginalportion (circuläre Hypertrophie), und ist dann nicht selten mit anderen krankhaften Zuständen verbunden, welche für sich allein schon die Abtragung der Portio als einfachstes und raschestes Heilmittel beanspruchen. Es gehören hierher starke Eversion der katarrha-

lischen Cervicalmucosa, Entzündungen des Folliculärapparates, Erosionen, Geschwürsbildungen und papilläre Wucherungen an der Vaginalportion. Bei der einfachen Hypertrophie des Collum's erscheint das Gewebe auf dem Durchschnitt von derbem, festem Gefüge und ist nicht besonders gefässreich. Ein hiervon abweichendes Verhalten bietet eine besondere Form von Hypertrophie, welche mit Wucherung der Follikel (Krypten- und Cystenbildung) in Zusammenhang steht, und gewöhnlich als polypöse Verlängerung der Muttermundslippen (Col tapiroide, Ricord) beschrieben wird. Die ganze Vaginalportion oder vorwiegend die vordere Muttermundslippe erscheint hier zu einer knolligen Geschwulst umgeformt, welche mehrere Zoll lang werden, bis vor den Introitus vortreten und durch eine vorhandene Einschnürung am Scheidenansatze geradezu polypöse Gestalt annehmen kann. Diese eigenthümliche Form polypöser Hyperplasie erhält ein hervorragendes klinisches und operatives Interesse durch den oft kolossalen Gefässreichthum.

Fig. 110.

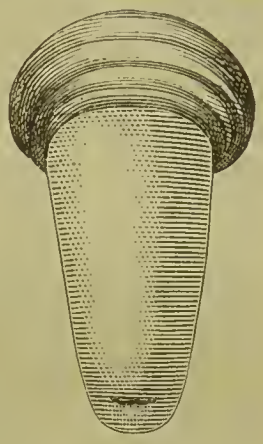

Während man bisher nur die Hypertrophie des infravaginalen Collums berücksichtigte, hat Hugnier in der neuern Zeit auf die Hypertrophie des supravaginalen Antheils vom Collum, als auf ein häufiges ätiologisches Moment des Uterusprolapses hingewiesen, und die conoide Amputation (trichterförmige Excision Hegar) des supravaginalen Collum's als ein Radicalmittel zur Beseitigung der Uterusvorfälle empfohlen. Ueber den Werth dieser Operation vgl. §. 74. Endlich hat man in den letzten Jahren nach dem Vorgange von Sims, Barnes u. A. die Amputation bei gewissen Formfehlern des Collums, bei conischer Vaginalportion (vgl. Fig. 121) etc., mit Erfolg angewendet, nachdem man dieselbe als eine nicht seltene Ursache von Sterilität kennen gelernt hatte.

Die Länge des abzutragenden Stückes vom Collum richtet sich nach der bestehenden Indication. Beschränkt sich die Erkrankung oder der Formfehler auf die Vaginalportion, so genügt es, diese im Niveau des Scheidengewölbes abzutragen: Amputation des infravaginalen Collum's. Greift dagegen eine maligne Neubildung weiter gegen den Cervicalkanal herauf, oder erstreckt sich bei Prolaps die Elongation oder die circuläre Hypertrophie auch auf das supravaginale Collum, so muss ein Theil von diesem trichterförmig mit excidirt werden: Trichterförmige Excision des supravaginalen Collum's.

Die genaue Abgrenzung von Collum und Scheidengewölbe kann namentlich bei Carcinom und bei Prolaps bedeutenden Schwierigkeiten unterliegen. Als Merkmale giebt man im Allgemeinen an, dass sich der Scheidentheil vom Vaginalgewölbe durch eine seichte Furche absetze und gewisse Farbenunterschiede darbiete. Bei Prolaps lässt sich gewöhnlich die invertirte Scheide auf dem unterliegenden Collum verschieben; man kann dieselbe in eine Falte erheben, oder innerhalb derselben das Collum zwischen den Fingern hin und her gleiten lassen. Auch bemerkt man hier meist eine Differenz zwischen der glatten Oberfläche der Vaginalportion und der rauhern Beschaffenheit der Scheidenwände. In jedem Falle muss man den Uterus reponiren und die Länge des infravaginalen Collum's in situ zu bestimmen suchen. Aber auch dies wird nicht immer vor gefährlichen Irrthümern schützen [1]).

Vorbereitung zur Operation. Bei Prolaps wird die Operation am einfachsten in der Rückenlage ausgeführt. Zwei Assistenten halten dabei von den Seiten her die Labien auseinander. Bei einem Uterus in situ wird das Operationsfeld am besten in Seitenlage der Patientin in der gewöhnlichen Weise durch Rinnenspecula und Seitenhebel freigelegt. Ein forcirtes Herabziehen der Vaginalportion mittelst Zangen oder Fadenschlingen ist für die bequeme Ausführung der Operation durchaus nicht nothwendig und wegen der damit verbundenen Zerrung oft entschieden gefährlich. Bei Cancroiden führt das leichte Ausreissen der Zangen oft zu erheblichen Blutungen. Ueberdies wird bei jedem starken Zuge die Scheide invertirt, wodurch sich die Grenze zwischen Scheidengewölbe und Vaginalportion verwischt.

Die Operation ist im Ganzen wenig schmerzhaft und Chloroform daher nur bei ängstlichen und empfindlichen Kranken nothwendig.

Amputation des infravaginalen Collum's oder der Vaginalportion.

Es stehen uns für die Abtragung der Vaginalportion verschiedene Methoden zu Gebote. Obsolet ist die Ligatur, welche man früher aus Furcht vor Blutung für sich allein oder in Combination mit dem Schnitte in der Art verwendete, dass man die Vaginalportion im Ganzen oder in zwei Hälften unterband, die Ligaturen einige Tage liegen liess und sodann unterhalb derselben das Collum abtrug. Gegenwärtig verwendet man zur Abtragung der Vaginalportion nur

[1]) Eröffnungen von Blase oder Peritoneum würden bei der Amputatio colli noch ungleich häufiger vorgekommen sein, wenn nicht gerade bei Prolaps die Scheideninsertion am Cervix oft bedeutend verbreitert wäre.

Messer und Scheere, die galvanocaustische Schneideschlinge oder den Ecraseur.

Für die Kritik der beiden letzteren Methoden ergeben sich mehrfache gemeinsame Gesichtspunkte. Ecraseur und Glühschlinge leiden beide an einer gewissen Unverlässlichkeit. Es bricht oder verbiegt sich häufig ein Kettenglied oder es reisst die Drahtschlinge. In anderen Fällen bleibt das Erglühen des Drahtes aus, ohne dass man sogleich die Ursache hiervon entdeckt, und man hat daher wiederholt doch schliesslich noch zu Messer und Scheere greifen müssen. Die Application und Fixirung beider Instrumente ist oft recht schwierig, und schon aus diesem Grunde hat man die Wahl der Abtragungsstelle viel weniger sicher in der Hand als bei der Messeroperation. Da beide Instrumente das Gewebe nur in einer bestimmten, senkrecht auf dem Cervicalkanal gerichteten, Ebene durchtrennen, so wird man stets versucht sein, um genügend viel abzutragen, oder jenseits der Grenze eines Neoplasmas zu bleiben, die Schlinge zu hoch anzulegen. In der That sind bei keiner Abtragungsmethode so häufig Nebenverletzungen (Eröffnung des Douglas'schen Raumes, der Blase, der Ureteren) vorgekommen als beim Ecraseur, und man neigte desshalb zu der Annahme, der Ecraseur habe die Tendenz benachbarte, nicht unmittelbar gefasste Theile nachträglich mit in die Schlinge hereinzuziehen. Diese Annahme ist entschieden falsch. Der Ecraseur durchquetscht nur, was er direct gefasst hat. Die Schuld solcher unwillkommener Nebenverletzungen lag vielmehr in den meisten Fällen daran, dass man den Uterus gewaltsam herabgezogen hatte und dann die Ecraseurkette statt an der Grenze des Scheidengewölbes über die invertirte Scheide selbst anlegte[1]), wobei Blase und Peritoneum mit in die Schlinge gefasst wurden. Andererseits können Verletzungen auch dadurch herbeigeführt werden, dass die brüchige Muskelwand des Cervix früher nachgiebt als die zähe Vagina und diese daher tief in die Schnürstelle hereingezogen, von den unterliegenden Geweben losgezerrt und „par glissement" abgerissen wird.

Das Hauptmotiv für die Empfehlung von Ecraseur und Glühschlinge bildet deren hämostatische Wirkung. Leider ist dieselbe — wenigstens bei der letztern — durchaus nicht so sicher, als man gewöhnlich annimmt. Wir erinnern uns, kaum je eine bedrohlichere Hämorrhagie gesehen zu haben, als bei einer in einem Wiener

[1]) Vgl. Simon: Operationen an den weiblichen Sexualorganen. Monatsschr. f. Geburtsh. u. Frauenkrkht. B. 13, 14. In der beigegebenen Abbildung ist die Ecraseurkette offenbar zu hoch angelegt.

Krankenhause vorgenommenen galvanocaustischen Amputation einer polypös verlängerten Vaginalportion. Bei papillären Cancroiden entstehen oft schon beim Emporschieben von Kette oder Draht durch Zertrümmerung der in die Scheide herabragenden Wucherungen Hämorrhagieen, welche noch vor beginnender Schnürung einen ganz ernstlichen Charakter annehmen können. Der Rath, solche Wucherungen stückweise (!) mit der Glühschlinge abzutragen, erinnert lebhaft an den entsprechenden Vorschlag beim Hundeschwanze.

Mag man nun aber den blutstillenden Effect der beiden Methoden höher oder niederer anschlagen, so viel steht fest, dass derselbe von vornherein durch den Verzicht auf prima intentio erkauft wird. Dieser Nachtheil darf nicht unterschätzt werden. Denn abgesehen von der verzögerten Heilung und der lange dauernden, zuweilen recht copiösen eiterigen oder sogar jauchigen Secretion, ist man vor eingetretener Vernarbung weder vor Selbstinfection, noch vor Nachblutungen geschützt. Gerade nach Anwendung der Glühschlinge sind nicht selten Nachblutungen am 8.—10. Tage p. o. vorgekommen. Auch hat man nach der galvanocaustischen Amputation wiederholt die Ausbildung von Stenosen uud Atresien des Cervicalkanals durch einfache concentrische Narbenschrumpfung oder durch Anlegung des Scheidengrundes an den Cervicalstumpf beobachtet.

Wir halten allem Angeführten zufolge die Nachtheile der beiden Methoden für grösser als ihre Vortheile.

Eine so ausgedehnte Anwendung der Glühschlinge, wie sie neuerdings von Spiegelberg[1]) vertreten wird, können wir in keiner Weise gerechtfertigt finden. Die Galvanocaustik sichert bei dem starren Gewebe des Cervix wesentlich nur gegen parenchymatöse, dagegen keineswegs gegen Blutungen aus grösseren Gefässen, und auch da, wo sie ausreichenden Schutz vor Hämorrhagie verspricht, kann ihre Anwendbarkeit durch andere Gründe beschränkt werden. So ist z. B. die Glühschlinge in Fällen, wo wegen Sterilität operirt wird, geradezu contraindicirt, indem es hier ganz wesentlich auch auf die Herstellung eines weiten klaffenden Kanals ankömmt. Auch bei Carcinom, wo wegen des herabgekommenen Kräftezustandes der Frauen eine Blutersparung am wünschenswerthesten wäre, und wo Spiegelberg überdies den Schutz vor Ueberimpfung von Krebssaft hervorhebt, erscheint sie nur selten passend, da man mit ihr nur ausnahmsweise die gesammte Neubildung, welche gewöhnlich auf Seiten des Cervicalkanals höher heraufreicht, entfernen kann. Als Fälle, in denen die

[1]) Spiegelberg will sie in allen Fällen anwenden, wo der Uterus nicht tief herabgezogen werden kann.

Galvanocaustik einen Vorzug vor anderen Methoden beanspruchen kann, bleiben demnach wohl nur ganz circumscripte Erkrankungen (Ulcerationen, Cancroide) der Vaginalportion bei anämischen Individuen übrig.

Auch der Gebrauch des Ecraseurs, bei welchem überdies die Gefahr von Nebenverletzungen in Betracht kömmt, dürfte in enge Grenzen zu verweisen sein. Ueber seine hämostatische Wirkung bei sehr gefässreichem Collum stehen uns keine genügenden Erfahrungen zu Gebote; doch könnte man ihn hier jedenfalls provisorisch zur Sicherung vor Blutung verwerthen (vgl. unten). Am besten passt er wohl noch für Fälle einfacher kuhzitzenförmiger Elongation (Fig. 110) der Vaginalportion.

Technik von Ecraseur und Glühschlinge. Die Ecraseurschlinge findet nur schwer für sich allein einen hinreichenden Halt an der abzutragenden Partie. Bei Prolapsen stach man früher starke Stahlnadeln in zwei auf einander senkrechten Richtungen durch die Vaginalportion und legte die Ecraseurkette hinter denselben an. In anderen Fällen sollten diese Stahlnadeln eine Loszerrung (par glissement) des Scheidengewölbes vom unterliegenden Collum verhindern Simon), wobei dann der Ecraseur vor denselben angelegt wurde. Bei einem Uterus in situ suchte man die Ecraseurschlinge unter Freilegung der Scheide in eine circuläre Schnittfurche an der Grenze des Vaginalgewölbes zu fixiren (Breslau). Die starre Schlinge lässt sich meist mit den Fingern allein an ihren Platz schieben, während die Vaginalportion mit einer Muzeux'schen Zange entsprechend dirigirt wird. Bei sehr umfänglicher Portio zog man bisweilen zwei Ecraseurschlingen durch die Mitte derselben und durchtrennte jede Hälfte besonders. In derselben Weise könnte man verfahren, wenn man den Ecraseur bei polypöser Verlängerung der Muttermundslippen nur zur provisorischen Blutstillung benützen will (vgl. unten). Der in seiner Construction etwas complicirtere Chassaignac'sche Kettenecraseur ist in neuerer Zeit ziemlich von dem weit bequemer zu manipulirenden Drahtecraseur verdrängt worden. Die Durchquetschung des Gewebes muss zur Sicherung vor Blutung bei beiden Instrumenten sehr langsam geschehen.

Bei Anwendung der Galvanocaustik wird die von dem Schlingenträger festgehaltene Platinschlinge entweder mit den Fingern oder mit besonderen krückenartigen Schlingenführern an der zu entfernenden Portio bis zur gewünschten Höhe emporgeschoben. Erst, wenn sie an Ort und Stelle sitzt, wird der Schlingenträger mit den Leitungsdrähten in Verbindung gesetzt. Im Anfange verengert man die Schlinge rasch, um sie sicher an der Durchtrennungsstelle einzubetten. Die

weitere Durchtrennung aber muss langsam geschehen, will man sich vor Blutung schützen; es darf auch keine zu intensive Stromstärke in Anwendung kommen, da sonst die Schlinge zu stark erglüht und leicht zerreisst. Klagt die Operirte über starkes Hitzegefühl in der Vagina, so kann man, ohne den Strom zu unterbrechen, von Zeit zu Zeit die Scheide durch einen Irrigateur ausspülen.

Die bei weitem einfachste und fast in allen Fällen brauchbare Methode besteht in der Abtragung mit Messer und Scheere. Wir haben es hier in der Hand, je nach der Beschaffenheit des Falles die Höhe der Abtragungsstelle beliebig zu bestimmen, oder auf der einen Seite mehr, auf der andern weniger zu entfernen. Die Vaginalportion wird während der Abtragung mit einer Muzeux'schen Zange gefasst und entsprechend dirigirt. Bei prolabirtem Uterus kann man dieselbe in einem Zuge mit einem geraden Scalpelle abschneiden. In der Tiefe der Vagina thut man hingegen gut sich die Grenze der Abtragung durch einen seichten nur die Mucosa durchdringenden kreisförmigen Schnitt vorzuzeichnen. Zur Abtragung in situ benützt man am besten über die Fläche gebogene langgestielte Messer oder Scheeren; nur bei sehr weiter Vagina kann man auch gerade Messer gebrauchen[1]). Die Schnitte werden im Allgemeinen stets von dem tiefsten Punkte nach aufwärts geführt, damit man durch das überfliessende Blut nicht in der Uebersicht des Operationsfeldes behindert wird. Nach vollendeter Durchschneidung spritzen stets einige kleinere oder grössere Arterien, welche man provisorisch mit einem Schwamme comprimirt. Da sich die blutenden Gefässe in dem starren Gewebe der Uterussubstanz nicht isolirt fassen und unterbinden lassen, so bediente man sich früher zur definitiven Blutstillung des Ferrum candens oder der Tamponade mit Chloreisentampons. Beide Blutstillungsmethoden haben ernstliche Nachtheile, die sie meist gefährlicher machen, als die Hämorrhagie selbst. Die Anwendung des Tampons gibt stets zur Zersetzung der Wundsecrete Veranlassung und auch die Losstossung der durch das Glüheisen gesetzten Brandschorfe ist oft mit intensiver Jauchung verbunden. In beiden Fällen kann es leicht zu putridem Zerfall der oft weit ausgedehnten Thromben und zu ausgesprochener Pyämie kommen. Auch schützt das Ferrum candens keineswegs vor Nachblutungen, während andererseits eine intensive öfter wiederholte Tamponade schon auf mechanischem Wege zu einer Parametritis führen kann. Die Wundheilung erfolgt jedenfalls nur sehr langsam,

[1]) Complicirtere Instrumente wie die von Sims und Simpson angegebenen Uterusguillotinen sind vollständig überflüssig und unzuverlässig.

nach langdauernder Eiterung und auch hier bedingt die consecutive Narbenschrumpfung zuweilen die Entstehung von Stenosen oder Atresien des Cervicalkanals. Alle diese Nachtheile werden vermieden, wenn man die Blutung durch Umstechung der Gefässe, durch Anlegung einer regelmässigen Wundnaht stillt. Die Naht wurde zuerst von Sims nach der Amputatio colli in der ausgesprochenen Absicht angewendet, dadurch die Heilungsdauer abzukürzen. Er wollte die Schnittfläche des Collum's in derselben Weise mit Vaginalschleimhaut überziehen, wie man sonst den Amputationsstumpf eines Armes oder Beines nach dem Zirkelschnitte mit Haut bedeckt. Er führte zu diesem Zwecke zu jeder Seite des Cervicalkanales zwei Silberdrähte von vorn nach hinten durch die Schnittfläche der Vagina und bedeckte so den Stumpf derart mit Schleimhaut, dass nur in dessen Mitte eine kleine ovale Oeffnung zurückblieb (vgl. Fig. 111 a und b). Diese

Fig. 111.

a b

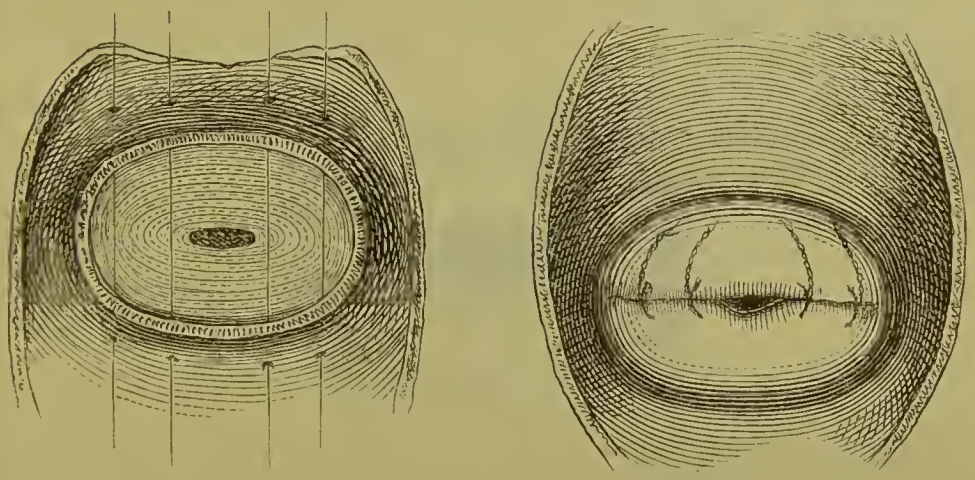

Nahtanlegung nach Sims entspricht ihrem Zwecke nur sehr wenig. Denn vereinigt man nur Vaginalhaut mit Vaginalhaut, so bleibt hinter der Vereinigungslinie eine Bucht zurück, in welcher sich Blutgerinnsel ansammeln und so die prima intentio stören können. Auch schützt diese Naht keineswegs vor Hämorrhagie, da das Blut aus den nicht vereinigten Partieen der Wunde ohne Hinderniss durch den Muttermund abfliessen kann. Dagegen wird sowohl Blutstillung als prima intentio in sehr sicherer Weise durch die von Hegar angegebenen Nahtmethode erreicht. Die Nähte umfassen hier (Fig. 112 a und b) nicht nur den Rand, sondern den ganzen Grund der Wunde. Es werden so alle blutenden Gefässe comprimirt und die Ausbildung eines Blutsackes hinter den Suturen vermieden. In der Mitte der

Wunde wird nach vorn und hinten die Vaginalmucosa mit der Cervicalmucosa zusammengenäht, während nur nach den Seitentheilen Vaginalgewölbe mit Vaginalgewölbe vereinigt wird (vgl. Fig. 112 a).

Fig. 112.

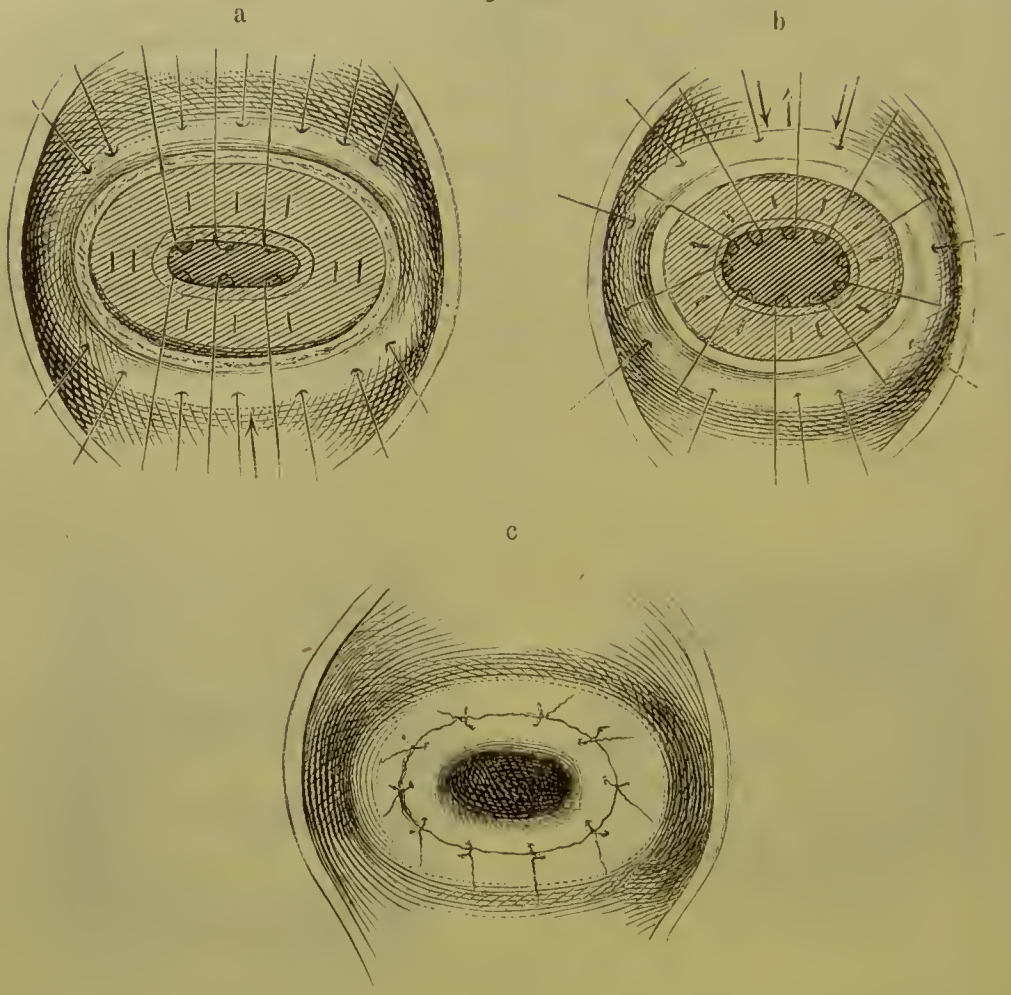

Je weiter der Cervicalkanal klafft, um so weiter kann die Umsäumung mit Cervicalmucosa lateralwärts fortgesetzt werden und oft gelingt es sogar ringsherum die Mucosa des Cervicalkanals mit der der Scheide zu vereinigen (Fig. 112 b). Jede Naht muss in der Mitte der zu vereinigenden Wundfläche aus- und nahe dabei wieder eingestochen werden, da sich nur so die zusammengehörigen Schleimhauträuder gut aneinanderlegen. (Fig. a und b). Würde man die Suturen ohne auszustechen unter der ganzen Wunde durchführen, so liesse sich bei der Derbheit des gefassten Gewebes trotz starken Zusammenschnürens niemals Schleimhaut mit Schleimhaut in genauen Contact bringen, und überdies würde das zwischenliegende Gewebe zwischen den einzelnen Suturen in Form eines Rosenkranzes stark

hervorquellen. Dagegen wird bei dem oben angegebenen Verfahren jede Wundfläche gleichsam in der Mitte gefaltet und erscheint darum die Vereinigungslinie in gelungenen Fällen nahezu lineär (Fig. 112 c). Die ersten Nähte müssen rasch an den Stellen angelegt werden, wo die stärksten Gefässe spritzen; man knüpft oder schnürt diese Näthe sofort und benützt sie sodann als Handhabe zum Herabziehen und Fixiren der Wundfläche bei der Anlegung der weiteren Nähte. Das Durchführen der Nadeln durch den peripheren oder vaginalen Wundrand erfordert meist keine weitere Fixirung; dagegen muss man sich am centralen Wundrande die Cervicalmucosa mit spitzen Häkchen oder Pincetten spannen und herabziehen, um sie sicher mitfassen und an einem genau correspondirenden Punkte ausstechen zu können. Ist die Blutung schon bei den ersten Schnitten eine bedeutende, so kann man sofort nach Entfernung der einen Muttermundslippe ein paar Nähte anlegen und erst dann die Abtragung der andern Hälfte vornehmen. Begegnet die Anlegung der Nähte an den tiefsten von Blut überströmten Partieen der Wunde, in der zuerst gewählten Seitenlage grösseren Schwierigkeiten, so legt man die Patientin auf die entgegengesetzte Seite.

Seit Jahren wird an der hiesigen Klinik mit bestem Erfolge nach dieser Methode operirt. Die Vorzüge der Umsäumung bestehen neben der sehr exacten Blutstillung vor Allem in dem Schutze vor Wundkrankheiten und Selbstinfection und in der Abkürzung der ganzen Heilungsdauer. Ueberdies wird der Cervicalkanal in seinem untern Abschnitte klaffend erhalten, was namentlich mit Rücksicht auf eine vorhandene Sterilität von Wichtigkeit ist.

Die mit der Excision verbundene Blutung ist in den meisten Fällen gar nicht sehr bedeutend, und kann bei Infarcten sogar von Nutzen sein. Zuweilen hört die Hämorrhagie schon vor Anlegung der Nähte spontan auf, oder kann wenigstens durch diese rasch bemeistert werden. Manche Aerzte haben sie über Gebühr gefürchtet. Allerdings gehört mehr kalte Ruhe dazu ein halbes Dutzend Höhlennähte anzulegen, als kurzweg zum Glüheisen zu greifen, oder blutende und nicht blutende Stellen mit Chloreisen zu verbrühen. Wir erinnern uns nur eines Falles, wo die Stillung einer Hämorrhagie aus einem Gefässe an der Grenze von vorderem Scheidengewölbe und Uterus grössere Schwierigkeiten machte und nach ungenügender Wirkung der ersten nicht ganz correct angelegten Naht noch mehrfache Umstechungen erforderte. Die Patientin erholte sich hier so rasch von dem Blutverluste, dass bereits 14 Tage später die Kolpoperineoraphie vorgenommen werden konnte. Nachblutungen kommen nach der Umsäumung nur dann vor, wenn man die Nähte zu früh

entfernt oder das Zustandekommen der prima intentio auf andere Weise gestört wird. So erlebten wir z. B. 8 Tage nach der Operation im Zusammenhange mit einer Menstruationsepoche eine Nachblutung aus einem nicht vereinigten Theile der Wunde, welche durch eine neue Compressionsnaht gestillt werden musste.

Von der Naht wird man nach der Excision nur dann absehen, wenn man bei malignen Neubildungen nicht sicher ist, alles Krankhafte entfernt zu haben. Hier würde durch das Ferrum candens nicht nur die Blutstillung, sondern auch eine gründliche Zerstörung etwa zurückgebliebener Massen bewirkt werden. Routh und Williams wenden zu demselben Zwecke einen Verband mit alcoholischen Bromsolutionen (1:50—1:10) an, indem sie Wattetampons, die mit diesen Lösungen imprägnirt sind, unmittelbar nach der Excision auf die Wunde oder später auf die nach Abstossung eines Brandschorfes zurückbleibende eiternde Fläche appliciren.

Modificationen der Operation. Man kann die Amputatio colli auch in der Weise ausführen, dass man zuerst mit einer Scheere die beiden Muttermundswinkel bis zum Scheidenansatz einschneidet und dann jede Lippe für sich — sogar in verschiedenen Zeiträumen abträgt. Früher spaltete man sogar die Vaginalportion mit einer Scheere der Länge nach in 2—3 Lappen, die dann einzeln mit Haken gefasst und abgeschnitten wurden. Bei polypöser Verlängerung der Vaginalportion mit voraussichtlich starker Gefässentwicklung kann man sich vor Blutung sichern, indem man dieselbe dicht unter dem Scheidengewölbe in zwei Hälften unterbindet oder in zwei Drathschlingen fasst, welche man mittelst eines Drahtecraseur's (Ligateur serre-noeud von Cintrat) zusammengeschnürt. Unterhalb dieser comprimirten Stelle kann man nun unbesorgt die Abtragung mit dem Messer vornehmen. Nach Anlegung der Nähte werden sodann die provisorischen Ligaturen oder Drähte wieder entfernt. Bei papillären Cancroiden (Blumenkohlgewächsen), welche die ganze Scheide ausfüllen, führt meist nur ein rasches und entschlossenes Vorgehen zum Ziele. Sogar das Einführen eines Speculums würde hier nur unnützen Zeitverlust und durch Zertrümmerung der Geschwulst gefährliche Blutungen herbeiführen. Man muss sofort mit der halben Hand in die Vagina eindringen und mit einer vorn abgerundeten Scheere die Neubildung theils stumpf, theils schneidend von ihrer Basis loslösen. Die anfangs sehr reichliche Blutung steht meist von selbst, sobald die Hauptmasse der Geschwulst entfernt ist. Von dem Kräftezustand der Patientin wird es sodann abhängen, ob man sich, zufrieden mit einem palliativen Erfolge, damit begnügt, das Ferrum candens auf die Wundfläche des Collum's aufzusetzen, oder

ob man sofort zur Radicalexstirpation des kranken Mutterbodens mittelst (trichterförmiger) Excision schreitet. — Bei conischer Vaginalportion verbindet man mit der Amputatio colli gewöhnlich die blutige Erweiterung des ganzen Cervicalkanales durch die Discission sog. discindirende Amputation (vgl. §. 61).

Trichterförmige Excision des supravaginalen Collum's.

Die partielle Exstirpation des supravaginalen Collum's kann nur mit schneidenden Instrumenten ausgeführt werden, da man, um eine Verletzung von Blase, Peritoneum und den gefässreichen Seitentheilen des Uterus zu vermeiden, vom Scheidenansatze aus in schräger Richtung nach aufwärts dringen muss. Hat man die Grenze von Scheide und Collum möglichst genau bestimmt, so fasst man die Vaginalportion mit einer Muzeux'schen Zange und umschneidet sie kreisförmig dicht unterhalb dieser Grenze. Von dieser circulären etwa 3 Mm. tiefen Schnittfurche dringt man nun gewöhnlich zuerst an der vordern Seite mit Messer oder Scheere in schräger Richtung nach innen und oben gegen den Cervicalkanal. Um die Dicke der noch zu durchdringenden Wand zu taxiren, kann man von Zeit zu Zeit eine Uterussonde oder, bei Prolaps, einen Finger in den klaffenden Muttermund einführen, so dass man die vordere Muttermundslippe zwischen Zeigefinger und Daumen fasst. Hat man mit vorsichtigen Messerzügen den Cervicalkanal nach vorn eröffnet, so kann man bei stärkerer Hämorrhagie sofort eine Naht unter der ganzen Wundfläche des Collums bis durch die Cervicalmucosa einlegen. Diese Naht dient als bequemes Leitseil für den Uterus und erleichtert die Anlegung der weiteren Nähte. Ist keine stärkere Blutung vorhanden, so setzt man die trichterförmige Excision ohne weitere Unterbrechung sogleich von den Seiten und von hinten her mit Messer oder Scheere fort. Das excidirte Stück des supravaginalen Collum's hat die Gestalt eines Conus oder umgekehrten Trichters, dessen Länge von der Ausdehnung der carcinomatösen Neubildung oder von dem Grade der Hypertrophie des supravaginalen Collum's abhängt. Es wurden an hiesiger Klinik schon keilförmige Stücke aus dem supravaginalen Collum ausgeschnitten, deren Spitze 3—4 Cm. über dem Niveau des Scheidenansatzes lag (vgl. Fig. 113). Die Umsäumung der

Fig. 113.

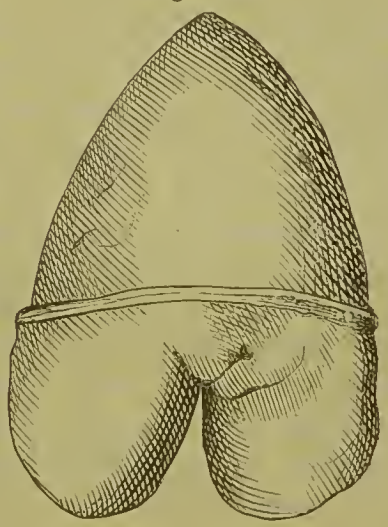

Wundfläche bietet bei der trichterförmigen Excision dieselben Vortheile wie bei der Amputation der Vaginalportion; sie ist hier allerdings wegen der straffen Befestigung und der grössern Entfernung der Cervicalmucosa vom Wundrande des Scheidengewölbes schwieriger aber durchaus nicht, wie man behaupten wollte, unausführbar. Die Umsäumung wird hier gewöhnlich kreisförmig vorgenommen und nur ausnahmsweise wird Vaginalgewölbe mit Vaginalgewölbe in einem ausspringenden Winkel vereinigt. Man verwendet zur Naht kleine krumme Nadeln oder auch gestielte fast gerade Hohlnadeln, welche man unter den ganzen Wundwand auf einmal durchführen kann. Durch Fixiren und Herabziehen der Cervicalmucosa mittelst feiner Häkchen erleichtert man sich sehr die Anlegung der Nähte. Es ist uns mit der Umsäumung auch nach der trichterförmigen Excision gelungen ganz oder grösstentheils prima intentio zu erzielen. Eine Contraindication gegen die Umsäumung besteht nur in solchen Fällen, wo zurückgebliebene Reste eines Carcinoms mit dem Ferrum candens zerstört werden müssen.

Die Amputation des infravaginalen Collum's ist, gut ausgeführt, eine ungefährliche Operation. Nebenverletzungen des Douglas'schen Raumes oder der Blase fallen wohl stets dem Arzte zur Last, indem er, bei natürlichem oder künstlich erzeugtem Prolapse, die Abtragung innerhalb der invertirten Vagina statt an der Grenze von Portio vaginalis und Fornix vornimmt, oder gar das Scheidengewölbe durch forcirten Zug anreisst. Glatte Schnittwunden des Peritoneums markiren sich als scharfrandige Oeffnungen und geben sich gewöhnlich durch den Abfluss einiger Tropfen ascitischer Flüssigkeit zu erkennen; sie heilen meist leicht auf die Nath und erfordern an sich keine Unterbrechung der Operation. Häufiger noch als der Douglas'sche Raum selbst wird das lockere Zellgewebe eröffnet, welches, etwa vom Isthmus ab, das Peritoneum mit der hintern Wand des Collums und der Vagina verbindet. Wird dieses Gewebe, welches bei älteren Prolapsen oft eine beträchtliche Mächtigkeit erreicht und bei Carcinom zuweilen ödematös oder sulzig infiltrirt erscheint, angeschnitten, so bemerkt man im Grunde der Wunde eigenthümliche seichte Lücken, durch welche eine Wundsonde nirgends tiefer eindringt, oder man sieht wohl auch das Peritoneum als bläuliche Blase durchschimmern. Auch hier muss der ganze Grund der Wunde umstochen werden, und dürfen die einzelnen Nähte unbedenklich das Peritoneum selbst mitfassen. Blutungen während der Operation sind — so sehr man sie gefürchtet — nur sehr selten lebensgefährlich geworden. Dagegen haben entschieden sehr häufig die gebrauchten Blutstillungsmethoden, das Ferrum candens und die Tamponade, zu Septichämie und Parametritis geführt, und zwar namentlich desshalb, weil sie nur

ungenügenden Schutz vor Nachblutungen gewähren und darum wiederholt und sehr intensiv in Anwendung kommen mussten. Todesfälle durch Shok werden von Lisfranc, Simpson und A. berichtet. Auch diese wurden meist durch ungeeignete Operationsmethoden verschuldet, welche, wie z. B. eine zu hoch angelegte Ecraseurschlinge, Nebenverletzungen bewirken. In einem Falle von Spiegelberg erfolgte Shok nach Anreissung der hinteren Peritonealtasche, wobei in Bauchlage der Patientin Luft und Blut in die Bauchhöhle eindrang. Die Patientin erholte sich hier zwar von den Shokerscheinungen, erlag aber 24 Stunden später einer Nachblutung.

Eine viel eingreifendere Verletzung stellt die trichterförmige Excision des supravaginalen Collum's dar. Die Blutung ist hier viel stärker und schwerer zu bemeistern; Nebenverletzungen sind, namentlich bei Carcinom, wo man sich, um im gesunden Gewebe zu operiren, gerne möglichst weit nach aussen hält, weit weniger leicht zu vermeiden. Doch wird auch hier häufiger das präperitoneale Zellgewebe als der Douglas'sche Raum selbst eröffnet, und ein gewisser Schutz vor Nebenverletzungen liegt schon in der Richtung der Schnitte. Entzündungsprocesse und infectiöse Wundkrankheiten verbreiten sich von der Operationswunde aus leicht auf das benachbarte Parametrium und Peritoneum.

Von welchem Einflusse die Wahl der Operationsmethode und namentlich die Umsäumung auf die Resultate ist, geht am besten aus statistischen Angaben hervor. Spiegelberg, welcher die Umsäumung nur ausnahmsweise — unter 53 Fällen 3 mal — anwendete, zählte unter seinen 53 Operationen 5 Todesfälle, darunter 3 nach galvanocaustischer Abtrennung, 2 nach Excision ohne Umsäumung. Hegar verlor unter etwa 100 Operirten nur zwei. Bei der einen Patientin war wegen Carcinom die trichterförmige Excision des Cervix ausgeführt und zur Blutstillung das Ferrum candens applicirt worden; die Kranke erlag einer Peritonitis. Der zweite Fall betraf eine conische Vaginalportion. Hier war aber nicht die Amputation, sondern die nachträgliche, die Erhaltung der Dilatation bezweckende Ausstopfung des gleichzeitig discindirten Cervicalkanals die Ursache der erst später aufgetretenen Peritonitis.

Die Nachbehandlung nach der Amputation des Collum's ist eine äusserst einfache. Wir tupfen die Wunde unmittelbar nach der Nahtanlegung mit Chlorwasser ab. Besondere Verbände, Tampons u. dgl., werden nicht angelegt. Die Patientin erhält, wenn sie nicht viel Blut verloren hat, durch 2—3 Tage nur Suppendiät. Dabei wird für regelmässige Entleerungen gesorgt. Die Nähte können vom 8. Tage an entfernt werden. Scheidenirrigationen werden nur höchst

ausnahmsweise bei sehr übelriechender Secretion, wie z. B. nach Application des Ferrum candens bei Carcinom in Gebrauch gezogen. Bei Nachblutungen werden die blutenden Stellen frisch umstochen, oder man applicirt nach Freilegung der Wunde einen kleinen Chloreisentampon auf die blutende Stelle und hält ihn durch einen zweiten Wattetampon fixirt, ohne aber hiebei die Scheide gewaltsam auszustopfen. Auch das Ferrum candens kann zuweilen mit Nutzen verwendet werden. Zeigt sich bei Herausnahme der Nähte, dass nicht die ganze Wunde per primam geheilt ist, so werden die granulirenden Stellen mit Lapis in Substanz oder in Solution geätzt. Das zuweilen zurückbleibende künstliche Ectropium der Cervicalmucosa schwindet unserer Erfahrung znfolge ebenfalls sehr leicht durch Lapiscauterisationen.

§. 55.

Enucleation intramuraler und breitbasig submucöser Tumoren des Uterus.

Zur Ausschälung von den natürlichen Wegen aus eignen sich von den Fibromyomen des Uterus nur diejenigen, welche stark nach dessen Innenfläche vorspringen. In den meisten Fällen sind dies intraparietale (intramusculäre), auf beiden Seiten von Schichten der Muscularis umgebene Tumoren. Doch gehören auch manche nur von Mucosa überkleidete extramusculäre Myome hierher, welche mit breiter Basis an der Uteruswand aufsitzen, statt wie die eigentlichen submucösen Polypen einen Stiel zu bilden. Eine scharfe Grenze zwischen diesen intra- und extraparietalen Formen besteht schon desshalb nicht, weil die meisten Myome als intramusculäre Geschwülste entstehen und sich erst secundär nach innen dislociren. Oft bleibt es willkürlich, ob man den Tumor zu den intraparietalen oder submucösen rechnen will. Als Regel jedoch ist festzuhalten, dass die hier in Betracht kommenden Geschwülste neben dem Schleimhautüberzuge noch von einem mehr weniger dicken Mantel von Uterusparenchym bedeckt sind. Beide zusammen stellen die sogenannte Kapsel dar, deren ektatische Gefässe die Hauptquelle der Blutungen bilden. Im Anfange gehen die Myome meist mehr continuirlich in ihre Umgebung über. Mit zunehmender Vergrösserung lockert sich allmälig die Verbindung zwischen Tumor und Uterusparenchym, und kann schliesslich so lose werden, dass sich die Geschwülste leicht mit den Fingern oder mit dem Scalpellhefte ausschälen lassen. Doch treten nicht selten auch dickere Muskelstränge in den Tumor ein, und vermitteln direct dessen Zusammenhang mit dem übrigen Uterusparenchym. Die lose in die Uteruswand eingebetteten Myome erhalten

stets nur äusserst spärliche Gefässe; dagegen können mit dickern fleischigen Verbindungssträngen auch stärkere Gefässe in den Tumor eintreten. Die Mehrzahl der uns hier beschäftigenden Myome gehört wohl zu den einfachen; doch kommen, namentlich unter den intraparietalen, ziemlich häufig auch zusammengesetzte, aus mehreren Knoten gebildete höckerige oder lappige Tumoren vor. Die meisten Myome entspringen von Grund und Körper des Uterus und zwar mit Vorliebe von der hintern Wand desselben. In manchen Fällen ist die Insertion eine sehr ausgedehnte, und erstreckt sich gleichzeitig über vordere, hintere Wand und Fundus oder reicht von der einen Seite des Cervix bis zur entgegengesetzten des Fundus. Solche

Fig. 114.

Geschwülste erreichen dann zuweilen eine sehr bedeutende Grösse und dehnen den Uterus bis über den Nabel oder selbst wie am Ende der Schwangerschaft aus. Bei kleinerem Umfange ragen die Tumoren als flache Erhabenheiten nach der Uterushöhle herein; allmälig aber erheben sie sich steiler und schliesslich sogar überhängend über ihre Unterlage; dabei schieben sie sich dann, z. Th. in Folge von ihrer Vergrösserung, z. Th. in Folge von Uteruscontractionen ähnlich wie Polypen durch den innern Muttermund, erweitern den Cervicalkanal und treten (Fig. 114) endlich selbst vor den äussern Muttermund hervor. Das untere abgerundete Geschwulstsegment kann hier leicht mit einem Polypen verwechselt werden. Zur Unterscheidung dient, neben der Unbeweglich-

keit der Geschwulst, die Untersuchung mit Finger und Sonde, welche direct die breite Insertion ergiebt. Vor einer Verwechslung mit Inversion schützt die Vergrösserung des Uterus und die erhaltene Form des Fundus.

Viel seltener entspringen Myome von der vordern oder hintern Wand des Collum's. Sie können von hier aus gegen die Scheide vorwachsen, nachdem sie den Cervicalkanal ad maximum ausgedehnt und seine Wände fast rechtwinklig gegen den Uteruskörper auseinander gedrängt haben (Fig. 115). Solche Cervicalmyome werden leicht mit breitbasigen Tumoren der Vagina verwechselt, wenn nicht ein schmaler Saum des Muttermundes hinter ihnen erhalten ist, und ihren wahren Ursprung verräth. Ihre Verbindung mit dem Uterus ist nicht selten eine ausserordentlich feste; ja es kann selbst jede Spur einer Abgrenzung fehlen und die Geschwulst unmittelbar in das Uterusparenchym übergehen. Sowohl bei diesen intravaginalen Cervicalmyomen als bei intrauterinen Tumoren hat man zuweilen secundäre Verwachsungen mit der gegenüberliegenden abgescheuerten Wand des Cervicalkanales, der Muttermundslippen oder der Scheide beobachtet.

Fig. 115.

Ganz in derselben Weise wie Fibromyome findet man in seltenen Fällen Sarcome im Uterus eingebettet. Auch sie können von einer ganz gesunden Kapsel eingehüllt sein, nach deren Durchschneidung sie förmlich hervorquellen. Zuweilen erweckt schon vor der Operation das eigenthümlich weiche Anfühlen des Tumors Verdacht, welcher eine weitere Bestätigung durch die hirnmarkähnliche Beschaffenheit der herausbeförderten Massen erhält. Volle Sicherheit gibt aber erst die mikroskopische Untersuchung. Noch seltener sind Combinationen von Carcinom und Fibromyom. Vor einigen Jahren wurde auf hiesiger Klinik mit gutem Erfolge ein submucöses Myom enucleirt, auf dessen Schleimhautseite sich nach Durchbruch der Kapsel ein Carcinom entwickelt hatte.

Die Beobachtung, wie leicht sich zuweilen intramurale oder breitbasig submucöse Myome am Cadaver nach Spaltung der sie bedeckenden Kapsel ausschälen lassen, musste den Gedanken wachrufen, diese Geschwülste in ähnlicher Weise bei der Lebenden zu

entfernen. Dupuytren und Velpeau scheinen sich zuerst in bestimmter Weise für die Enucleation solcher Tumoren ausgesprochen zu haben. Die erste derartige Operation soll von Amussat im Jahre 1840 ausgeführt worden sein. Unter 3 Fällen hatte Amussat 2 Heilungen und einen Todesfall zu verzeichnen. Velpeau versuchte die Operation zweimal, konnte sie aber nur in einem Falle zu Ende führen; beide Patientinnen starben. Demarcquay operirte 4mal, nur einmal mit günstigem Erfolge. Diese wenig ermuthigenden Resultate erweckten der Operation zahlreiche Gegner, und sprach sich namentlich Nélaton mit Entschiedenheit gegen dieselbe aus. Viel häufiger wurde die Operation in England ausgeführt, und konnte Hutchinson im Jahre 1857 eine Statistik von 18 vollendeten und 6 unvollendeten Operationen aufstellen, von denen $^1/_3$ letal verlief. Routh fügte weitere 9 Fälle mit 8 Heilungen hinzu. In Deutschland hat B. Langenbeck die Operation zuerst mehrmals mit Glück ausgeführt; er verweist aber die Operation in sehr enge Grenzen, indem er sie für contraindicirt hält, wenn die Geschwulst in dem vom Peritoneum überzogenen Theile des Uterus ihren Sitz hat. Auch Kiwisch sprach sich nur in sehr bedingter Weise, nämlich bei Tumoren bis zu Gänseeigrösse, zu Gunsten der Operation aus. In den letzten Jahren ist die Operation besonders in Amerika (Atlee), England und Deutschland mehr in Aufnahme gekommen. Auch sind ihre Resultate viel bessere geworden, seitdem man ihre Indicationen und ihre anatomischen Vorbedingungen genauer festgestellt hat.

Die Enucleation stellt eine ziemlich eingreifende und gefährliche Operation dar, und soll darum nur auf Grund dringender Indicationen und in solchen Fällen vorgenommen werden, wo man erwarten darf, den Eingriff wirklich zu Ende führen zu können. Denn gefährlicher noch als die Durchführung ist die Unterbrechung einer begonnenen Operation.

Die Hauptindication bilden starke Blutungen. Am heftigsten pflegen dieselben zu sein, wenn die Geschwulst nur von einer dünnen Kapsel überzogen, stark gegen das Cavum uteri vorspringt, oder gar schon tief in den Cervicalkanal oder die Scheide herabgetreten ist. Da bei solchem Befunde die Enucleation voraussichtlich keinen unüberwindlichen Schwierigkeiten begegnet, so wird man hier, wo die Indicationen mit der leichtern Ausführbarkeit der Operation Hand in Hand gehen, den Eingriff nicht hinausschieben. Sind dagegen die Verhältnisse weniger günstig, ist der Tumor schwer zugänglich, oder liegt er tief in die Muscularis eingebettet, so wird man um so lieber zuwarten, als meist keine sehr dringenden Indicationen bestehen. Man behandelt solche Fälle zunächst sympto-

matisch, oder sucht auf die Schrumpfung der Geschwulst oder auf deren spontane Enucleation hinzuwirken. Man tamponirt die Uterushöhle, macht Injectionen von Jod oder Liquor ferri in dieselbe, spritzt Ergotin subcutan unter die Bauchdecken oder direct in die Geschwulst ein. Auch kann man die Electropunktur (Hegar), die Discission des Cervicalkanals (vgl. §. 61) und die einfache Spaltung der Geschwulstkapsel (vgl. unten) versuchen. Häufig gewinnt man mit einer solchen Behandlung Zeit, bis die Geschwulst tiefer herabtritt und nun bequem entfernt werden kann. Bleiben aber alle diese Mittel erfolglos, so wird man schliesslich auch unter ungünstigen Verhältnissen auf Grund einer Indicatio vitalis einen Operationsversuch wagen müssen.

Andere Folgezustände solcher Tumoren, wie z. B. Sterilität oder Compressionserscheinungen werden für sich allein kaum je die Enucleation rechtfertigen; wirkliche Incarcerationserscheinungen der Beckenorgane kommen wohl nur bei intravaginalen Cervicalmyomen vor (vgl. Fig. 115), welche schon aus anderen Gründen die Operation verlangen.

Eine weitere unabweisliche Indication für die Enucleation bildet die spontan eingetretene Verjauchung eines Myoms. Es handelt sich hier lediglich um Abkürzung eines von der Natur selbst eingeleiteten Eliminationsprocesses, um Verhütung von Septichämie und Vermeidung weiterer Säfteverluste. Die Enucleation unterliegt in solchen Fällen gewöhnlich geringeren Schwierigkeiten als sonst, da die herabgetretene Geschwulst einen guten Angriffspunkt für unsere Instrumente bietet, und ihre Verbindungen mit dem Uterus durch die dissecirende Verjauchung gelockert sind. Dieselbe Erfahrung macht man zuweilen nach einem missglückten Operationsversuch; auch hier bewirkt die nachfolgende Necrose des Tumor's, dass die früher unmögliche Enuncleation später spontan eintritt, oder in einer zweiten Sitzung leicht vollendet werden kann. Man kam hierdurch auf die Idee, den operativen Eingriff in allen Fällen auf 2 Zeiträume zu vertheilen und die Enucleation nie bei intacter Geschwulst, sondern erst nach künstlich herbeigeführter Necrose vorzunehmen. Atlee hat zu diesem Zwecke die einfache Spaltung der Decke der Geschwulst angerathen. Andere lösten nach Durchtrennung der Kapsel den Tumor noch weithin von derselben los. Baker Brown stiess eine nach aussen schneidende Scheere in den Tumor ein und suchte möglichst viel von ihm zu zerstören; auch excidirte er keilförmige Stücke aus demselben und höhlte ihn sogar mit röhrenartigen Instrumenten aus. Endlich hat man in der neuesten Zeit auch die partielle Amputation prominirender aus dem Muttermunde oder in

die Scheide herabgetretenen Geschwulstpartieen in diesem Sinne anempfohlen und ausgeführt. Diese Verfahrungsweisen schliessen aber grösstentheils an sich so grosse Gefahren ein und führen namentlich so leicht zu jauchiger Venenthrombose oder Lymphangitis, dass dagegen der Vortheil der erleichterten Operation kaum ins Gewicht fällt. Man hat darum diese Methoden fast vollständig verlassen. Nur die Spaltung der Kapsel wird vielfach mit Nutzen in Gebrauch gezogen. Sie führt in der That auch selten zu Verjauchung; wohl aber hat man beobachtet, dass nach derselben die Geschwulst durch Uteruscontractionen tiefer herabgetrieben wurde, oder dass die Blutungen aufhörten, weil sich nun nach Entspannung der Kapsel die ektatischen Gefässe retrahiren konnten.

Vorbereitung zur Operation. Grundbedingung für die Operation ist gehörige Zugänglichkeit der Geschwulst. Die Fälle, wo dieselbe schon spontan in den Cervicalkanal oder gar in die Scheide herabgetreten ist, bilden die seltenere Ausnahme; meist ist es noch Sache des Arztes durch Einlegen von Pressschwämmen oder blutige Dilatation den nur mangelhaft oder gar nicht erweiterten Cervicalkanal für mindestens zwei Finger passirbar zu machen. Bei Nulliparen kann die Vornahme der Operation an dem unüberwindlichen Widerstand des unnachgiebigen Cervix scheitern. Ursprung und Ausdehnung der Geschwulst müssen vor dem Eingriffe durch genaue Untersuchung festgestellt werden. — Die bequemste Lagerung für die Operation ist die Rückenlage auf einem erhöhten Querbette oder einem gewöhnlichen Operationstische. Bei hohem Ursprunge der Geschwulst an der vorderen Uteruswand erweist sich auch die Steissrückenlage als vortheilhaft. Die Seitenlage wird man höchstens bei Excision kleiner Cervicalmyome wählen; hier allein kann auch das Operationsfeld einigermassen durch Rinnenspecula und durch Abziehen der nicht ergriffenen Muttermundslippe freigelegt werden. So wurde vor einiger Zeit auf der hiesigen Klinik ein nussgrosses Myom der hintern Cervicalwand unter vollständiger Blosslegung des Operationsfeldes enucleirt, und konnten hierbei die Nächststehenden den Gang der Operation genau verfolgen. Bei höherem Ausgangspunkte der Geschwulst ist die Freilegung des Muttermundes höchstens bei der Einführung des Messers von Werth, während sie bei allen künfigen Akten der Operation geradezu stören würde. Die Narcose erscheint zur Beseitigung von Contractionen der Bauchdecken sehr wünschenswerth, wird aber zuweilen durch den hochgradigen Schwächezustand der Patientin contraindicirt.

Ausführung der Operation. Bei intacter Geschwulst besteht der erste Akt der Operation in Spaltung der Kapsel. Springt der

Tumor als flache Erhabenheit nach der Uterushöhle vor, so führt man mit einem langgestielten, vorn abgerundeten Messer einen möglichst ausgiebigen Längsschnitt über dieselbe, zieht dann den aus seiner Kapsel sich vordrängenden Tumor mit Muzeux'schen Zangen oder spitzen Haken herab und sucht ihn zunächst stumpf, sowohl nach den Seiten, als nach rückwärts hin, von seiner Verbindung mit dem Uterus loszutrennen. Ist der Tumor genau abgegrenzt und nur lose in der Uteruswand eingebettet, so kann die Ausschälung mit den Fingern vorgenommen werden, und wo diese wegen ihrer Kürze oder wegen des beengten Raumes nicht ausreichen, da leisten spatelartige Instrumente oder eine vorn abgerundete Scheere die besten Dienste. Viel schwieriger gestaltet sich der Eingriff hingegen bei festerer Verbindung des Tumors mit der Uteruswand. Hier müssen die einzelnen musculären oder bindegewebigen Verbindungsstränge mühsam unter Leitung der Finger mit einer über die Fläche gebogenen Scheere durchtrennt werden. Während der ganzen Operation fixirt ein Assistent den Uterus von den Bauchdecken aus und drückt ihn gegen die Beckenhöhle herab. Der Tumor wird auf diese Weise dem Operateur zugänglicher gemacht und zugleich verfolgt der Assistent mit seinen äusserlich aufliegenden Händen auf's Genaueste den ganzen Gang der Operation an der Innenfläche des Uterus, controlirt die Dicke der zwischenliegenden Wand und kann sich dem Operateur durch Entgegendrücken bemerklich machen. Von Zeit zu Zeit wird sich dieser selbst auch durch Umfassen des Fundus neuerdings orientiren. Je weiter die Lostrennung der Geschwulst fortschreitet, um so besser folgt sie auch dem Zuge der eingesetzten Haken oder Zangen, und diese müssen, theils um bessere Angriffspunkte zu gewinnen, theils um ein Ausreissen innerhalb des Tumors zu vermeiden, allmälig höher eingesetzt werden. Doch hüte man sich namentlich bei derben, festen Tumoren vor einem zu starken Zuge, da hiebei schon mehrfach Anreissungen der Uterussubstanz sammt Eröffnung der Peritonealhöhle vorgekommen sind. Im Allgemeinen wird man sich stets bemühen, den Tumor ganz herauszubefördern. Bietet aber das von der Geschwulst ausgefüllte Cavum uteri zu wenig Raum für Finger oder Instrumente, so kann man in die Nothwendigkeit versetzt werden, die Geschwulst stückweise abzutragen, oder den bisher gelösten Theil durch Einschnitte an entgegengesetzten Seiten künstlich in die Länge zu dehnen (Allongement operatoir vgl. §. 56). Bei zusammengesetzten Myomen kann die Verkleinerung zuweilen in der Weise vorgenommen werden, dass man die einzelnen Knoten für sich ausschält. Die Operation ist bei fester Verbindung und ausgedehnter Insertion des Tumors ausserordentlich anstrengend

für den Operateur. Bei der oft stundenlangen Dauer derselben erlahmen die Finger, welche ohnehin nur mühsam bis an die zu durchtrennenden Stellen emporgeführt werden können, und verlieren das feinere Gefühl. Es ist darum ganz wünschenswerth, wenn von Zeit zu Zeit ein geübter Assistent den Operateur ablösen kann. Nicht selten war man gezwungen, die Operation zu unterbrechen, weil von einer bestimmten Stelle an jede Abgrenzung des Tumors aufhörte. Man entfernt dann die bisher losgelösten Partieen und überlässt den Rest der spontanen Elimination, oder macht nach einigen Tagen, wenn sich der necrotisirende Tumor tiefer herabdrängt und putride Secretion unterhält, einen zweiten Operationsversuch.

Einfacher gestaltet sich meist die Ausführung der Enucleation, wenn die über ihre Basis überhängende Geschwulst als Kugelsegment in den Cervicalkanal oder in die Scheide herabragt (Fig. 114). Um an die eigentliche Insertion der Geschwulst zu gelangen, müssen zuweilen erst secundäre Verwachsungen mit den Muttermundsrändern gelöst werden. Die Kapsel selbst spaltet man hier nicht durch einen Längsschnitt, sondern eröffnet sie der Quere nach in dem Winkel zwischen der überhängenden Geschwulst und der Uteruswand. Man gelangt so unmittelbar an die Basis des Myoms und kann sogleich dessen Losschälung beginnen. So wurde z. B. bei dem in Fig. 114 abgebildeten Falle die Kapsel in dem Winkel zwischen Tumor und hinterer Cervicalwand der Quere nach mit der Scheere gespalten. Das mehr als gänseeigrossse Myom liess sich nun sogleich mit Muzeux'schen Zangen tiefer herabziehen und es bedurfte dann neben theilweise stumpfer Losschälung nur noch der Durchschneidung einzelner festerer Stränge und der seitlichen und vordern Kapselabschnitte, um den Tumor in kürzester Zeit zu Tage zu fördern. Die 35jährige vorher sehr anämische Kranke (Schätzle aus Kolnau) erholte sich so rasch, dass schon 14 Tage später ein veralteter Dammriss durch die Perineoplastik verschlossen werden konnte.

Verhältnissmässig geringen Schwierigkeiten begegnet die Enucleation meist auch bei verjauchten oder in spontaner Elimination begriffenen Tumoren. Die zerfallenden Massen hängen hier zuweilen durch den weitgeöffneten Muttermund bis in die Scheide herab; die Grenze zwischen Neubildung und Uterusparenchym ist sehr scharf ausgesprochen und die gegenseitige Verbindung eine sehr lockere. Man muss sich nur hüten, gleich im Anfange zu stark an den gefassten Geschwulstpartieen anzuziehen, bevor diese in hinreichendem Umfange von ihrer Unterlage losgehoben sind. Namentlich scharfe Instrumente reissen in den erweichten Geschwulstmassen sehr leicht aus und werden darum oft besser durch breite, sicher

fassende Polypenzangen ersetzt. Die Necrose betrifft stets vorwiegend den untern Abschnitt der Geschwulst, so dass man gewöhnlich in der Tiefe des Uterus auf festere, im Zerfalle noch nicht so weit vorgeschrittene oder sogar ganz intacte Geschwulsttheile stösst, an denen auch Haken oder Zangen einen sicheren Halt finden.

Zurückgebliebene flottirende Kapselreste müssen nach beendigter Ausschälung des Tumor's stets sorgfältig mit der Scheere abgetragen werden, da sie sonst faulen und die Uteruswundfläche inficiren würden.

Bei Cervicalmyomen mit stielartig eingeschnürter Basis (vgl. Fig. 115) kann man ebenfalls den Versuch machen, in den Winkel zwischen Tumor und Cervicalwand einzudringen und hier die Kapsel der Quere nach zu spalten. Im Allgemeinen wird aber bei grösseren Myomen, welche die ganze Scheide ausfüllen oder sogar vor den Introitus vortreten (Müller), mögen sie nun vom Cervix oder von höheren Abschnitten des Uterus ausgehen, nur das Allongement operatoir zum Ziele führen. Nur muss man hier auf's Strengste einen gewaltsamen Zug vermeiden, zu welchem man sich leicht durch die Unzugänglichkeit der Geschwulstinsertion verleiten lässt. Wiederholt ist hierbei das Scheidengewölbe oder der Cervix uteri mit Eröffnung des Douglas'schen Raumes angerissen worden[1]). Ganz ungeeignet erscheint bei so umfänglichen Tumoren die Abtragung mittelst Ecraseur oder Glühschlinge. Beide Instrumente versagten fast ohne Ausnahme den Dienst. Entweder misslang schon die Application der Schlinge oder dieselbe zerriss wegen des grossen zu überwindenden Widerstandes[2]).

Manche dieser grossen intravaginalen Myome gehen so continuirlich in das Uterusgewebe über und stehen in so breiter und fester Verbindung mit dem Cervix und selbst mit höheren Abschnitten des Uterus, dass von einer Ausschälung oder einer vollständigen Excision derselben von vornherein gar nicht die Rede sein kann. Glücklicherweise reicht hier nicht selten schon die partielle Amputation mit Messer und Scheere hin, um sowohl Blutungen als Compressionserscheinungen zu beseitigen. Die Anfangs zuweilen kolossale Wundfläche kann sich allmälig unter starker Eiterung verkleinern. Müller sah in einem solchen Falle später ein Sarcom aus der Operationsnarbe hervorwuchern.

Kleinere Cervicalmyome lassen sich ähnlich wie Balggeschwülste mit Messer und Scheere aus ihrer Umgebung ausschälen.

Die Blutung während der Operation ist bei stumpfer Ausschälung,

---

[1]) Vgl. Spiegelberg: Archiv f. Gynäkologie V. Bd. I. Heft.

[2]) Müller: Archiv f. Gynäkologie VI. Bd. I. Heft, u. Spiegelberg l. c.

sowie bei Durchschneidung selbst dickerer musculöser Verbindungsstränge selten von Belang, und lässt sich erforderlichen Falls durch kalte Injectionen leicht in Schranken halten. Anders verhält es sich aber, wenn man, um Platz zu gewinnen, Schnitte in den Tumor selbst führt, oder wenn man bei undeutlicher Begrenzung desselben das Uterusparenchym verletzt. Hier kann die Hämorrhagie sogar zu einer Unterbrechung der Operation nöthigen. Blutungen aus ektatischen Gefässen der Geschwulstkapsel sistiren gewöhnlich rasch nach Durchtrennung derselben. Ausnahmsweise können sie aber so enorm werden, dass sie geradezu die sofortige Vornahme eines operativen Eingriffs unmöglich machen. So wurde vor einigen Jahren eine Patientin mit einer intrauterinen Geschwulst im Zustande der hochgradigsten Anämie auf die Klinik aufgenommen. Der Uterusfundus reichte bis zum Nabel; durch den erweiterten Muttermund fühlte man ein kugeliges Geschwulstsegment. Als man hier mit dem eingeführten Finger den Ausgangspunkt und die Grenzen des Tumors zu bestimmen versuchte, entstand sogleich eine so kolossale Hämorrhagie, dass man den Cervicalkanal tamponiren musste. Bei einem zweiten Versuche ging es nicht besser und wurden diesmal Chloreisentampons applicirt. Man beschloss nun jeden weiteren Eingriff zu verschieben, bis die Patientin sich einigermassen erholt haben würde. Es blieben jedoch alle angewendeten Mittel und schliesslich auch die Transfusion bei der äusserst heruntergekommenen Patientin ohne Erfolg und dieselbe starb 8 Tage nach ihrer Aufnahme in die Anstalt. Bei der Section fand man ein kindskopfgrosses submucöses Myom der hintern Uteruswand, welches vom Cervix bis zum Uterusfundus inserirte. Nach Spaltung der Kapsel, welche besonders an der Grenze zwischen Uteruswand und Geschwulst starke ektatische Venenplexus enthielt, liess sich das Neugebilde mit der grössten Leichtigkeit ausschälen. Wäre man über die Insertion des Tumor im Klaren gewesen, so hätte die Kranke durch die sofortige Enucleation möglicherweise gerettet werden können; die Blutung hätte wohl nach Spaltung der Kapsel und Einführung der Hand bald nachgelassen.

Nach beendigter Operation wird die Uterushöhle mit verdünntem Chlorwasser oder bei vorhandener Hämorrhagie mit einer Lösung von Liquor ferri ausgespült. War die Operation eine eingreifende, wurde z. B. ein grosser Tumor aus dem obern Gebärmutterabschnitte exstirpirt, so ist es empfehlenswerth das Abdomen durch einen Watteverband zu immobilisiren. Durch den Gebrauch von Ergotin vermag man vielleicht in manchen Fällen dem Zustandekommen ausgedehnterer Dilatationsthrombosen vorzubeugen und jedenfalls wird durch stärkere

Uteruscontractionen mit der Wundfläche auch die Infectionsgefahr verringert. Im Uebrigen ist die Nachbehandlung eine lediglich symptomatische und wird nach allgemeinen Principien geleitet.

Die Prognose der Operation ist vor Allem von ihrer leichtern oder schwierigern Ausführbarkeit abhängig. Weiter ist auch das Alter und der Allgemeinzustand der Patientin vor der Operation von grossem Einflusse. Junge Individuen erholen sich unter sonst gleichen Verhältnissen viel rascher als ältere decrepide Personen. Hochgradige Anämie prädisponirt zu marantischen Thrombosen, und bei verjauchten Geschwülsten wurden oft schon vor der Operation faulige Stoffe in die Blutmasse aufgenommen. Die Todesfälle nach der Enucleation erfolgten überwiegend häufig an Metrophlebitis und multipler embolischer Pyämie oder an Lymphangitis mit consecutiver Peritonitis und Parametritis. Zuweilen trugen Anreissungen der Uteruswand (vgl. oben) oder Verletzungen derselben durch Instrumente direct zu dem tödtlichen Ausgange bei. Hämorrhagieen für sich allein wurden nur selten als Todesursache beschuldigt. Die Hauptgefahr der Operation liegt immer in der Aufnahme fauliger zersetzter Stoffe von der grossen und gefässreichen intrauterinen Wundfläche aus. Die Gefahr der Infection ist noch ungleich grösser, wenn die Operation nicht zu Ende geführt werden konnte, wenn zurückgebliebene Geschwulstreste necrotisiren und eine intensiv übelriechende Secretion unterhalten. Der einzige Todesfall unter 8 von den Verfassern zum Theil gemeinschaftlich ausgeführten Enucleationen betraf eine erst in einer zweiten Sitzung beendete Operation. Da der Fall auch sonst von Interesse ist, wollen wir ihn kurz anführen[1]).

Frau Reichenbach, 51 Jahre alt, von Suggenthal. Weiches sehr gefässreiches Myom der vorderen Uteruswand, welches breit vom Orificium int. bis zum Fundus aufsitzt. Spaltung der 2 Mm. dicken Kapsel durch einen Längsschnitt. Zu $^3/_4$ wurde die Geschwulst theils stumpf, theils mit der Scheere von ihrer Unterlage losgelöst. Der Rest konnte wegen des beschränkten Raumes, wegen beständigen Ausreissens der Hakenzangen und wegen Erschöpfung der Patientin und des Operateurs nicht entfernt werden; die Operation hatte $^5/_4$ Stunden gedauert. In der Nacht wehenartige Schmerzen, Erbrechen. Am folgenden Tage zeigt sich der losgelöste Theil der Geschwulst bedeutend collabirt und hochgradig übelriechend. Vollendung der Operation. Ein apfelgrosser derber Rest des Tumor's war noch fest in das Uterusgewebe eingebettet und mussten, um ihn herauszuschälen, dicke verbindende Muskelbalken mit der Scheere durchtrennt werden.

---

[1]) Vgl. Virchow's Archiv 1869.

Nach der Operation Frost, Erbrechen, Collapserscheinungen. Reizmittel. Nach anfänglich heftigem Fieber erholte sich Patientin vom 12. Tage an, nur blieb der Puls immer sehr frequent. Am 14. Tage verliess sie ohne Erlaubniss das Bett. Darauf Frost und nach fünf Tagen Erscheinungen von Thrombose der linken Ven. cruralis und saphena, später auch der rechten Seite. 30 Tage nach der Operation plötzlich Schmerz im Abdomen, Erbrechen, Diarrhoe. Kolikartige Schmerzen. Aeusserst übelriechende, später auch blutige Stühle. Respirationsbeschwerden, Herzpalpitationen. Tod am 40. Tage nach der Operation. Sectionsbefund: Alte Verwachsungen zwischen Blase, linkem Ovarium und Uterus. Im linken Ovarium Abscesse. Embolie der Art. mesaraica inf. und eines rechtsseitigen Pulmonalastes II. Ordnung. Die Thromben der linken vena cruralis theilweise central erweicht. An der Innenfläche des mässig vergrösserten Uterus eine glatte Narbe, die nur hie und da etwas stärkere Injection zeigt. In der Muscularis keine Veränderungen. In den Venen der Ligamenta lata einzelne trockene entfärbte Gerinnsel.

§. 56.

Operation von Polypen.

Die beiden häufigsten Arten gestielter Tumoren der Uterusinnenfläche sind die fibrösen und die Schleimpolypen. Dagegen sind gestielte Sarcome ein sehr seltener Befund; sie zeigen in ihrem äusseren Verhalten, abgesehen von ihrer weichern Consistenz, die grösste Uebereinstimmung mit fibrösen Polypen und sind wohl erst durch die mikroskopische Untersuchung mit Bestimmtheit zu erkennen. Auch Cancroide des Fundus und Corpus uteri treten nur ausnahmsweise in Form gestielter Geschwülste auf und haben auch dann mehr eine Einschnürung an ihrer Basis als einen eigentlichen Stiel. Zuweilen werden fibröse Polypen secundär von Carcinom ergriffen.

Die fibrösen Polypen entspringen vorwiegend häufig von Grund und Körper der Gebärmutter. Sie werden gewöhnlich nicht grösser als ein Hühner- oder Gänseei; doch kommen auch über kindskopfgrosse Tumoren vor, welche die ganze Beckenhöhle ausfüllen und den Damm kugelig hervorwölben. Ja, es wurden schon Polypen von 10—12 und sogar von 29 Pfund (Meigls) Gewicht beobachtet. Geschwülste solcher Grösse liegen mit ihrem grössten Umfange oberhalb des Beckeneingangs, und dehnen den Uterus bis zum Nabel und selbst noch weiter aus. Sobald die Polypen eine bestimmte Grösse erreicht haben, werden sie, z. Th. durch Uteruscontractionen, z. Th. durch ihre eigene Schwere in den Cervicalkanal

und schliesslich in die Scheide herabgetrieben. Dabei zieht sich ihr Stiel immer mehr in die Länge, seltener erfolgt eine partielle Inversion der Uteruswand. Die meisten fibrösen Polypen sind von kugelig kolbiger oder birnförmiger Gestalt; zuweilen auch werden sie von den zugeschärften Muttermundsrändern sanduhrförmig eingeschnürt. Durch die Reibung der Geschwulst an den umgebenden Wandungen von Cervix und Scheide entstehen manchmal Ulcerationen und im weitern Verlaufe Verlöthungen beider Theile. Der Stiel der fibrösen Polypen ist häufig nicht dicker als ein Federkiel oder ein starker Finger. Darüber hinaus kommen aber alle möglichen Uebergänge zwischen submucösen Myomen mit schmaler Basis und wirklichen gestielten Tumoren vor. Die meisten Stiele sind nur kurz, so dass der Polyp der Uterusinnenfläche scheinbar dicht aufsitzt; viel seltener erreichen sie die Länge von ein bis zwei Fingerbreiten. Die Gefässe des Stiels sind fast stets von geringem Caliber und retrahiren sich sehr vollständig nach ihrer Durchschneidung. Angaben älterer Autoren (Levret) über pulsirende Stielgefässe klingen höchst unwahrscheinlich. Nur ausnahmsweise sind mehrere fibröse Polypen gleichzeitig vorhanden; dagegen trifft man oft noch interstitielle Fibromyome neben ihnen an. Naturheilung fibröser Polypen durch Abreissen ihres Stiels und sogar Elimination derselben durch die Bauchdecken ist beobachtet, beeinflusst aber in keiner Weise die Anzeigen zur Operation.

Die Schleimpolypen haben ihren Lieblingssitz im Cervicalkanal und kommen gerne in grösserer Anzahl gleichzeitig vor. Sie überschreiten nicht oft die Grösse einer Haselnuss, und erreichen nur ausnahmsweise den Umfang eines Hühnereies. So lange sie klein sind, sind sie fast rund, oder höchstens ein wenig abgeplattet; bei grösserem Umfange dagegen zieht sich ihr weicher Stiel bedeutend in die Länge und nehmen sie dadurch gewöhnlich die Form einer Feige an.

Fast immer sind es Blutungen und serös-eiterige Ausflüsse, welche die an Polypen leidenden Frauen zum Arzte führen. Doch kommen auch Fälle vor, wo die Kranken chirurgische Hilfe erst dann aufsuchen, nachdem grosse intravaginale Polypen Incarcerationserscheinungen sämmtlicher Beckenorgane hervorgerufen haben. In früherer Zeit wurden nur solche Polypen abgetragen, welche tief in den Cervicalkanal oder die Scheide herabgetreten waren, ja man stellte zuweilen als Bedingung auf, dass der Stiel mit den Fingern erreichbar sein müsse. Eine Einschränkung der Operation in so enge Grenzen musste für viele Kranke zu einem verhängnissvollen Zeitverluste führen, da manche Polypen erst nach

längerem Bestande und nach erschöpfenden Blutungen und andere gar nie entsprechend tief herabtreten. Dagegen hat heutzutage die künstliche Dilatation des Cervicalkanales der Operation ein ganz neues Feld eröffnet, indem sie uns selbst kleine in der Gebärmutterhöhle verborgene Polypen für Finger und Instrumente zugänglich macht und dadurch eine sehr frühzeitige Exstirpation ermöglicht. In der Regel entscheidet die Möglichkeit, die Polypen genau zu erkennen, zugleich auch über die Ausführbarkeit der Operation. Leider liefert aber in gewissen Fällen die Dilatation für Diagnose und Therapie nur ungenügende Resultate, so z. B. Flexionen, bei starrem, unnachgiebigem, sowie bei sehr elongirtem Cervix. Hier wäre zuweilen eine so häufige Schlag auf Schlag wiederholte Einführung von Pressschwamm oder Laminaria nothwendig, dass durch ein solch forcirtes Verfahren entschieden mehr Unheil angerichtet würde, als durch die vorhandene Hämorrhagie. Man wird sich bei solchen Befunden einstweilen mit einer sympotomatischen Behandlung der Blutungen begnügen müssen, bis sich die Verhältnisse günstiger gestalten oder die Indicationen dringender werden. Ausser dieser temporären Unzugänglichkeit der Polypen gibt es kaum eine Contraindication gegen deren Entfernung. Man hat sie mit bestem Erfolg bei 3jährigen Kindern, wie bei 70jährigen Greisinnen abgetragen. Selbst extreme Schwäche der Patientinnen, sofern sie nur von den durch die Polypen unterhaltenen Blutungen abhängig ist, bildet eher ein Motiv mit der Operation nicht zu zögern, als sie noch weiter zu verschieben. Auch das Bestehen einer Schwangerschaft contraindicirt keineswegs die Abtragung eines leicht zugänglichen Polypen. Die Complication des Puerperiums mit grösseren Polypen ist von jeher ein Gegenstand besondern Interesses für die Geburtshelfer gewesen. Abgesehen von einer möglichen mechanischen Behinderung der Geburt, bedingen die Polypen in hohem Grade die Gefahr einer Selbstinfection im Wochenbette, indem sie in Folge von Quetschung während der Geburt gangränesciren oder verjauchen können. Hartog, Gooch, die Boivin u. A. berichten über hierher gehörige Fälle mit letalem Ausgange. Den genannten Gefahren gegenüber fällt die Möglichkeit einer vorzeitigen Unterbrechung der Schwangerschaft nur wenig in's Gewicht. Die Beobachtungen von Levret, Lever und Lee beweisen überdies, dass sogar Polypen, von einem Gewichte bis zu $3^1/_2$ Pfund, mit bestem Erfolge und ohne Beeinträchtigung der Schwangerschaftsdauer exstirpirt werden können[1]).

[1]) Kleinere aus dem Muttermund heraushängende Schleimpolypen haben wir wiederholt bei Schwangeren entfernt, ohne je einen Nachtheil zu sehen.

Die Uteruspolypen waren schon den ältesten Aerzten bekannt. Man hat ihre Abtragung in sehr verschiedener Weise vorgenommen. Die älteste Methode ist die Excision (Aëtius von Amida, Paul von Aegina), während die Ligatur erst im Mittelalter mehr in Aufnahme kam. Weitere Methoden bilden die Cauterisation, das Ausreissen oder Abdrehen der Polypen, zu denen dann noch in der neuesten Zeit die Abtragung mittelst des Ecraseurs und der galvanocaustischen Schneideschlinge hinzugekommen ist.

Die Abtragung von Polypen durch die Cauterisation, oder vielmehr die Zerstörung der Polypen durch das Ferrum candens oder Aetzmittel, ist nur sehr selten versucht worden. Einige wollten die Methode auf die Zerstörung zurückgebliebener Stielreste beschränken. Die ganze Methode ist obsolet.

Das Ausreissen oder Abdrehen mittelst Polypenzangen ist fast ausschliesslich auf Schleimpolypen zu beschränken. Oft gelingt es, die weichen Stiele dieser kleinen Geschwülstchen mit einer Kornzange abzukneipen, oder wohl auch mit der zu diagnostischen Zwecken eingeführten Curette (§. 57) loszureissen. Zuweilen genügt sogar schon der Druck eines aufgequollenen Pressschwammes zur Zerstörung kleinerer Schleimpolypen des Cervicalkanals; es bleiben dieselben am Schwamme hängen und werden zugleich mit diesem herausgefördert. Bei fibrösen Polypen ist das Ausreissen entschieden gefährlich, da man hier bei der derben Stielbeschaffenheit leicht eine Inversion herbeiführen könnte. Auch die Torsion erscheint höchstens bei ganz kleinen, dünngestielten und leicht beweglichen fibrösen Tumoren anwendbar; einen Vorzug vor anderen Methoden kann sie auch in solchen Fällen nur dann beanspruchen, wenn etwa der Stiel gerade am Fundus inserirt. Man fasst hier die kleine Geschwulst mit einer gut packenden Polypen- oder einer amerikanischen Kugelzange und dreht das Instrument, ohne nach abwärts zu ziehen, so lange um seine Axe, bis der Stiel nachgiebt. Begegnet man hierbei einem grössern Widerstande, so muss man sofort eine andere Methode wählen.

Die Ligatur, d. h. die langsame Abschnürung durch Seiden- oder Hanfschlingen, bildete lange Zeit die fast ausschliessliche Methode[1]). Die Zahl der für die Anlegung von Ligaturen erfundenen Instrumente und Apparate ist Legion, und können wir hier nur deren Haupttypen kurz anführen. Zu den gebräuchlichsten Instrumenten

[1]) Nur sehr selten hat man die Ligatur bei längeren und sehr leicht zugänglichen Stielen in der Art angewendet, dass man dieselben dicht an der Uteruswand unterband und vor dieser Stelle mit der Scheere abtrug.

zählte der Levret'sche Schlingenträger, eine Zange, deren im Schloss sich kreuzende Arme die schon geschürzte Schlinge tragen, welche durch Oeffnen der Griffe zugeschnürt wird. Weitere Grundformen bildeten der vielfach modificirte Levret'sche Doppelcylinder, die rosenkranzartigen Instrumente und die Ligaturstäbe. Sehr häufig wurden, wie z. B. bei dem Desault'schen Verfahren, zusammengesetzte Apparate verwendet, welche aus besonderen Schlingenführern und Schlingenschnürern bestanden. Die Ligatur verdankte ihre Herrschaft hauptsächlich der Furcht vor Blutung und es hat sehr lange gedauert, bis man einsah, wie übertrieben diese Furcht war und welche wirkliche Gefahr man gegen den vermeintlichen Schutz vor Blutung eintauschte. Die langsame Abschnürung ist gegenwärtig vollständig von anderen Methoden verdrängt worden. Ihre Anwendung war mit grossen Beschwerden für die Kranken verbunden, da der Polyp sofort nach der Unterbindung bedeutend anschwoll und Druckerscheinungen auf Blase und Rectum hervorrief. Nach kurzer Zeit begann er zu faulen und veranlasste eine äusserst übelriechende Absonderung. Der jauchige Zerfall der ganzen Geschwulst setzte sich häufig auf die Thromben in den Stielgefässen oder wunde Stellen der Uterusinnenfläche fort und führte zu Metrophlebitis und Pyämie; in andern Fällen kam es wenigstens zu ausgedehnten Thrombosen der Becken- und Schenkelvenen, zu Phlegmasia alba dolens. Diese übeln Folgen sind selbstverständlich ganz und gar von dem zur Ligatur gewählten Materiale unabhängig und beweist es nur eine völlige Verkennung der entscheidenden Gesichtspunkte, wenn einzelne Vertreter der Ligatur die durch die Fäulniss des Polypen bedingte Infectionsgefahr durch carbolisirte Darmsaiten oder durch Ligaturen bekämpfen wollen, welche durch Imprägnation mit einer Kautschuklösung (Tyler Smith) vor dem Einflusse der corrodirenden Jauche geschützt sein sollten. Die Application von Ligaturen ist in vielen Fällen ausserordentlich mühsam und in manchen complicirten Fällen gar nicht durchführbar; zuweilen ist sie nicht einmal für sich allein ausreichend[1]), so dass man schliesslich doch noch, mit Verzicht auf den Schutz vor Blutung, zu Messer und Scheere greifen musste. Auch dieser Schutz vor Blutung ist kein absoluter und berichtet z. B. Meighs über zwei Fälle, wo die Blutung nach der Ligatur „geradezu fürchterlich" war. Endlich

[1]) So musste Rigby einmal im Verlaufe von 7 Monaten 20 Ligaturen anlegen und doch noch einen kleinen Rest der Naturheilung überlassen.

Simpson erwähnt, dass sich im Museum des St. Bartholomäus-Hospital in London ein Uterus mit einem fibrösen Polypen befinde, um dessen Stiel die Ligatur noch anliegt; die Kranke starb an Metrophlebitis und Peritonitis.

wurde auch Tetanus (Porter Smith) nach der Ligatur beobachtet. Die folgenden Zahlen geben einen beredten Ausdruck für die Gesammtgefahr der Ligatur. Lee verlor von 59 mit Ligatur behandelten Kranken 9, M'Clintock von 10 Operirten 3.

Die bei weitem sicherste und am raschesten zum Ziele führende Methode ist die Excision. Man verwendet hierzu über die Fläche gebogene, vorn wohl abgerundete Scheeren mit langen Stielen (Sieboldsche Scheeren), oder Messer von besonderer Construction, sogenannte Polypotome. Fig. 116 stellt das an seiner concaven Seite schneidende Simpson'sche Polypotom dar.

Fig. 116.

Die Excision wird am zweckmässigsten in Rücken- oder Steissrückenlage der Patientin ausgeführt; man kann bei dieser Lagerung den Uterusfundus erforderlichen Falls von den Bauchdecken aus überwachen. Die Seitenlage passt nur bei tiefem Ursprunge und kleinem Umfange des Polypen, gestattet aber unter solchen Verhältnissen eine Blosslegung des gesammten Operationsfeldes. Abgesehen von Demonstrationszwecken erscheint indess eine vollständige Freilegung der Scheide oder ein Auseinanderziehen der Muttermundslippen durch Haken etc. nur bei kleinen Schleimpolypen streng nothwendig, da man dieselben eben wegen ihrer Weichheit und Schlüpfrigkeit mit den Fingern allein oft schwer deutlich fühlen und fixiren kann. In den meisten Fällen lässt man das Rinnenspeculum nur so lange liegen, bis man den Polypen erfasst hat, entfernt es aber dann, um nicht beim Emporführen der Finger an den Stiel durch dasselbe behindert zu werden. Die Narcose ist wohl in allen Fällen entbehrlich.

Sehr einfach gestaltet sich die Operation, wenn der Polyp mit seinem grössten Umfange in die Scheide oder doch so tief herabgetreten ist, dass man seinen Stiel mit den Fingern erreichen kann. Man fasst hier den Polypen mit einer Muzeux'schen, bei grösserem Umfange sogar mit einer Geburtszange, und zieht ihn unter leicht rotirenden Bewegungen mässig nach abwärts. Eine grössere Gewalt darf niemals hiebei angewendet werden, da man sonst leicht die Uteruswand invertirt oder anreisst[1]). Ist der Stiel auf diese Weise angespannt und leichter zugänglich geworden, so wird sodann unter Leitung von 1—2 Fingern der linken Hand die Scheere oder das Polypotom

[1]) Piedagnel und Gosselin theilen einen Fall mit, in welchem beim Herableiten des $2^1/_2$ Pfund schwerer Polypen mittelst der Geburtszange der Uterus invertirt und eingerissen wurde und die Kranke nach 5 Tagen an Peritonitis starb.

an denselben empor geführt und die Durchschneidung vorgenommen. Auf die Stelle, an welcher der Stiel durchtrennt wird, kömmt im Ganzen wenig an, da auch längere Stielreste bei gutartigem Charakter der Geschwulst keinerlei Nachtheil bringen und sich bald vollständig retrahiren. Dagegen muss man sich hüten eine Furche an einem zusammengesetzten Fibrome oder gar eine durch die Muttermundsränder bedingte sanduhrförmige Einschnürung mit dem eigentlichen Stiele zu verwechseln. Ist einmal der Stiel durchschnitten, so begegnet die Extraction des Polypen meist keinen weiteren Schwierigkeiten. Doch kann es bei intrauterinen Tumoren nothwendig werden, die gespannten Muttermundsränder mit Messer oder Scheere einzuschneiden; auch hat man für die Entwicklung sehr grosser die ganze Scheide ausfüllender Polypen die Geburtszange zu Hilfe genommen und den Damm gespalten. Zweckmässiger wäre wohl in solchen Fällen die Verkleinerung der Geschwulst gewesen.

In einzelnen Fällen muss man sich den Weg zum Stiel dadurch bahnen, dass man vorerst secundäre Verlöthungen des Tumor's mit Scheide oder Cervicalwand loslöst. Gewöhnlich genügen hiezu die Finger oder stumpfe Instrumente. Sind die Verwachsungen aber fester, so kann man dieselben auch mit kurzen Scheerenschlägen durchtrennen, muss aber hiebei, um eine Verletzung von Rectum, Blase oder Bauchfell zu vermeiden, die Scheerenspitze stets gegen die Geschwulst gerichtet halten.

Bei Geschwülsten, welche vollständig innerhalb des Uterus liegen, kann es zuweilen sehr schwierig oder sogar unmöglich sein zum Stiele zu gelangen. Selbst die vorherige Dilatation des Cervicalkanales durch Quellmittel oder die Einkerbung der gespannten Muttermundsränder mit dem Messer führt nicht immer zum Ziele. Man sucht sich in solchen Fällen durch eine sorgfältige Sondirung der Uterushöhle sowie durch Rotationsversuche am Tumor, Klarheit über die Ansatzweise desselben zu verschaffen. Bei grösseren Polypen hat man überdies auf das Vorhandensein einer partiellen Inversion zu achten, und muss zu diesem Zwecke die ganze Aussenfläche des Uterus, eventuell durch combinirte Untersuchung von Rectum und Bauchdecken aus, auf's Genaueste abtasten. Bietet im Uebrigen die Uterushöhle hinreichenden Raum für Scheere oder Polypotom, so kann es auch gelingen den Polypen abzuschneiden ohne dass man seinen Stiel zuvor mit den Fingern erreicht hat. Man schiebt hier die Scheere vorsichtig sondirend mit ihrer concaven Seite längs der convexen Oberfläche der Geschwulst bis zu deren Implantationsstelle empor. Ergab die vorhergehende Untersuchung eine Einstülpung der Uteruswand, so wird eine Verletzung derselben am besten ver-

mieden, wenn man sich mit der Scheere dicht an die Geschwulst hält und jeden stärkeren Zug an der letztern vermeidet.

Durch excessive Grösse des Polypen kann ein von dem bisher beschriebenen ganz abweichendes Operationsverfahren erfordert werden. Es gehören hierher solche Fälle, wo der Tumor die ganze Beckenhöhle ausfüllt, oder sogar, wie in einem Falle von Simon, mit einem noch grössern Segmente, welches den Beckeneingang nicht passiren kann, in der Bauchhöhle liegt. Da es hier vollständig unmöglich ist, selbst nach Eingehen mit der halben Hand oder mit Instrumenten an den Stiel zu gelangen, so bleibt nichts übrig, als den Tumor zu verkleinern und so allmälig einen Weg zu dessen Ansatz zu bahnen. Chassaignac schlug zu diesem Zwecke die Excision keilförmiger Stücke aus dem Polypen vor, während Andere ihn durch Aushöhlung seines Innern compressibel machen wollten. Ein weit besseres Verfahren ist die von Simon für solche Fälle empfohlene operative Verlängerung des Polypen (Allongement operatoir). Simon zieht den Polypen mit einer Muzeux'schen Zange an und macht sodann mit einer Cooper'schen Scheere in verschiedener Höhe und an entgegengesetzten Seiten transversale Einschnitte durch die Kapsel der Geschwulst und diese selbst. Der Polyp zieht sich dabei schliesslich so weit in die Länge, dass man nun leicht zum Ziele gelangt. In noch ausgiebigerer Weise erzielt Hegar diese Verlängerung und Verdünnung des Polypen durch Schnitte, welche bis zur Mitte des Polypenkörpers reichen und diesen spiralig umkreisen. Man kann durch dieses Allongement durch Spiralschnitt vollkommen intrauterine Tumoren bis vor die äusseren Genitalien herabbringen und gewinnt dabei noch eine gute Handhabe für den Zug. Alle diese Schnitte in den Tumor müssen mit kurzen und kräftigen Scheerenschlägen geführt und die ganze Operation möglichst beschleunigt werden, da denn doch bei längerer Dauer derselben der Blutverlust allmälig zu bedeutend werden könnte. Die sonst auf die Excision folgende Blutung ist namentlich bei dünneren Stielen fast null. Geringere Hämorrhagien lassen sich leicht mittelst kalter Injectionen stillen. Bei stärkern Blutungen muss dagegen sofort die Scheide freigelegt und der Cervicalkanal tamponirt werden. Bekömmt man die blutende Durchtrennungsfläche selbst zu Gesicht, so kann man auf diese einen kleinen mit Liquor ferri imprägnirten Tampon oder das Ferrum candens direct appliciren. Dupuytren erlebte unter 200 Operationen nur zweimal eine starke Blutung, welche durch Tamponade gestillt wurde. Fälle wie der von Zacutus Lusitanus aus dem 17. Jahrhundert und ein neuerer von Montgomery, wo die Blutung letal wurde, gehören zu den grössten Seltenheiten.

Mit Vorliebe sind in der Neuzeit von manchen Gynäkologen der Ecraseur und die galvanocaustische Schneideschlinge für die Abtragung von Polypen gebraucht worden. Auch hat gerade der Ecraseur erhebliche Verbesserungen erfahren. Statt des unbehilflichen Chassaignac'schen Kettenecraseurs hat Braxton Hicks ein Instrument angegeben, dessen Schlinge durch 2—6fach zusammengedrehten, geglühten Stahldraht gebildet wird und sich in jeden beliebigen Winkel zur Hülse stellen lässt. Noch besser scheint sich der von Meadows angegebene, von Meier und Meltzer in London verfertigte Ecraseur zu bewähren; sein einfacher Draht ist solider, als das Drahtseil von Braxton Hicks, dessen einzelne Elemente manchmal successive zerreissen. Ueberdies lässt sich bei dem Meadows'schen Instrumente die Drahtschlinge vollständig durch einen schmalen Schlitz der Hülse durchziehen, so dass nicht die geringste Oeffnung in derselben mehr übrig bleibt, und alles gefasste Gewebe sicher durchgequetscht wird. Man hat dem Ecraseur und der galvanocaustischen Schneideschlinge nachgerühmt, dass sie vollen Schutz vor Blutung ohne die Gefahren der Ligatur darbieten und hat sie desshalb besonders bei dickeren Stielen mit pulsirenden (?) Gefässen und bei sehr anämischen Personen empfohlen. Wie wenig aber der Schutz vor Hämorrhagie in Betracht kömmt, geht wohl aus dem Obigen zur Genüge hervor; auch werden die Gefahren der Ligatur bei diesen Methoden nicht ganz vermieden. Veit sah einmal eine Metritis, ein anderes Mal eine Thrombose der Becken- und Schenkelvenen auf das Ecrasement folgen. Leider können beide Methoden die Excision gerade in schwierigen Fällen nicht ersetzen, da sie nur bei leichterer Zugänglichkeit des Stieles anwendbar sind. Die Application der Schlinge ist namentlich im Innern der Gebärmutterhöhle oft ungemein schwierig; auch reisst der Ecraseur- oder Glühdraht leicht, wenn die Insertion der Geschwulst eine Winkelstellung der Schlinge zum übrigen Theile des Instrumentes erfordert, oder wenn der Stiel sehr dick ist. So brauchbar sich demnach Ecrasement oder Galvanocaustik in passenden Fällen erweisen mögen, so sichert doch die allgemeinere Anwendbarkeit und die raschere und leichtere Ausführung der Operation der Excision den entschiedenen Vorzug.

Die Exstirpation von Uteruspolypen ist bei richtiger Wahl der Operationsmethode und bei Abwesenheit besonderer ungünstiger Verhältnisse, wie z. B. excessiver Grösse der Geschwulst, breiter Insertion, ein sehr ungefährlicher Eingriff. Todesfälle sind speciell nach der Excision eine grosse Seltenheit und fallen nicht einmal immer der Operation an sich, sondern einer forcirten vorgängigen Dilatation des Cervicalkanals und dergleichen zur Last. Dabei ist

die Operation eine ausserordentlich dankbare. Kaum ein anderer operativer Eingriff beseitigt so rasch und vollständig die Quelle langwieriger Leiden. Wie mit einem Schlage ändert sich die Scene und die Kranken gehen nach trostlosem Zustande einer schnellen Genesung entgegen.

Eine besondere Nachbehandlung ausser mehrtägiger Bettruhe ist nicht erforderlich.

§ 57.

Entfernung flächenhafter Neubildungen aus der Gebärmutterhöhle.

Flächenhaft von der Schleimhaut ausgehende Neubildungen können aus Körperhöhlen nur selten sammt ihrem Mutterboden excidirt werden. Es bleibt dann nichts übrig, als sie entweder durch Caustica zu zerstören, oder sie vorerst noch gründlich mittelst besonderer Instrumente anszukratzen oder auszuschaben. Man gebraucht hiezu die Curette von Recamier (Fig. 117) oder die von Simon angegebenen Schablöffel (Fig. 118). Mit diesen Instrumenten lässt sich alles Krankhafte viel vollständiger als durch die Cauterisation entfernen; gleichzeitig wird die Nachbarschaft weit weniger gefährdet als bei der ausschliesslichen Anwendung von Glüheisen oder Aetzmitteln, deren Wirkung in die Tiefe sich nie so genau controliren lässt. Gerade bei Erkrankungen der Uterusinnenfläche haben wir nicht selten Gelegenheit, von diesem Verfahren Gebrauch zu machen.

Fig. 117.

Fig. 118.

So z. B. bei Cancroiden des Corpus und Fundus uteri, bei diffuser Infiltration der Mucosa und der angrenzenden Muskelschichten durch Sarcom. Die Uterusinnenfläche ist in solchen Fällen in grösserer oder geringerer Ausdehnung von den fungösen Wucherungen oder warzenartigen Erhabenheiten der Neubildung bedeckt, oder sie erscheint bei beginnendem Zerfalle der Neubildung streckenweise in eine Geschwürsfläche verwandelt.

Cancroide des Collums indiciren die Auslöffelung nur in Ausnahmsfällen, da man sie, wenn immer möglich, sammt der Vaginalportion excidiren wird. Zur Curette oder zum Schablöffel wird man nur dann greifen, wenn die Wucherungen

so hoch nach der Uterushöhle hereingreifen, dass sie auch durch eine trichterförmige Excision nicht vollständig entfernt werden könnten, oder wenn nach Amputation des Collum's Recidive eingetreten ist und eine neue Excision unmöglich erscheint. So wurden (vgl. pag. 230) bei der Frau Föhrenbach, nach der zweiten Recidive, die den Cervicalkanal ausfüllenden Wucherungen mit der Curette entfernt und damit monatelang alle Beschwerden gehoben. Von einer neuen Excision hätte hier bei dem unmittelbaren Uebergange des Scheidengewölbes in den Cervicalkanal und bei der Verdünnung der Wand des Collum's nicht die Rede sein können.

Ausgezeichnete Dienste leistet die Curette auch in einzelnen Fällen chronischer Endometritis corporis, indem man mit ihr entzündliche Wucherungen der Mucosa, welche Blutungen und abnorme Secretion unterhalten, entfernen kann.

Frau Fischer, 30 Jahre alt, aus Waldkirch, kam auf die Klinik, da sie seit einem Aborte 6 Wochen lang an Blutungen litt. Von Zeit zu Zeit ging reines Blut in grösseren Mengen ab, meist aber war nur eine blutigwässerige zum Theil mit Eiter gemischte Absonderung vorhanden. Der Uterus war noch bedeutend vergrössert, der Cervicalkanal für einen Finger durchgängig. Der Verdacht auf zurückgebliebene Eireste erwies sich als unrichtig, da man bei starkem Herabdrücken des Uterus die Fingerspitze bis zum Fundus emporführen konnte und nirgends hervorragende Fetzen oder dergl. fand. Die Blutungen dauerten aber trotz anhaltender Bettruhe, trotz Anwendung von Kälte, styptischer Injectionen in die Vagina, Tamponade des Cervix, Ausätzung der Körperhöhle mit Höllenstein durch weitere 14 Tage ununterbrochen fort. Kaltenbach führte nun, in der Idee doch noch kleinere Deciduareste zu finden, die Curette ein, und kratzte mit derselben die Uterushöhle aus. Es wurden hierdurch weiche Massen zu Tage gefördert, welche sich bei der, auch von Prof. Maier controlirten Untersuchung, als reines Granulationsgewebe darstellten. Die Blutungen sistirten unmittelbar nach diesem Eingriffe vollständig, und Frau F. hat seitdem wieder eine normale Entbindung durchgemacht.

Der Nutzen der Curette beschränkt sich nicht auf ihre therapeutische Anwendung, sondern häufig dient sie uns zugleich als ein wichtiges diagnostisches Hülfsmittel. Weder der untersuchende Finger, noch die Sonde giebt uns bei krankhaften Veränderungen der Mucosa und besonders bei flächenhaften Neoplasmen der Uterushöhle so gute Aufschlüsse als die Curette. Man wendet sie desshalb vorzüglich in solchen Fällen langdauernder Blutungen an, wo der ganze Symptomencomplex und Untersuchungsbefund (Fehlen einer bedeutendern

Vergrösserung des Uterus, Mangel eines äusserlich oder innerlich an demselben abtastbaren circumscripten Tumor's) auf eine isolirte Erkrankung der Innenfläche hinweist. In vielen Fällen erhalten wir hier sofort positive Aufschlüsse, indem die Curette kleine Schleimpolypen, Stücke einer veränderten Mucosa, eines Cancroides oder Sarcomes, oder auch einfach junges Granulationsgewebe herausbefördert. In den übrigen Fällen ist auch ein negativer Befund von grossem Werthe.

Die für Einführung von Curette oder Schablöffel erforderliche Wegsamkeit des Cervicalkanals muss meist durch künstliche Dilatation mit Laminaria etc. hergestellt werden. Man kann die „Auslöffelung" der Uterushöhle sowohl in der Seiten- als Rückenlage vornehmen. Letztere ist desshalb empfehlenswerther, weil man den Uterus während der Operation mit der aussen aufgelegten Hand fixiren und überwachen kann. Eine Freilegung der Scheide ist nicht unbedingt nothwendig, bietet aber den Vortheil, dass man die ausgekratzten Massen sofort übersehen kann, ohne das Instrument ganz herausziehen zu müssen. Dagegen fixirt man sich stets die vordere Muttermundslippe mittelst einer Hakenzange, welche man durch einen Gehilfen mässig anziehen lässt. Das Instrument wird ähnlich wie eine Uterussonde zunächst bis zum Fundus emporgeschoben und dann mit leicht schabenden Bewegungen über die verschiedenen Flächen des Uterus hergeführt, bis man die erkrankte Stelle gefunden. Bei wuchernden Cancroiden erkennt man die kranken Partieen als weiche Hervorragungen; man fühlt, dass die Curette in weiches, hirnmarkähnliches Gewebe eindringt und dieses von seiner Unterlage loslöst. Ist dagegen bei Cancroiden oder Sarcomen bereits Ulceration eingetreten, ist bereits die Muscularis mit ergriffen, so streicht das Instrument abwechselnd über leistenartige Vorsprünge und grubenartige Vertiefungen und man kann hier meist leicht die zottig-fetzige Geschwürsfläche von der übrigen glatten Innenfläche unterscheiden. Liegt die Muscularis bloss, so entsteht dann an solchen Stellen ein eigenthümliches Knarren und Kratzen, welches sogar von den Umstehenden gehört werden kann. Dasselbe Geräusch tritt übrigens auch ein, wenn die Curette über resistentere Falten des Arbor vitae gleitet, oder wenn man an gesunden Stellen die Schleimhaut abgekratzt und die Muscularis blossgelegt hat; das Knarren und Kratzen wird demnach nur im Zusammenhalt mit Niveaudifferenzen an der Innenfläche verdächtig. Bei weichen Cancroiden zeigt uns das Geräusch sogar geradezu an, dass man jetzt die kranken Partieen entfernt hat, und dass man bereits in gesundes Gewebe eindringt. Den besten Anhaltspunkt dafür, dass man wirklich die erkrankte Stelle getroffen

hat, geben die losgeschabten Geschwulstpartikelchen selbst, welche grösstentheils in Blutgerinnsel eingebettet aus dem Muttermund herausgeschwemmt werden. Handelt es sich nicht nur um vorläufige Feststellung der Diagnose, so setzt man das Auskratzen so lange fort, als man noch loslösbare pathologische Producte findet. Doch muss man sich namentlich bei ulcerirenden Neoplasmen hüten, an irgend einer Stelle zu tief oder mit zu viel Gewalt in die Muscularis hereinzubohren. Spiegelberg[1]) ist es in einem solchen Falle begegnet, die Uteruswand zu durchbohren. Die Kranke collabirte bald nach dem Eingriffe und starb am folgenden Tage an Perforationsperitonitis. Am besten schützt man sich vor solchen Verletzungen durch Umfassen des Uterus von den Bauchdecken aus, wobei man die Dicke der zwischenliegenden Wand ziemlich genau controliren kann. Die Hämorrhagie ist im Anfange zuweilen ziemlich lebhaft, verliert sich aber rasch von selbst und erreicht unseren Erfahrungen zufolge nie einen höhern Grad. Nach beendigter Auskratzung wird bei malignen Neubildungen die Uterushöhle noch mit Höllenstein ausgeätzt. Es werden hierdurch halbgelöste flottirende Gewebsfetzen vor Fäulniss bewahrt und allenfalls zurückgebliebene Reste der Neubildung zerstört. Bei Cancroiden des Collums setzt man ein Glüheisen auf die wunden Flächen auf.

Der Eingriff wird fast stets sehr gut ertragen und verhält sich namentlich der Uterus älterer Frauen sehr indolent gegen das Auskratzen. Wir haben mittelst dieses Verfahrens sehr zufriedenstellende Resultate, selbst bei blumenkohlartig wuchernden Cylinderepithelialcancroiden erzielt. Die Blutungen hörten immer sofort auf und war nur noch die Loslösung der Aetzschorfe durch einige Tage von einem blutigserösen Abgang begleitet. Recidiven traten meist erst nach längerer Zeit ein und konnte dann die Operation noch öfters mit Erfolg wiederholt werden. Zum Belege mögen die beiden folgenden Krankengeschichten aus der Praxis der Verfasser dienen.

K. Fissler von Altenheim, 49 Jahre alt, hat 10 mal geboren. Erster Eintritt in die Anstalt 12. Juni 1871. Seit 3 Jahren 8—12-tägige Blutungen, welche erst auf eine Cauterisation der Uterushöhle im October 1870 nachliessen, und bis April 1871 ausblieben. Von da an bis zu ihrer Ankunft in der Anstalt beständige Blutung. Uterus nicht vergrössert, 6 Cm. Sonde. Erweiterung des Cervicalkanals mit Laminaria. Auskratzung der Uterushöhle fördert Schleimhautpartieen mit beginnender Cancroidentwicklung zu Tage. Hämorrhagie hörte sofort auf; Patientin wurde Anfang Juli entlassen. Ende November

[1]) Archiv für Gynäkologie VI. Bd. I. Heft.

1871 kehrt Frau F. viel kräftiger aussehend auf die Klinik zurück, weil seit kurzer Zeit Schmerz und Blutungen aufgetreten sind. Nach Dilatation des Cervicalkanals fühlt man mit der Curette Rauhigkeiten und kleine höckrige Erhabenheiten an der Uterusinnenfläche. Gründliche Auslöffelung, Cauterisation mit Lapis; die mikroskopische Untersuchung des Ausgeschabten zeigt die Cancroidentwicklung weiter vorgeschritten; einzelne kolbige Epithelialwucherungen bereits bis in das Muskelgewebe vorgedrungen. Patientin wird Anfang December entlassen. Die Blutungen sistirten nun ein volles Jahr und Frau F. kam erst im Februar 1873 wieder wegen neuen Hämorrhagieen auf die Klinik. Die jetzt herausgeschabten viel reichlicheren Massen zeigen eine sehr weiche Beschaffenheit. Die Operation sammt nachfolgender Cauterisation abermals sehr gut ertragen. Seit der Entlassung Ende Februar bis October 1873 keine Nachricht von der Patientin.

Katharina K....., 48jährige Virgo aus Buchholz. Nach bisher regelmässiger Menstruation seit 2 Monaten hartnäckige, allen Mitteln trotzende Blutungen. Der schlanke, anscheinend verlängerte Uteruskörper in der rechten Excavatio sacro-iliaco zu fühlen. Befund durch's Speculum normal. Einführung von Laminaria. Sonde dringt 10 Cm. tief ein und verursacht reichliche Hämorrhagie. Curette dringt am Fundus und an der vordern Wand in weichere morsche Massen, welche sich leicht abbröckeln lassen und hirnmarkähnliche Consistenz darbieten. Die mikroskopische Untersuchung ergiebt Cylinderepithelialcancroid. Zwei Tage später gründliche Auskratzung und Cauterisation mittelst Aetzmittelträger, dessen Fenster vorzüglich gegen die vordere Wand gerichtet gehalten wird. Keinerlei unangenehme Reaction; Blutungen sistiren sofort. Bettruhe bis nach beendigter Losstossung der Aetzschorfe. Die früher sehr anämische Patientin erholt sich rasch. Bis jetzt seit 8 Monaten Wohlbefinden, keine neue Blutung.

§. 58.

Operative Verfahren bei Einklemmung retrovaginaler Uterustumoren[1]) in der Beckenhöhle. Emporschieben derselben gegen die Bauchhöhle.

Subperitoneale breit oder gestielt an der hintern Uteruswand aufsitzende Fibromyome können durch das vorspringende Promonto-

[1]) Ganz in derselben Weise können auch Ovarialtumoren in der Beckenhöhle eingeklemmt werden (vgl. oben). Nur ist hier die Therapie bei Misslingen der Reposition eine viel einfachere, indem sich die Ovarialgeschwülste fast ohne Ausnahme durch Punction verkleinern lassen.

rium am Emporsteigen in die Bauchhöhle verhindert werden; sie wachsen dann unter Ausweitung des Douglas'schen Raumes hinter der Vagina herab und dehnen sich nach der Kreuzbeinaushöhlung hin aus. Am öftesten kommt dies, ihres tiefen Ursprunges wegen, bei Cervicalmyomen vor. Doch können auch höher oben inserirende, namentlich gestielte, Tumoren in der Beckenhöhle eingekeilt werden, indem sie durch ihr Gewicht in die Kreuzbeinaushöhlung herabsinken und den Fundus dahin nachziehen. Der Uterus wird von retrovaginalen Tumoren entweder dicht an die vordere Beckenwand angedrängt, oder er steht bei retrovertirtem Fundus mit seiner Vaginalportion hoch über der Symphyse. Mit zunehmendem Wachsthum verdrängen und comprimiren diese Geschwülste die einzelnen Beckenorgane, und rufen schliesslich, ähnlich wie ein retrovertirter schwangerer Uterus, die heftigsten Incarcerationserscheinungen hervor. Unter der Geburt bilden sie ein absolutes Hinderniss für den Durchtritt des Kindes. Charles Clarke hat unseres Wissens zuerst den Rath gegeben, durch Emporschieben der Geschwulst nach der Bauchhöhle die incarcerirten Beckenorgane zu entlasten und die Passage frei zu machen. Ausserhalb der Schwangerschaft lassen sich retrovaginale Uterustumoren wohl stets, wenn sie nicht verwachsen sind, aus der Beckenhöhle in die Höhe schieben. Dagegen kann die schwangere Gebärmutter jede Verschiebung der Geschwulst nach oben erschweren, oder geradezu verhindern, indem sie den Beckeneingang verlegt und den Raum in der Bauchhöhle unter gleichzeitiger Erhöhung des intraabdominalen Druckes beschränkt. Man sah sich unter diesen Umständen nicht selten zur Vornahme der Sectio caesarea gezwungen, welche aber nur höchst betrübende Resultate ergab. In 14 von Breslau, Magdelaine und Spiegelberg zusammengestellten Fällen, verlief die Operation für alle Mütter letal. Tarnier giebt dagegen unter 14 Fällen 2 Heilungen an. Angesichts solcher Zahlen darf man sich wohl die Frage vorlegen, ob nicht sogar die Exstirpation der Geschwulst von den Bauchdecken aus bessere Resultate ergeben würde. Jedenfalls sollte der Arzt, statt gleich nach Eröffnung der Bauchhöhle die Sectio caesarea zu beginnen, zunächst die Befestigungsweise des Beckentumors an dem Uterus prüfen und bei schmaler stielartiger Verbindung und entsprechender Zugänglichkeit lieber die Geschwulst aus dem Becken herausheben und exstirpiren. Es könnte so möglicherweise der Kaiserschnitt umgangen werden und die Kranke wäre — falls sie die Laparotomie übersteht — zugleich von ihrem Tumor befreit [1]). Man würde gewiss die Exstirpation

[1]) Spiegelberg war bisher der Einzige, der an die Möglichkeit der Exstirpa-

solcher eingekeilter Beckentumoren, auch ohne complicirende Schwangerschaft näher in's Auge gefasst haben, wenn nicht die Mehrzahl dieser an sich gutartigen und langsam wachsenden Geschwülste nach ihrem Emporschieben in die Bauchhöhle so geringe Beschwerden machen würde.

In der neuesten Zeit hat Wallace, um die Sectio caesarea zu umgehen, eine eingekeilte Beckengeschwulst mit gutem Erfolge von der Scheide aus exstirpirt. Ein kindskopfgrosses, vom untern Uterinsegmente ausgehendes Fibroid verlegte bei einer 44jährigen Erstgebärenden die linke Beckenhälfte, drängte den Uterus nach rechts und oben und liess sich, weder von der Scheide, noch vom Rectum aus in die Höhe schieben. Wallace machte nun, nach Einlegung eines elastischen Bougies in das Rectum und eines Katheters in die Harnröhre, eine Incision in den Tumor unterhalb des Cervix, worauf die Enucleation des mit seiner Kapsel (?) nur leicht verwachsenen Tumor's ohne Schwierigkeit gelang. Er wurde mit der Polypenzange und dem Haken ausgezogen und dabei ein 2″ dicker Stiel, nachdem er um seine Axe gedreht worden, abgeschnitten. Das Wochenbett verlief normal (!). Leider geht aus der Beschreibung dieses Falles, welche manche Unklarheiten enthält, nicht mit Sicherheit hervor, ob es sich wirklich um eine retrovaginale Cervicalgeschwulst und nicht um ein vom Seitenrande des Uterus ausgehendes und gegen die Scheide herabgetretenes intraligamentöses Fibrom gehandelt hat.

Die zweckmässigste Lagerung für das Emporschieben der Geschwulst in die Bauchhöhle ist die Knieellbogenlage, da hier der negative Druck in der Bauchhöhle und die eigene Schwere der Geschwulst in gewissem Grade bei der Reposition mitwirkt, und den Frauen bei dieser Lage auch das Mitpressen erschwert ist. Will man wegen grösserer Schmerzhaftigkeit des Eingriffes, oder wegen störender Action der Bauchpresse, Chloroform anwenden, so narcotisirt man die Frauen zunächst in der Rückenlage und bringt sie erst für die Operation selbst in eine stark geneigte Seitenlage, welche ähnliche Vortheile bietet wie die Knieellbogenlage. Die besten Angriffspunkte zum Empordrängen der Geschwulst gewinnt man vom Rectum aus, da man die Geschwulst von hier aus viel vollständiger als von der Vagina her umgreifen und den Druck auf höher gelegene Theile derselben ausüben kann. Man geht zunächst mit zwei Fingern, erforderlichenfalls aber auch mit der halben Hand in's Rectum ein und drängt den Tumor mit allmälig gesteigerter Kraft in der Gegend der

---

tion nach gemachter Sectio caesarea dachte, und dieselbe in seinem Falle — wenn auch erfolglos — versuchte.

einen Regio sacro-iliaca am Promontorium vorbei nach der Bauchhöhle. Lässt man neben den Fingern Luft in's Rectum einströmen, so wirkt zugleich die entstehende Druckdifferenz bei der Reposition mit[1]). Misslingt der Versuch das erste Mal, so kann man ihn in verschiedenen Lagen der Frau, mit oder ohne Chloroform, vom Rectum und von der Vagina aus wiederholen. Es scheint, dass man in manchen Fällen zu rasch an der Möglichkeit die Geschwulst zu verschieben verzweifelte und sich sogar zur Sectio caesarea ohne zwingenden Grund entschloss. So ist es vorgekommen, dass Tumoren, welche wegen ihrer Unverschiebbarkeit die Sectio caesarea zu indiciren schienen, nach dem Blasensprunge spontan aus der Beckenhöhle verschwanden; wiederholt wird ferner angegeben, dass sich die Geschwülste bei der Section leicht aus der Beckenhöhle herausheben liessen. Würde hier das Emporschieben der Geschwulst nicht dennoch bei wiederholten Versuchen gelungen sein, namentlich wenn man dieselben in der Knieellbogenlage angestellt hätte, und wenn zuvor das Fruchtwasser durch Einführung eines männlichen Katheters zwischen Eihäute und vorliegenden Kindstheil oder durch Abdrängen des letzteren vom untern Uterinsegmente vollständig entleert worden wäre?

Kaltenbach beobachtete folgenden Fall von Einklemmung ohne complicirende Schwangerschaft: „Eine 50jährige Frau hatte seit längerer Zeit an sehr bedeutenden Urinbeschwerden gelitten. Anfangs war nur Brennen bei der Entleerung und öfterer Drang vorhanden gewesen, aber schon vor einem Jahre trat einmal plötzlich Harnverhaltung ein; seit jener Zeit war die Entleerung immer erschwert. Dabei bestand auch hartnäckige Stuhlverstopfung, Ziehen im rechten Bein, Kriebeln in den Zehen. Als Patientin in Behandlung trat, bestand seit 3 Tagen eine bedeutende Ischurie. Eine Hebamme hatte mehrmals einen Katheter einzuführen gesucht, war aber mit demselben stets auf ein Hinderniss gestossen. Schliesslich wurden immer neben dem unvollständig eingeführten Katheter, oder auch spontan, unter gewaltsamer Action der Bauchpresse kleine Quantitäten Urin im Strahle ausgepresst. Die Vaginalportion fand sich am obern Rande der Symphyse eingeklemmt und die ganze Beckenhöhle von einem Tumor ausgefüllt, welcher mit der hintern Wand des Collum's zusammenhing. Die bis zum Nabel ausgedehnte Blase wurde nicht ohne Schwierigkeit durch einen stark gesenkten Katheter entleert. Ein erster Repositionsversuch in Rückenlage und von der

[1]) So macht man zuweilen auch bei der Reposition eines retrovertirten Uterus vom Rectum aus die Beobachtung, dass der Uterus fast spontan nach vorn überfällt, sobald man Luft neben den Fingern in's Rectum einströmen lässt.

Scheide aus misslang, dagegen glückte ein zweiter in der Knieellbogenlage vom Rectum aus vorgenommener. Die anfangs fast unbewegliche Geschwulst gab unter langsam gesteigertem Drucke allmälig nach und schlüpfte schliesslich leicht nach der Bauchhöhle herein, wobei die Frau deutlich das Gefühl eines nach vorn überfallenden schweren Körpers hatte. In der Rückenlage konnte man nun leicht eine mit der hintern Uteruswand zusammenhängende harte Geschwulst fühlen, welche bis zum Nabel reichte. Wenige Tage später ging unter wehenartigen Schmerzen eine geringe Menge braunschwärzlichen, theerartigen Blutes aus dem Uterus ab; es war dasselbe offenbar schon längere Zeit durch den Druck der Geschwulst auf den Cervicalkanal zurückgehalten worden. Die Harnbeschwerden und alle übrigen unangenehmen Symptome verschwanden sofort nach der Lageveränderung der Geschwulst und das Wohlbefinden der robusten und wohlgenährten Frau wird seit 2 Jahren in keiner Weise durch den Tumor, der kaum gewachsen ist, gestört.

§. 59.

Operative Behandlung der Inversionen.

Die Behandlung frischer puerperaler Inversionen gehört der Geburtshilfe an. Ein rein gynäkologisches Interesse bieten nur die veralteten puerperalen und die durch intrauterine Geschwülste veranlassten Inversionen. Letztere hat man besonders bei Fibromen und Sarcomen beobachtet, welche breit oder gestielt vom Fundus uteri ausgehen. Die Inversion erfolgt hier entweder spontan durch Expulsionsbestrebungen des Uterus, zusammen mit der Schwere der Geschwulst, oder sie wird erst durch starkes Anziehen während eines Exstirpationsversuches hervorgebracht, und erscheint daher in allen Zwischenstufen, zwischen einer einfachen Depression des Fundus und einer nahezu completen Umstülpung. Bei den meisten veralteten puerperalen Inversionen ragt der Fundus nur wenig in die Scheide vor, da die Umstülpung am innern Muttermunde ihre Grenze findet. Nimmt auch der Cervix an der Umstülpung Theil, so geschieht dies in ungleichmässiger Weise, indem die vordere Cervicalwand, ihrer festern und breitern Verbindung mit der Blase wegen, viel weniger tief invertirt wird, als die hintere, welche bei der Tiefe der Excavatio retrouterina einer solchen Fixation entbehrt. Die Sonde dringt daher in der taschenartigen Furche zwischen Inversion und Cervix nach vorn viel tiefer ein, als nach rückwärts. Diese Verhältnisse sind nicht nur für die Diagnostik, sondern auch für die operative

Technik von Wichtigkeit. Veraltete Inversionen, bei welchen der Fundus tief in die Scheide oder sogar vor die Schamspalte herabtritt, sind wohl kaum beobachtet.

Die innerhalb des invertirten Uteruskörpers gelegene Peritonealtasche, der sogenannte Inversionstrichter, erscheint bei veralteten Inversionen, entsprechend der Involution des ganzen Organes, von sehr geringem Umfange. Auf einem horizontalen Durchschnitte stellt derselbe einen querovalen, engen Schlitz dar und seine Tiefe beträgt, wenn man die Inversion etwa in der Höhe des innern Muttermundes abträgt, nie mehr als 3—4 Cm. Er beherbergt dem entsprechend stets nur den medialen Theil der Ligamenta lata und rotunda sammt Anfangsstücken von Tuben und Ligg. ovarii [1]), während man bei frischen Inversionen den grössern Theil der Ligg. lata, die Ovarien, selbst Darm- und Netzpartieen oder ein Stück der Blase in demselben vorfand. Nicht selten führen perimetritische Entzündungsprocesse zu Verklebungen der Peritonealflächen im Innern der Inversion. Es ist dies in doppelter Hinsicht von Wichtigkeit, da hierdurch einerseits ein Repositionshinderniss begründet, andrerseits aber auch eine Abtragung der Inversion ohne Eröffnung der Peritonealhöhle ermöglicht wird. Das invertirte Organ ist häufig durch venöse Stauung, oder chronisch entzündliche Infiltration angeschwollen, zuweilen auch atrophisch. In Folge hochgradiger Circulationsstörungen, mechanischer Insultationen oder beständiger Benetzung mit Urin, kann sich sogar Gangrän entwickeln; häufiger bleibt es aber bei oberflächlichen Ulcerationen, durch welche, ebenso wie bei Polypen, Verlöthungen der Inversion mit Scheiden- oder Cervicalwand zu Stande kommen können. An der Umbiegungsstelle der Inversion greifen zuweilen ähnlich wie bei spitzwinkligen Flexionen Schrumpfungsvorgänge Platz, welche ebenfalls ernstliche Schwierigkeiten bei der Reposition bedingen können.

Die Hauptbeschwerden bei veralteten Inversionen sind Blutungen und profuse übelriechende Ausflüsse. Seltener suchen die Patientinnen ärztliche Hilfe wegen eingetretener Gangrän oder wegen mechanischer Unbequemlichkeiten, welche die in der Scheide liegende Geschwulst mit sich bringt.

Die nächste Aufgabe der Kunst geht stets dahin, eine Reposition des invertirten Organes zu versuchen. Dieselbe kann mit den Fingern oder mit Hilfe besonderer Instrumente und Apparate vorgenommen werden.

Manuelle Reposition. Unter Chloroformnarcose geht man in

[1]) Selten adhäriren Darmstücke am Rande des Inversionstrichters oder Netzstücke im Grunde der Peritonealtasche.

Rücken- oder Steissrückenlage der Patientin mit der halben Hand oder den drei ersten Fingern in die Vagina ein und umfasst mit diesen den invertirten Uterus. Die andere Hand fixirt den Uterusstumpf von den Bauchdecken aus und überwacht die Oeffnung des Inversionstrichters, um die Richtung des von innen wirkenden Druckes zu controliren; gleichzeitig verhindert sie, dass der Uterus durch zu starkes Empordrängen vom Scheidengewölbe losgezerrt werde. Freund zieht zu demselben Zwecke die Vaginalportion mittelst Fadenschlingen herab. Bei der Reposition selbst hat man zwei Wege vor sich. Entweder reponirt man zuerst den zuletzt invertirten, also den dem Cervix benachbarten Theil, durch Emporschieben und Zusammendrücken des invertirten Uterus en masse, oder man drückt zunächst den Fundus, also den ursprünglich zuerst herabgetretenen Theil, grubenartig ein, und sucht von dieser Vertiefung aus die ganze Inversion zurückzubringen. Manchmal auch combinirt man beide Wege; man schiebt zunächst die ganze Inversion in die Höhe, bis der Fundus im Niveau des äussern Muttermundes steht, und stülpt denselben nun von unten oder von den Seiten her successive so ein, dass eine Seite desselben nach dér andern den innern Muttermund passirt. Im Allgemeinen begegnet die Reposition um so grösseren Schwierigkeiten, je länger die Inversion besteht; durch Adhäsionen innerhalb des Inversionstrichters, durch Schrumpfungen des Uterusgewebes an der Umstülpungsstelle kann sie vollständig unmöglich gemacht werden. In letzterm Falle lässt sich der Fundus zuweilen leicht eindrücken und auch etwas in die Höhe schieben, sinkt aber bei Nachlass des Druckes sofort wieder herab. Doch hat man auch in den ungünstigsten Fällen durch länger fortgesetztes Kneten des Uteruskörpers, durch Wiederholung der Versuche in angemessenen Zwischenräumen, sowie durch Benützung günstiger Zeitpunkte, wo der Uterus, wie z. B. unmittelbar nach einer Hämorrhagie schlaffer und nachgiebiger erscheint, über alle entgegenstehenden Schwierigkeiten gesiegt. Es ist so die Reposition selbst nach monate- und jahrelangem (12jährigem Nöggerath, 15jährigem Whyte) Bestehen der Inversion noch geglückt. Hochgradige Anschwellung des invertirten Organs, welche ebenfalls der Reposition hindernd entgegentreten kann, lässt sich nicht selten schon durch längere Bettruhe oder durch Application äusserer Medicamente (Jodglycerintampons, Freund) beseitigen. Gerade hier wirkt auch fortgesetztes Kneten sehr vortheilhaft. Auch die mehrfachen Incisionen über die ganze Länge des umgestülpten Organs, welche Sims empfiehlt, „um die circulären Fasern des Uterusgewebes zu durchschneiden und hierdurch eines der Haupthindernisse für die Reduction zu beseitigen“, wirken gewiss nur dadurch günstig, dass

sie eine Abschwellung und Volumsverminderung des ganzen Organs herbeiführen.

Manchmal gelingt es bei dem ersten Repositionsversuche den früher in der Scheide liegenden Uterusfundus wohl bis in's Niveau des äussern Muttermundes aber nicht höher zurückzubringen. Man hat unter solchen Umständen versucht, den erzielten Effect durch Zusammennähen des Cervix unter dem theilweise reponirten Uterus (Emmet) oder durch Einlegen eines elastischen Tampons in die Scheide einstweilen zu sichern. Die Combination der manuellen Reposition mit nachfolgender Tamponade der Scheide wurde von Tyler Smith in die Praxis eingeführt, und dies Verfahren hat sich mehrfach bewährt. Zuweilen beobachtete man nach der Tamponade sogar ein spontanes Zurücktreten des vorher nur theilweise reponirten Uterus unter wehenartigen Schmerzen. So knetete z. B. Tyler Smith den Uterus, nach 12jährigem Bestande einer Inversion, täglich durch 10 Minuten und legte dann ein Gariel'sches Pessarium ein. Nach 8 Tagen stellten sich heftige, während der Nacht anhaltende Schmerzen ein, worauf die Dislocation verschwand. West sah am 3. Tage nach Tamponade des Cervicalkanals mittelst einer Kautschukblase die Reduction unter Schmerzen erfolgen. Dagegen muss es, trotz entgegenstehender Angaben sehr zweifelhaft erscheinen, ob die Tamponade oder das Einlegen von Pessarien in veralteten Fällen für sich allein, sei es durch directen Druck, sei es durch Anregung von Wehen, irgend einen Einfluss auf die Inversion ausüben kann; jedenfalls muss man sich bei Beurtheilung des Nutzeffectes dieser mechanischen Mittel die Thatsache gegenwärtig halten, dass ja auch spontane Reinversionen selbst in veralteten Fällen beobachtet wurden [1]).

Einzelne Aerzte suchten den Inversionen auch noch auf anderem Wege als von der Vagina aus beizukommen. So empfahl Courty Repositionsversuche vom Rectum aus, und Thomas machte sogar den Vorschlag, den Inversionstrichter von der Bauchhöhle aus frei zu legen und dann mittelst Dehnung von dessen Rändern die Reinversion von der Scheide oder durch Aspiration (!) von der Bauchhöhle aus zu bewerkstelligen.

Viel weniger empfehlenswerth als die manuelle Reposition ist der Gebrauch verschiedener Instrumente z. B. eines Mutterrohres, eines Mörserpistill's, einer mit einer Kugel armirten Sonde oder eines mit Heftpflaster gepolsterten Glüheisens. Man kann mit diesen Instrumenten zwar grössere Gewalt anwenden als mit den Fingern, vermag aber dafür die Angriffspunkte und die Richtung der Kraft

[1]) Vgl. Spiegelberg, Archiv für Gynäkologie V. Bd. I. Heft.

viel weniger zu controliren und führt desshalb leicht Verletzungen herbei. Geradezu gefährlich erscheint es durch permanentes Liegenlassen starrer Instrumente einen directen Druck nach aufwärts auf die Inversion ausüben zu wollen. Man hat hierzu gerade oder gekrümmte Holzstäbe benützt, die an ihrem obern Ende einen kolbenartigen Knopf, oder eine eierbecherähnliche Platte tragen und durch T binden oder Beckengürtel in ihrer Lage festgehalten werden sollten. Solche Apparate können einen wirksamen Druck auf die Inversion erst bei äusserster Anspannung und Dehnung der Vagina ausüben, und werden daher auf die Dauer nie ertragen. Ueberdies gleiten sie stets leicht aus ihrer Lage. Wir haben in einem Londoner Spitale erfolglos einen derartigen Apparat anwenden sehen, dessen oberes Ende mit einem luftgefüllten Gummiring gepolstert war. Praël sah nach der zweiten, zweitägigen Application eines eierbecherförmigen Instrumentes eine letale Peritonitis eintreten.

Nicht selten tritt übrigens auch nach manuellen Repositionsversuchen, sobald diese energisch und in kurzen Zwischenräumen unternommen werden, eine heftige Reaction auf. Es stellen sich Schmerzen, Blutungen, jauchige Ausflüsse, hohes Fieber und sogar Fröste ein, welche auf Entzündungsprocesse des Uterus (Endometritis gangraenosa) und seines Bauchfellüberzuges zurückzuführen, oder gar schon als pyämische Erscheinungen aufzufassen sind. Solche gefährliche Folgezustände contraindiciren, wenn sie sich wiederholen, jeden fernern Versuch mit der Reposition und kann dann bei Fortdauer dringender Erscheinungen die Abtragung der Inversion in Frage kommen. Diese Radicaloperation erscheint demnach angezeigt, da wo die Reposition unausführbar oder zu gefährlich ist und man entschliesst sich hier um so leichter zu derselben, als gerade vorausgegangene Repositionsversuche häufig zu perimetritischen Entzündungsprocessen, zu Verwachsungen innerhalb des Inversionstrichters führen und dadurch die Gefahr der Abtragung bedeutend verringern. Die Abtragung ist ferner bei Inversionen indicirt, welche durch breit vom Fundus ausgehende Sarcome (Langenbeck, Spiegelberg) bedingt sind. Die Inversion bietet bei solchen in die Uteruswand selbst eingelagerten malignen Geschwülsten die bequeme Möglichkeit, dieselben sammt ihrem Mutterboden radical zu entfernen. Dagegen braucht man bei Fibromyomen nur einfach die Geschwulst abzutragen, mag diese nun breit oder gestielt am Fundus aufsitzen; die Inversion gleicht sich dabei meist von selber aus.

Die Abtragung von Inversionen ist bisher durch die Ligatur, die Excision, durch den Ecraseur und die Glühschlinge vorgenommen worden.

Von der Ligatur gilt bei den Inversionen dasselbe wie bei den Polypen. Sie ist hier sogar noch entschieden gefährlicher, da die Fäden nur sehr langsam, oft erst nach mehrern Wochen durchschneiden. Ueberdies treten beim Zuschnüren der Ligatur nicht selten Shokerscheinungen auf, es stellt sich heftiger Schmerz, Erbrechen, Ohnmacht ein, die Haut wird kühl und klebrig, der Puls schwach und langsam, die Gesichtszüge verfallen etc. Man wird durch diesen Symptomencomplex gezwungen, die Operation sofort zu unterbrechen und in der That hören alle diese Erscheinungen sogleich nach Lüften der Ligatur wieder auf. Gegenwärtig ist die Ligatur fast nur noch als Voract für andere Exstirpationsmethoden und besonders für die Excision in Gebrauch.

Bei der Anwendung des Ecraseurs hat man ebenfalls wiederholt Shokerscheinungen beobachtet; derselbe schützt auch keineswegs vor Blutung. Zuweilen erfolgt dieselbe schon in dem kurzen Zeitraume, bevor die Ecraseurschlinge hinreichend fest geschlossen ist, meist aber erst nach vollendeter Durchtrennung. Sims erlebte in einem Falle eine furchtbare Hämorrhagie nach Abnahme der zerbrochenen Ecraseurkette. Glücklicherweise war das Ligamentum latum der einen Seite nicht vollständig getrennt; Sims konnte es daher vorziehen und seine Gefässe mit dem in die Bauchhöhle eingeführten Finger zunächst gegen den Rand des Inversionstrichters comprimiren und hierauf unterbinden. Die getrennten Ränder des Cervix wurden mit 5—6 Drahtsuturen zusammengenäht. Fig. 119 zeigt die abgetragene Inversion sammt dem anhängenden Rest des Ligamentum latum (a), welcher die blutenden Gefässe eingeschlossen hatte.

Fig. 119.

Die galvanocaustische Schneideschlinge ist in neuester Zeit von Veit, Spiegelberg u. A. angewendet worden. Auch bei dieser Methode ist man von Shok und Blutung wie von Scylla und Charybdis bedroht. Auf rasches Schnüren erfolgt Blutung, auf langsames Shok. So trat z. B. in einem Falle von Veit eine beträchtliche Hämorrhagie ein, während Spiegelberg bei langsamem Schnüren und

schwachem Strome Shokerscheinungen beobachtete; dieselben schienen indess nur von der Quetschung durch die Schneideschlinge abzuhängen, da sie bei Einstellung eines weitern Elementes verschwanden. Das richtigste Verfahren wird demnach wohl in langsamem Schnüren bei starker Glühwirkung bestehen[1]).

Die Excision mit Scheere oder Messer ist, abgesehen von Irrthümern in der Diagnose, nur selten für sich allein angewendet worden. Die grosse Gefahr einer klaffenden Peritonealwunde und einer fast unzugänglichen Blutung bilden in der That auch gewichtige Motive gegen ein solches Verfahren. Auch die Combination mit der Ligatur vermindert kaum die der Excision entgegenstehenden Bedenken und hat ihrerseits wieder besondere Nachtheile im Gefolge. Wir können daher keiner der bisherigen Methoden der Excision das Wort reden.

Die Hauptgefahr bei sämmtlichen Exstirpationsmethoden besteht in der Eröffnung der Peritonealhöhle und in der Reinversion der Durchtrennungsfläche nach der Bauchhöhle. Selten zwar wird das Peritoneum in solchem Umfange eröffnet, dass Darmschlingen, vor-

Fig. 120.

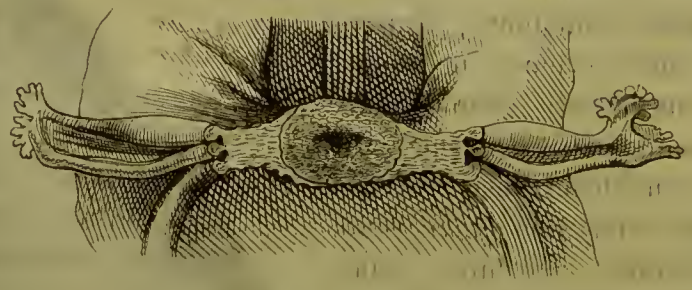

fallen, dafür aber kann Luft, Blut und Wundsecret in die Bauchhöhle eindringen. Es geschieht dies um so leichter, weil der unmittelbar jenseits der Abtragungsstelle gelegene Theil des Uterus die grösste Neigung hat, sich spontan zu reinvertiren, wobei sich die Wundfläche gegen die Bauchhöhle richtet. Dasselbe Bestreben haben in noch höherm Grade die mit in die Inversion hereingezerrten Stücke der Ligamenta lata, welche oft sofort nach der Abtragung gegen die Bauchhöhle zurückschlüpfen. Von der Bauchhöhle aus gesehen (vgl. Fig. 120), erscheint dann in der Mitte die querovale Wundfläche des

[1]) Als einen besondern Vortheil der Glühschlinge hebt Spiegelberg hervor, dass dieselbe das gefasste Gewebe in etwas schräger Richtung durchtrenne, wodurch keine ganz ebene, sondern eine mehr conisch hervorragende Schnittfläche entstehen soll (?). Trete nun nach der Abtragung Reinversion des Cervix ein, so sei dann die Brandfläche nicht gegen die Bauchhöhle, sondern gegen den Cervicalkanal hin gerichtet.

Uterus, welche nach den Seiten hin in die beiden langausgezogenen Durchtrennungsflächen der Ligamenta lata übergeht.

Glücklicherweise wird die Eröffnung der Peritonealhöhle und die Reinversion der Uteruswundfläche häufig durch Verwachsung des Inversionstrichters und durch Schrumpfung des Uterusgewebes an der Umbiegungsstelle vermieden, und sind es ja gerade solche Befunde, welche wegen unmöglicher Reposition die Exstirpation indiciren.

Um in jedem Falle vor einer Eröffnung der Peritonealhöhle gesichert zu sein, suchte man durch vorausgehende Anlegung einer Ligatur um den „Stiel" der Inversion eine Verklebung der eingeschlossenen Peritonealtasche herbeizuführen. Einige Tage später schritt man hierauf zur Abtragung. Die Ligatur wurde in dieser Weise besonders mit der Excision combinirt. In neuerer Zeit haben Veit und Spiegelberg die Glühschlinge, Mc. Clintock den Ecraseur nach mehrtägiger Ligatur angewendet. Diese Massenligatur der Inversion wird aber häufig nicht ertragen und ist auch in ihrem Effecte höchst unsicher. Oft erfolgt gar keine oder eine so schwache Verlöthung, dass dieselbe der Tendenz zu spontaner Reinversion nicht zu widerstehen vermag. In einem Falle von Veit zeigte sich trotz 3tägiger Ligatur keine Spur von adhäsiver Entzündung innerhalb des Inversionstrichters, vielmehr war in der Umgebung der Bauchfellöffnung Peritonitis purulenta aufgetreten, und die Kranke erlag 6 Tage nach der Operation dem begleitenden Meteorismus. Veit giebt desshalb den Rath, die Ligatur wo möglich länger als 3 Tage liegen zu lassen, wodurch aber auf der andern Seite wieder die gefährlichen Folgen der Fäulniss des abgebundenen Stückes mehr in den Vordergrund treten würden.

Viel sicherer, als durch vorausgehende Unterbindung der Inversion en masse, dürfte der Abschluss der Peritonealhöhle während der Operation selbst durch Anlegung einer regelmässigen Wundnaht erzielt werden. Der erste Act der Operation bestände dann darin, dass man 4—5 Draht- oder Seidensuturen in der Richtung von vorn nach hinten durch den invertirten Uterus hindurchführen würde. Bei tief in die Scheide herabgetretenen Inversionen unterliegt die Anlegung solcher Nähte keinerlei Schwierigkeiten, aber auch bei weniger hohen Graden des Uebels wird man sich die Theile durch entsprechenden Zug am invertirten Organe, unterstützt durch äussern Druck, zugänglich machen können. Der zurückbleibende Theil des Uterus wird durch diese Suturen sicher fixirt und ebenso wie die Ligamenta lata am Zurückschlüpfen gegen die Bauchhöhle gehindert. Unterhalb derselben kann man hierauf den invertirten Uterus in aller Sicherheit mit Messer oder Scheere abtragen und seine glatten Wund-

flächen durch Knüpfen der Nähte verschliessen. Weiter bietet dies Verfahren den grossen Vortheil, dass die Blutung durch die angelegte Compressionsnaht sicher bemeistert wird. Dagegen steht man bei allen anderen Exstirpationsmethoden einer aus der reinvertirten Wundfläche erfolgenden Blutung fast machtlos gegenüber. Stärkere Styptica dürfen oder können innerhalb der Peritonealhöhle nicht applicirt werden. Die Tamponade verwandelt nur die äussere Blutung in eine innere; die Anwendung der Kälte auf das Abdomen kann wenig fruchten. Es bleibt daher nichts Anderes übrig, als mit dem Finger durch die Peritonealöffnung einzugehen und das blutende Gefäss gegen den Rand des Inversionstrichters zu comprimiren. Ein Herabziehen der blutenden Fläche gegen den Cervicalkanal mit spitzen Haken u. dgl. dürfte kaum gelingen[1]), und ist man daher schliesslich auf eine Umstechung der Gefässe unter Leitung des eingeführten Fingers angewiesen.

Auch als Voract für die Abtragung lässt sich die Drahtnaht gewiss zweckmässiger als die Massenligatur verwenden. Die Einführung der Nähte würde am besten mit geraden, ziemlich kurzen Lanzennadeln gelingen, welche man in Seitenlage der Patientin das einemal von hinten nach vorn, das anderemal von vorn nach hinten durch die Inversion hindurchsticht. Man könnte so die ganze Inversion oder nur deren mittleren Theil in 3—5 Drahtschlingen fassen und diese nur mässig zusammenschnüren. Diese Nähte würden um so leichter eine vollständige Verwachsung des Inversionstrichters herbeiführen, als man sie ohne Nachtheil, namentlich ohne Fäulniss oder eine intensivere Peritonitis zu erregen, längere Zeit liegen lassen könnte. Vielleicht würde es sogar genügen, die Drähte einfach durch die Inversion hindurch zu ziehen, ohne sie zu schnüren.

Die Gefahr der Abtragung ist bei älterem Bestande der Inversion entschieden viel geringer als bei frischen Fällen. Es ist dies — abgesehen von dem geringeren Volumen des ganzen Organes — besonders auf die wiederholt besprochenen Veränderungen, welche sich bei längerer Dauer des Leidens innerhalb der Peritonealtasche und der Umbiegungsstelle entwickeln, zurückzuführen. Selbstverständlich ist auch die Wahl der Operationsmethode von grossem Einflusse auf die Prognose; doch lassen sich namentlich über die neueren Methoden (Ecraseur, Glühschlinge) noch keine hinreichend grossen Zahlen verwerthen. Nach einer schon etwas älteren Zusammenstellung

[1]) In dem früher citirten Falle von Sims gelang die Anlegung der Naht nur desshalb, weil ein nicht durchtrennter Theil des Lig. latum eine bequeme Handhabe für das Herabziehen darbot.

von West wurden unter 50 Fällen 36 durch die Operation geheilt, 12 starben, 2 mal wurde die Operation aufgegeben. Die Ligatur hatte unter 38 Fällen 8 Todesfälle und 2 erfolglose Operationen, die Excision mit vorausgehender Ligatur unter 8 Fällen 3 Todesfälle und die Excision unter 4 Fällen einen Todesfall aufzuweisen. Von 21 Kranken, welche vor Ablauf eines Jahres operirt wurden, starben 9, während unter 25 Kranken, bei denen die Operation erst nach mehrjährigem Bestande der Inversion ausgeführt wurde, nur 2 starben.

Die Nachbehandlung ist eine rein symptomatische.

§. 60.

Operationen bei Versionen und Flexionen des Uterus.

Die hierher gehörigen Operationen sind bis jetzt nur höchst selten ausgeführt, theilweise sogar nur in Vorschlag gebracht worden.

Anheilen der vordern Muttermundslippe an einen tiefer gelegenen Theil der vordern Scheidenwand zur Beseitigung von Anteversio und Anteflexio (?) uteri.

Diese Methode wurde von Sims bei hochgradigen Anteversionen angegeben, bei welchen der Uterus hinter der Symphyse dicht auf der bedeutend in die Länge gezogenen vordern Vaginalwand aufliegt, und fast parallel mit dieser verläuft. Er nahm die erste derartige Operation im Jahre 1857 bei einer Anteversion vor, die durch ein am Fundus aufsitzendes Fibrom bedingt war. Wenn man in diesem Falle die vordere Muttermundslippe mit einem Häkchen nach der Urethra zu herabzog, so richtete sich der Fundus trotz seines vermehrten Gewichtes fast bis zur normalen Lage auf. Um den Uterus in dieser Lage zu fixiren, präparirte Sims zwei halbmondförmige Lappen aus der vordern Scheidenwand heraus, den einen am Scheidengewölbe dicht an der vordern Fläche der Vaginalportion, den andern anderthalb Zoll tiefer, und vereinigte die beiden Wundflächen durch Silberdraht. Die Suturen wurden nach 12 Tagen entfernt. Es war vollkommene Vereinigung eingetreten und die Patientin wurde durch diese Operation von allen ihren Beschwerden, welche vorzüglich die Blase betrafen, geheilt. Sims machte später diese Operation noch 2 mal. Der eine Fall war dem obigen ganz analog (Fibrom am Fundus) und wurde geheilt; beim zweiten wurde ebenfalls Vereinigung erzielt; es fehlen aber weitere Nachrichten über das Befinden der Kranken.

In Deutschland hat Simon diese Operation in etwas modificirter Weise als „Transplantation der vordern Muttermundslippe“ in einem Falle von Anteflexion mit Erfolg ausgeführt. Statt wie Sims, das vordere Scheidengewölbe wund zu machen, frischte Simon direct die vordere Muttermundslippe an. Vor der Operation bestand Dysmenorrhoe mit verschiedenen hysterischen Beschwerden; Scheiden- und Intrauterinpessarien waren erfolglos gebraucht worden. Die vordere Muttermundslippe wurde etwa 3,5 Cm. über dem Orificium urethrae angeheilt und dadurch die Anteflexion (?) und der grösste Theil der Beschwerden, namentlich die Dysmenorrhoe dauernd gehoben. Da die Verwachsungsstelle in diesem Falle sich später im Verlaufe von Monaten bedeutend in die Länge zog, so giebt Simon den Rath, dieselbe sehr breit anzulegen und auch die seitlichen Theile der Vaginalportion so viel als möglich in die Vereinigung herein zu ziehen; vielleicht könne auch mit Nutzen eine gleichzeitige Vereinigung der hintern Muttermundslippe mit der hintern Scheidenwand hergestellt werden. Um ein Durchgreifen der Nähte bis in die Blase zu vermeiden, soll während der Operation ein Katheter eingelegt werden.

Die Erfahrungen über diese Operation sind, wie man sieht, sehr beschränkte. Es unterliegt wohl keinem Zweifel, dass man durch dieses operative Verfahren einen antevertirten Uterus in die rechte Lage bringen kann, vorausgesetzt, dass die vordere Scheidenwand nicht zu schlaff ist und die Anfrischung im vordersten, an der Symphyse fixirten Theil der Vagina angelegt wird. Im Allgemeinen sind aber die von Anteversion allein abhängigen Beschwerden selten so bedeutend, um eine operative Behandlung zu rechtfertigen. Am häufigsten dürften noch, nach fruchtloser Anwendung von Scheidenpessarien, hochgradige Blasenbeschwerden, heftige ziehende Schmerzen oder Sterilität diese Operation indiciren, da durch dieselbe das Orificium externum in eine für die Conception günstigere Richtung eingestellt wird. Bei Anteflexionen wird sich wohl der günstige Effect der Operation auf die Abhebung des Uterusfundus von der Blase beschränken, während der eigentliche Formfehler und die hiervon abhängigen Beschwerden fortbestehen. Sind dennoch in dem Falle von Simon auch die dysmenorrhoischen Beschwerden verschwunden, so ist hierbei wohl der Blutverlust bei der Operation und die nachfolgende Bettruhe mit in Anschlag zu bringen.

Eine Uebertragung dieser Operationsmethode auf Retroversionen und Retroflexionen etwa in der Weise, dass die hintere Fläche der Vaginalportion an einen Theil der hintern Scheidenwand angeheilt würde, erscheint nicht angemessen, da die Verhältnisse für eine dauernde Fixirung der Vaginalportion an dem beweglichen Septum

rectovaginale entschieden viel ungünstiger liegen, als bei der viel straffern, mit der Symphyse ziemlich fest verbundenen, vordern Vaginalwand.

Operative Verfahren bei Retroflexionen.

Das Verfahren, welches Köberle in einem Falle zur Heilung einer Retroflexio uteri einschlug, gründet sich wohl auf Beobachtungen, welche man nicht selten bei extraperitonealer Stielbehandlung nach Ovariotomieen machen kann. Lag der Uterus vor der Operation retrovertirt oder retroflectirt, so wird er durch die Einheilung des Ovarienstieles resp. des betreffenden Ligamentum latum in den untern Wundwinkel dauernd aus dem Douglas'schen Raume hervorgehoben und der vordern Bauchwand genähert. Die Operation, welche Köberle im Jahre 1869 bei einer 22jährigen Frau vornahm, war in der That nichts weiter als eine Ovariotomie mit Einheilung des Stiels in die Bauchwunde. Die Patientin litt in Folge einer acquirirten Retroflexion an sehr bedeutenden Beschwerden, welche ihr jeden Lebensgenuss verbitterten, und gegen welche sich die Kurmethoden von 25 nach einander consultirten Aerzten erfolglos erwiesen hatten. Das Collum uteri war etwas nach rechts, der retroflectirte Fundus mehr nach links gerichtet und zwischen beiden fühlte man über dem linken Scheidengewölbe das linke Ovarium als eine taubeneigrosse bewegliche Geschwulst. Bei der Operation wurde eine 12 Cm. lange Incision zwischen Nabel und Symphyse gemacht, das Peritoneum jedoch nur in der Länge von 4,5 Cm. eröffnet. Nun wurde der Uterus aus dem Douglas'schen Raume heraufgeholt, vor die Bauchwunde vorgezogen und das linke etwas vergrösserte Ovarium grösstentheils mit der Scheere weggeschnitten. Der Rest desselben sammt dem Ende der Tube und einem Theil des Ligamentum latum wurde durch einen Serre-noeud und einen quer durchgestochenen eisernen Pfriem derart im untern Wundwinkel befestigt, dass durch den Zug an diesem künstlich gebildeten Stiele der Uterus nahezu seine normale Stellung einnahm. Die Wunde wurde durch zwei tiefe und acht oberflächliche Nähte verschlossen. Die Heilung erfolgte ohne Fieber; am 3. Tage nach der Operation trat auf ein Sennainfus (!) sofort eine enorm reichliche Entleerung steinharter Scybala ein. Ueber das spätere Befinden der Patientin liegen genügende Berichte nicht vor.

Die Köberle'sche Operation ist in dieser Form als zu gefährlich entschieden zu verwerfen.

Zwei andere Verfahren zur Hebung von Retroflexionen hat Freund angegeben. Die eine mehrmals mit Erfolg von demselben angewendete Methode — Einheilung eines Bleidrahtes in die vordere Mutter-

mundslippe und Befestigung desselben an einem geknöpften Hodge'schen Pessarium — wurde bereits erwähnt. Das zweite Verfahren, welches Freund in der medicinischen Section der Schlesischen Gesellschaft vor die Oeffentlichkeit brachte, und wiederholt am Cadaver demonstrirte, ist bis jetzt nur Vorschlag geblieben. Es besteht in der Blosslegung, Anfrischung und Vornähung der Ligamenta rotunda. Dieselben sollen über dem Poupart'schen Bande freigelegt und mittelst eines stumpfen Elfenbeinstäbchens im Leistenkanale gelockert werden. Der retroflectirte Uterus kann nun durch Anziehen der Ligamente wie ein Pferd an den Zügeln aufgerichtet werden, wobei sich die Gegend des innern Leistenringes an der innern Bauchwand leicht trichterförmig einsenkt. Nun werden beide vorgezogene Ligamente rotunda durchschnitten und ihre vorher fixirten centralen Enden auf beiden Seiten in den kleinen Hautwunden mittelst umschlungener Naht befestigt.

§. 61.

Discission.

Unter Discission verstehen wir die blutige Spaltung des ganzen Cervicalkanals oder nur des Orificium externum. Die Discission wird zuweilen als Voract für andere Operationen (Exstirpation intrauteriner Geschwülste), oder auch zu rein diagnostischen Zwecken ausgeführt. Wir berücksichtigen hier ausschliesslich ihre therapeutischen Indicationen.

Als geburtshilfliche Operation wurde die Discission schon von den ältesten Aerzten empfohlen. Dagegen finden sich erst viel später spärliche Andeutungen darüber, dass man diese Operation auch gegen Erkrankungen, gegen dysmenorrhoische Beschwerden oder Sterilität anwendete[1]). Als der Neubegründer der Discission, welcher dieselbe dauernd in die ärztliche Praxis einführte, ist der hochverdiente Simpson in Edinburgh anzusehen, der sie im Jahre 1844 zum erstenmale zur Erweiterung eines engen Cervicalkanals vornahm. Die Kenntniss der Operation verbreitete sich von da an rasch in den grössern Städten Englands und Nordamerika's, während sie sich auf dem europäischen Continente erst mit dem Beginne der Sechziger Jahre mehr einbürgerte.

Die Hauptindication für die Discission bilden Stenosen des Cervicalkanales und die hiervon abhängigen Beschwerden und Folgeerscheinungen.

[1]) Bei Kühen ist eine entsprechende Operation von den Thierärzten schon seit langer Zeit zur Hebung der Sterilität in Gebrauch gezogen worden.

Die Verengerung betrifft meist vorwiegend die Gegend des äussern oder innern Muttermundes, selten den ganzen Kanal gleichmässig. Die Stenosen des Orificium ext. sind weitaus die häufigern und treffen oft mit conischer Gestalt der Vaginalportion zusammen (Fig. 121). — Undurchgängigkeit des innern Muttermundes wird gewöhnlich durch Flexionen (Knickungsstenosen) und nur ausnahmsweise durch ein wirklich engeres Kaliber des Kanals bedingt. Diese Stricturen erschweren sowohl den Austritt von Menstrualblut, als auch das Eindringen von Sperma und wird daher die Discission einerseits durch dysmenorrhoische Beschwerden, andererseits durch Sterilität indicirt. Denselben Effect wie eigentliche Stenosen haben zuweilen auch Verdickungen und Schwellungen der Mucosa, wie sie nach vorausgegangener Endometritis oder nach chronischen Entzündungsprocessen des Uterus überhaupt zurückbleiben. Hier können neben Dysmenorrhoe auch im Intervalle Uterinkoliken wegen behinderten Austrittes von katarrhalischen Secreten aus der Körperhöhle auftreten.

Fig. 121.

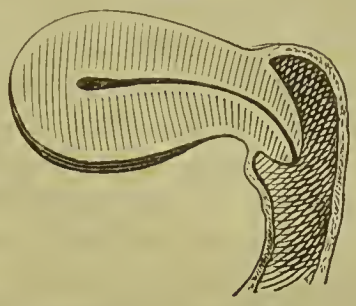

Man hat den Werth der Discission von verschiedenen Gesichtspunkten aus in Frage stellen wollen. So bezweifelte man z. B. den Causalzusammenhang zwischen Stenosen und deren Folgeerscheinungen. Richtig ist, dass dysmenorrhoische Beschwerden bei exquisiten Stenosen zuweilen fehlen; dafür ist aber auf der andern Seite die günstige Wirkung der Discission, da wo Dysmenorrhoe und Stenosen des Cervicalkanals zusammentreffen, durch vielfache Erfahrung bestätigt. Weiter behauptete man, dass ein Cervicalkanal, welcher ein Instrument, wie wir es zur Discission brauchen, durchlasse, überhaupt nicht zu eng sei. Ein starres Instrument drängt aber leicht einen engen Kanal gewaltsam auseinander, während der Durchtritt von flüssigen Massen oder von coagulirtem Blute schon durch eine hyperämische Schwellung der Mucosa verhindert werden kann. Endlich hat man die blutige Erweiterung des Cervicalkanals auch darum für unnütz erklärt, weil doch die Schnittwunde rasch wieder verklebe. Die Neigung zur Wiedervereinigung kann man aber meist durch eine entsprechende Nachbehandlung erfolgreich bekämpfen; bei discindirender Amputation mit nachfolgender Umsäumung wird der Kanal, wenigstens in seinem untern Abschnitte, schon durch die Operationsmethode selbst dauernd offen erhalten.

Die Discission wirkt bei Dysmenorrhoe und Endometritis fundi nicht allein mechanisch durch den erleichterten Abfluss der Secrete

günstig ein, sondern es kommt hier ganz entschieden auch die Entspannung und die locale Blutentziehung in Betracht, durch welche vorhandene Hyperämieen vermindert oder beseitigt werden.

Viel weniger glänzend sind die Resultate der Discission bei Sterilität. Man hat früher in dieser Beziehung zu viel von der Operation erwartet und unternahm dieselbe oft recht kritiklos ohne bestimmte Indication. Die Ursache der Sterilität ist im Ganzen nicht häufig im untern Uterinabschnitte allein zu suchen; am meisten Wahrscheinlichkeit hat eine solche rein mechanische Auffassung derselben dann für sich, wenn neben Stenosen gleichzeitig noch andere Formfehler des Uterus vorhanden sind, welche, wie z. B. eine conische Vaginalportion, auch ihrerseits das Eindringen von Sperma erschweren können. Gerade hier hat man auch mit der Discission oder vielmehr mit der discindirenden Amputation die besten Resultate erzielt. Dass die Spaltung des Cervicalkanals bei unregelmässiger Form und Weite desselben rationell begründet ist, dafür sprechen neben den operativen Erfolgen auch andere correlative Erfahrungen. So concipiren Frauen, welche jahrelang steril geblieben waren, nach einem ersten Wochenbette meist leicht und in rascher Aufeinanderfolge wieder und wir können dies nur den Veränderungen zuschreiben, welche der Cervix durch vorausgehende Geburten erleidet. Diese für die Conception günstigen Veränderungen sind aber ähnliche, wie die, welche wir durch die Discission herstellen wollen.

Die Dilatation des Cervicalkanales durch Einlegen von Bougien (Macintosh) oder von quellenden Substanzen ist mit einer intensiven Reizung verbunden und daher keineswegs schonender als die Dicission; auch stellt die unblutige Dilatation, obwohl einzelne Fälle von geheilter Sterilität nach Einlegen von Laminaria berichtet werden[1]), bei ihrer vorübergehenden Wirkung ein im Ganzen recht unsicheres Verfahren dar.

Eine weitere Indication für die Discission bilden Blutungen bei interstitiellen und submucösen Myomen. Baker Brown, Mac Clintock und Nélaton machten unabhängig von einander und ziemlich gleichzeitig die Entdeckung, dass eine ausgedehnte Spaltung des Cervicalkanals bei interstitiellen Fibroiden die begleitenden Blutungen dauernd beseitige. Baker Brown gelangte zu dieser Beobachtung bei Exstirpationsversuchen intrauteriner Tumoren, zu denen er sich Zugänglichkeit durch Spaltung des Cervicalkanals hatte verschaffen wollen. Er fand, dass die Blutungen auch nach misslungener Enucleation

[1]) Ausländer behauptet, bei Einlegen und Liegenlassen einer kleinen Canüle in den Cervix mehrmals Conception erfolgen gesehen zu haben.

oder Exstirpation sistirten und erklärte dies daraus, dass nach Spaltung des Cervix der Uterus sich fest um das Fibroid contrahiren und dadurch die Gefässe comprimiren könne (?).

Zahlreichere Erfahrungen über die Discission bei intrauterinen Geschwülsten haben ergeben, dass die Blutungen nur selten auf längere oder kürzere Zeit beseitigt werden. Die Operation hat fast nur bei solchen submucösen und interstitiellen Myomen Erfolg, welche bis zum innern Muttermund herabreichen. Die günstige Wirkung der Discission dürfte sich hier einfach aus der Entspannung der Geschwulstkapsel und der angrenzenden Mucosa erklären, welche eine ausgiebige Retraction und Schrumpfung der ektatischen, die Quelle der Blutung bildenden Gefässe, ermöglicht.

Als Contraindicationen für die Discission sind Entzündungsprocesse in den Ligamenten und dem Peritonealüberzuge des Uterus anzusehen, welche durch die Operation selbst und noch mehr durch die Nachbehandlung frisch angefacht werden können. Soll nicht wegen grösserer Beschwerden oder gefährlicher Erscheinungen, sondern ausschliesslich wegen Sterilität operirt werden, so müssen auch weniger dringende Gegenanzeigen, wie sie sich etwa aus dem allgemeinen Gesundheits- und Kräftezustande der Frauen (Anämie etc.) ergeben könnten, strenge berücksichtigt werden.

Fig. 122.

Ausführung der Operation. Die Discission wird meist in transversaler (bilaterale Incision) selten in sagittaler Richtung ausgeführt. Man bedient sich dabei gewöhnlich messerartiger Instrumente von etwas complicirterer Construction, welche entweder von innen nach aussen (vom Or. int. zum Or. ext.) oder von aussen nach innen schneiden. Das älteste Instrument ist das Uterotom von Simpson (Fig. 122), welches nach Art eines Lithotome caché auf Druck seitlich eine Klinge hervortreten lässt. Das Instrument wird geschlossen eingeführt und durchtrennt beim Zurückziehen die eine Seite des Cervicalkanals in der Richtung von innen nach aussen. Greenhalgh modificirte das Simpson'sche Instrument, indem er zwei gedeckte nach den Seiten vorspringende Klingen (Fig. 123) anbrachte und so ein doppeltes Einführen des Instrumentes überflüssig machte. Bei sehr engem Cervicalkanale kann die Einführung dieser Metrotome Schwierigkeiten bereiten; Greenhalgh war in den meisten Fällen gezwungen, durch vorgängige stumpfe Dilatation Platz für das Instrument zu schaffen. Ueberdies haben diese von innen nach aussen schneidenden „Métrotomes cachés“

den Nachtheil, dass sie nach Feststellung der nach oben divergirenden Klingen vom Operateur nicht mehr controlirt werden können und daher oft zu tief schneiden; auch geben sie dem Cervicalkanal durchaus

Fig. 123.

Fig. 124a.

Fig. 124b.

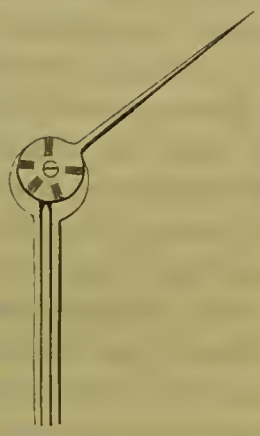

nicht die gewünschte, trichterförmig gegen das Os internum sich verengernde Gestalt, sondern durchschneiden ihn in seiner ganzen Länge gleich weit. Lässt man nun die Klingen nur wenig auseinandertreten, so wird der äussere Muttermund nicht ausgiebig genug eröffnet; lässt man sie dagegen weit divergiren, so können durch Verletzung stärkerer Arterien in der Höhe des weiter als nothwendig, gespaltenen innern Muttermundes sehr gefährliche Blutungen entstehen, oder es kann später durch das Uebergewicht der longitudinalen Muskelfasern und durch den Zug der Ligamenta sacro- und vesico-uterina der Cervicalkanal so beträchtlich klaffen, dass seine Wandungen sich theilweise invertiren und die Muttermundslippen sich nach aussen umkrempen (Spencer Wells).

Viel zweckmässiger als die Instrumente von Simpson und Greenhalgh ist das von Sims angegebene Metrotom (Fig. 124). Es besteht aus einer schmalen, rasirmesserförmigen Klinge, welche sich der Fläche nach in jeden beliebigen Winkel zum Griffe feststellen lässt. Im

Gegensatze zu Simpson und Greenhalgh wollen Sims, Barnes u. A. die Spaltung des Cervicalkanals von aussen nach innen vornehmen[1]). Sims fixirt zu diesem Zwecke die Vaginalportion mit einem Häkchen und bringt zunächst das eine Blatt einer nach der Kante gebogenen Scheere in den Cervicalkanal so hoch hinauf, dass das äussere Blatt fast die Insertion der Vagina zur Seite des Cervix berührt und trennt so die Vaginalportion nach links und rechts durch; dann führt er sein Messer ein und durchschneidet jene Gewebsmasse, welche zwischen dem Ende des Scheerenschnittes und dem Os internum liegt. Bei linker Seitenlage der Patientin muss das Messer, von seinem Rücken aus gesehen, zur Durchtrennung der linken Seite nach rechts und der rechten Seite nach links abgebogen werden.

Wir benützen bei engem Cervicalkanale stets das Sims'sche Metrotom und fixiren die Vaginalportion mit einer amerikanischen Kugelzange. Die Spaltung der Muttermundswinkel mit der Scheere nehmen wir nur dann vor, wenn wir bei discindirender Amputation die beiden Lippen einzeln abtragen wollen. Bei normal gestalteter Portio führen wir das Messer sogleich bis zum innern Muttermund vor und beginnen von hier aus, die Schnitte nach aussen zu allmälig vertiefend, die Durchtrennung. Da der Cervicalkanal eine trichterförmige Gestalt erhalten soll, so dürfen die Incisionen am Orific. int. nur 2—3 Mm. tief eindringen, während der äussere Muttermund etwa 1,5 Cm. breit klaffen muss.

Bei Verlängerung der Vaginalportion oder conischer Gestaltung derselben machen wir stets die discindirende Amputation mit Schleimhautumsäumung (vgl. §. 54). Neben den gewöhnlichen in der Abtragungsebene gelegenen Umsäumungsnähten haben wir zuweilen auch etwas höher liegende Abschnitte der seitlichen Schnittränder der Cervicalmucosa herabgezogen und durch 4 Hefte nach rechts und links, vorn und hinten an das seitliche Scheidengewölbe befestigt. Gelingt die Vereinigung, so wird die Cervicalwundfläche etwas verkleinert und zugleich auch der Kanal nach den Seiten hin stärker klaffend erhalten. — Um eine recht beträchtliche Erweiterung zu erzielen, haben wir endlich bei voluminöser Portio in einzelnen Fällen keilförmige Stücke auf beiden Seiten des Collum's nach Art eines Coloboms ausgeschnitten.

[1]) Wenig zweckmässig sind Instrumente, welche man eigens für die Durchtrennung von aussen nach innen construirt hat. Dieselben bestehen aus einem zuerst einzuführenden Leitungsstabe, in dessen seitlichen Rinnen zwei nach oben bis zur Berührung convergirende Klingen vorgeschoben werden können; nach vollständiger Einführung des Instrumentes stehen die Schneiden der Messer in der Gegend des äussern Muttermundes etwa 1,5—2 Cm. auseinander.

Macht man die Discission bei Anwesenheit intrauteriner Geschwülste, so ist häufig der Cervicalkanal so weit nachgiebig, dass man die Incisionen unter Leitung eines Fingers in Rückenlage der Patientin mit einem geknöpften Bistouri oder einem vorn abgerundeten langstieligen Messer vornehmen kann.

Sagittale Discission. Bei Flexionen erscheint der innere Muttermund meist nur desshalb undurchgängig, weil vordere und hintere Wand des Uterus sich ähnlich wie bei einer geknickten Röhre unmittelbar berühren. Die bilaterale Incision bleibt hier häufig ohne allen Erfolg gegen die begleitenden Beschwerden. Sims will daher in der Richtung von vorn nach hinten Platz schaffen, und spaltet zu dem Ende bei Anteflexionen die hintere Muttermundslippe mit einer Scheere bis zum Scheidenansatze in zwei seitliche Hälften und führt von diesem Schnitte aus noch eine Längsincision durch die hintere Cervicalwand bis zu der Höhe des Os internum. Er bedient sich dabei eines, dem in Fig. 124 abgebildeten, ganz ähnlichen Messers, welches sich aber statt nach der Fläche der Schneide nach in beliebigem Winkel zum Griffe feststellen lässt. Sims und Emmet haben mit diesem Verfahren gute Resultate erzielt. Doch ist die sagittale Discission ungleich gefährlicher als die bilaterale Incision, weil man, namentlich wenn Schrumpfungsprocesse an der Knickungsstelle Platz gegriffen haben, leicht zu tief schneidet. Eine directe Verletzung des Peritoneums lässt sich bei einiger Vorsicht wohl unschwer vermeiden, dagegen können bei ungeeigneter Nachbehandlung Entzündungsprocesse von der Wunde aus auf dasselbe übergreifen. Besonders gefährlich wäre der Versuch einer Durchtrennung der Knickungsstelle nach vorn.

Wir spülen nach der Operation die Schnittwunde mit Chlorwasser aus und stillen die meist unbeträchtliche Blutung durch Irrigationen mit kaltem Wasser. Einen besondern Verband legen wir nicht an. Simpson pinselte die Wundfläche unmittelbar nach der Operation mit einem in Liquor ferri getauchten Kameelhaarpinsel aus und Sims schob jedesmal ein in verdünnten Liquor ferri getauchtes Leinwandläppchen in den Cervicalkanal ein und befestigte es durch einen Glycerintampon. Wir halten sowohl stärkere Styptica als die Cervicaltamponade in den meisten Fällen für entbehrlich und — abgesehen von besondern Indicationen — sogar für entschieden nachtheilig. Dagegen legen wir das grösste Gewicht auf eine sorgfältige Beaufsichtigung der Operirten und lassen dieselbe etwa durch 8 Tage Bettruhe einhalten. Aerzte, welche, diese Vorsicht ausser Acht lassend die Discission in ihrer Ordinationsstunde vornahmen, oder die Patientin nach derselben sogar meilenweit in ihre Heimath zurückreisen

liessen, erlebten häufig sehr schlimme Blutungen. Sims berichtet neben mehreren sehr gefährlichen Hämorrhagieen aus seiner eigenen, einen tödtlichen Fall aus der Praxis eines jüngern Collegen. Manchmal trägt auch allein die zu grosse Tiefe der Incisionen in der Höhe des Orificium int. die Schuld an stärkeren, während oder nach der Operation auftretenden Blutungen. Hier wird sich dann allerdings die Tamponade der Vagina oder des Cervicalkanals kaum umgehen lassen. Ein anderes sehr schätzbares Mittel bildet in solchen Fällen das von Hegar angegebene und mit Erfolg ausgeführte Zusammennähen der Muttermundslippen, vgl. §. 62. Eine höchst hartnäckige Nachblutung beobachteten wir bei einer Frau, welche, wie sich erst nachträglich herausstellte, einer Bluterfamilie angehörte. Es fand sich bei derselben ausser einem kleinen anteflectirten Uterus mit engem Orificium ext. keinerlei Abnormität in den Sexualorganen. Heftige Dysmenorrhoe, 3jährige Sterilität. Seichte bilaterale Incision; die Blutung schien gleich nach der Operation vollständig zu stehen und Patientin wurde zu Bett gebracht. Bald aber zeigte sich, dass beständig Blut nachsickerte; auch gingen einige stärkere Coagula ab. Am folgenden Tage musste man zur Tamponade des Cervicalkanals schreiten, welche auch sofort jeden weitern Blutabgang beseitigte. Sobald aber der Tampon bei Eintritt übelriechender Secretion entfernt wurde, trat neue Blutung ein. In diesem Turnus: „Blutung, Tamponade, übelriechende Secretion, Entfernung des Tampons, neue Blutung“ ging es nun durch mehrere Wochen fort. Das anfangs normal gefärbte Blut wurde immer dünnflüssiger und zeigte nicht die geringste Tendenz zur Coagulation. Als endlich nach 6 Wochen die Blutung vollständig sistirte, war die Patientin äusserst anämisch und blieb desshalb, um sich zu erholen, noch weitere 2 Monate in der Anstalt. Sechs Wochen nach ihrer Rückkehr in die entfernte Heimath stellte sich zum erstenmale seit der Operation die Menstruation wieder ein und zwar so heftig, dass Patientin nach 10tägiger Dauer derselben dem Blutverluste erlag.

Neben der Sicherung vor Blutung ist es eine Hauptaufgabe der Nachbehandlung, den Cervicalkanal klaffend zu erhalten und eine vollständige Wiederverklebung der gesetzten Schnittwunde zu verhindern. Sims stopfte zu diesem Zwecke vom 3. Tage an nach Entfernung des Chloreisenläppchens den Cervicalkanal täglich mit Glycerintampons aus. Emmet führte am 3. Tage die Uterussonde ein und drängte mit ihr die frisch verklebten Wundflächen seitlich auseinander. Greenhalgh legte sogleich nach der Operation einen Stift ein, und Priestley gab einen eigenen Dilatator an, dessen Branchen

sich auseinanderschrauben lassen[1]). Wir halten die Tamponade des Cervicalkanals, sowie das Einlegen fremder Körper überhaupt, in den ersten Tagen nach der Operation für entschieden gefährlich. Wir haben wiederholt darnach unangenehme Reiz- und Entzündungserscheinungen in der Umgebung der Wunde beobachtet. Selbst wenn wir erst am 4. oder 5. Tage p. o. ein Chlorwasserläppchen in den Kanal vorschoben, trat zuweilen Dysurie, Schmerz in den Leistengegenden und sogar hohes Fieber mit Frösten ein. Wir begnügen uns daher damit, erst vom 8. Tage an die Wunde durch mehrmaliges Einführen der Sonde auseinanderzudrängen oder den Kanal mit kleinen Charpie- oder Wattetampons auszustopfen. Bei discindirender Amputation überhebt uns die Schleimhautumsäumung jeder weitern Sorge um Offenhaltung des Kanales in seinem untern Abschnitte.

Die Discission ist keine so ganz ungefährliche Operation, wie man früher wohl annahm, doch lassen sich ihre Hauptgefahren, wie Hämorrhagie, Peritonitis und Parametritis, durch richtige Wahl der Operationsmethode[2]) und durch gehörige Vorsicht in der Nachbehandlung in sehr enge Grenzen einschränken. Die Hauptsache bleibt immer Alles fernzuhalten, was die frische gefässreiche Wunde inficiren oder reizen könnte. Wir haben unter mehr als 150 Operationen 2 Todesfälle erlebt. Im ersten Falle wurde die Discission bei einem interstitiellen Uterusmyom, wesentlich zu diagnostischen Zwecken, unmittelbar nach vorausgehender Dilatation durch Pressschwamm vorgenommen. Die von der Anwendung des Pressschwammes herrührende übelriechende Secretion inficirte die Schnitte und führte dadurch zu Parametritis suppurativa, welcher die Kranke erlag[3]). Der zweite Fall betraf eine sagittale Discission. Die Kranke befand sich in den ersten Tagen nach der Operation ganz wohl, bis ein kleiner Tampon in den Cervicalkanal eingeschoben wurde. Nun erst setzte eine acute Peritonitis ein, an welcher die Kranke am 10. Tage starb. Greenhalgh[4]) berichtet ebenfalls über einen am 9. Tage durch Peritonitis tödtlich endenden Fall, den er namentlich auf Rechnung der

---

[1]) Olshausen empfiehlt zur Verhütung der Verheilung der Schnitte sofortige Cauterisation mit Lig. ferri sesquichl oder Ferrum candens. Dieses Verfahren ist bei jeder ausgiebigen Incision entschieden gefährlich und hebt überdies durch die consecutive Narbenschrumpfung geradezu den Nutzeffect der Discission auf.

[2]) Durch mündliche Mittheilung eines Collegen kennen wir einen Fall, in welchem bei tiefer bilateraler Incision ein Ureter verletzt wurde; es erfolgte Harnabgang durch die Scheide, doch verheilte die kleine Ureterenwunde spontan.

[3]) Olshausen hat bei nachträglicher Anwendung von Pressschwamm 2 Todesfälle an Septichämie beobachtet.

[4]) Obstetrical Transactions Vol. VIII p. 142 ff.

auch durch die Section nachgewiesenen früheren peritonitischen Anfälle setzen will. Doch dürfte auch hier auf die Manipulationen, welche der sehr schwierigen Einführung des Metrotoms vorausgingen, sowie auf das nachträgliche Liegenlassen eines Stiftes das Hauptgewicht zu legen sein.

§. 62.

Temporärer Verschluss des Muttermundes.

Im Gegensatze zur Hysterokleisis bei gewissen Urinfisteln (§. 71) werden die Muttermundslippen bei dieser Operation vor dem Zusammennähen nicht angefrischt. Der temporäre Verschluss des Muttermundes durch die Naht wurde zuerst von Emmet nach unvollständig gelungener Reposition veralteter Inversionen empfohlen, um den halb zurückgebrachten Fundus so lange zurückzuhalten, bis in einer zweiten Sitzung die weitere Reposition versucht werden kann. Man sichert auf diese Weise den einmal gewonnenen Effect und begünstigt vielleicht auch, ähnlich wie durch die Tamponade, das Zustandekommen einer spontanen Reinversion.

Eine zweite Indication für den temporären Verschluss des Cervix uteri geben gefährliche Hämorrhagieen. Hegar nähte bei einer starken Blutung nach Discission den ganzen Muttermund mit Erfolg zusammen. Später versuchte Freund dasselbe Verfahren in 4 Fällen lebensgefährlicher Blutungen bei unoperirbaren Fibromen. Die Hämorrhagie stand jedesmal sofort. Bei 3 Patientinnen hat Freund die Operation, von der er nie den geringsten Nachtheil gesehen, 2, 3 und 4mal wiederholt. Eine Patientin ging 10 Wochen nach der zweiten Operation in ihrer Heimath an einer neuen Blutung zu Grunde. Bei einer 40jährigen Frau kehrten die Blutungen nur ab und zu und bei einer 45jährigen Virgo niemals wieder. Dieses Verfahren bietet alle Vortheile der Tamponade, ohne, wie die Einführung von Tampons, zu Zersetzungsprocessen Veranlassung zu geben, oder wie die Styptica stark zu reizen. Ein Eindringen von Blut in die Tuben oder gar in die Bauchhöhle scheint den vorliegenden Erfahrungen zufolge nicht befürchtet werden zu müssen. Das Verfahren, dessen Technik einer besondern Beschreibung wohl nicht bedarf, ist einer weitern Prüfung der Fachgenossen zu empfehlen. Ueber die Zeit der Entfernung der Nähte entscheidet die Individualität des Falles, sowie die nach der Operation allenfalls auftretenden Erscheinungen von Blutstauung im Uterus etc.

Operationen an den breiten Mutterbändern.

§. 63.

Exstirpation von Cysten der Ligamenta lata.

Es kommen im Bereiche der Ligamenta lata verschiedenartige cystische Gebilde vor, von denen übrigens die wenigsten eine praktische Wichtigkeit erlangen. Grössere Cysten gehen wohl immer von den Schläuchen des Parovarium's aus; sie kommen zuweilen beiderseitig oder zu mehrern neben einander vor, sind aber immer einfach. Sie überschreiten selten die Grösse eines Eies oder einer Faust; doch sind auch Fälle von Mannskopfgrösse und darüber beschrieben. Sie liegen entweder gleichmässig zwischen beiden Blättern der Ligamenta lata eingebettet oder bauchen dessen vorderes oder hinteres Blatt stärker vor, und können sich so in ähnlicher Weise wie Ovariencysten stielen.

Es sind bis jetzt erst wenige Fälle von Exstirpationen solcher Cysten bekannt; sie wurden nach denselben Principien wie die Ovariotomie vorgenommen.

In einem Falle von Spencer Wells wurde eine Cyste des rechten Lig. latum zugleich mit einer viel grössern Ovariencyste der entgegengesetzten Seite entfernt. — In einem zweiten Falle wurde eine im rechten breiten Mutterbande liegende Cyste von dem doppelten Umfange eines Mannskopfes zusammen mit dem mässig vergrösserten Ovarium derselben Seite, das in einer besondern Falte des Lig. latum lag, exstirpirt. Der Stiel war nur fingerdick und wurde, 2 Zoll vom Uterus entfernt, doppelt unterbunden, die seidenen Ligaturen kurz abgeschnitten und versenkt. Auch im linken breiten Mutterbande war eine wallnussgrosse Cyste vorhanden, welche eröffnet und entleert wurde. Die Kranke genas. — Spiegelberg exstirpirte eine mannskopfgrosse, zweimal vorher punctirte[1]) Cyste des linken Lig. latum, die aus dessen hinterer Wand vorsprang. An der innern Seite der Basis der Cyste lag das derbe, langgezogene, weissgelbliche Ovarium mit wohlerhaltenem Lig. ovarii. Die Tube umkreiste die Basis und die linksseitige Circumferenz der Cyste und stieg an deren Aussenseite eine Strecke weit empor. Das Lig. latum war bedeutend in die Länge gezogen und reich an weiten Gefässen. Da der Stiel zu umfangreich für die Klammer war, so wurde das Lig. latum dicht vor dem Ovarium, welches somit zurückblieb, in drei Portionen unter-

[1]) Bei der vier Tage vor der Operation auf der Klinik vorgenommenen Probepunction zeigte die entleerte Flüssigkeit alle Charaktere der ovariellen (Paralbumin).

bunden und die Ligaturen versenkt. Die Operirte machte eine rasche Heilung durch.

Kleinere bis orangegrosse Cysten der Lig. lata, die dem Seitenrande des Uterus mehr oder weniger dicht anlagen, hat Spencer Wells wiederholt mit gutem Erfolge neben der Exstirpation von Ovarientumoren angestochen oder gespalten und entleert.

§. 64.

Eröffnung freier oder abgesackter Exsudate des Douglas'schen Raumes.

Entzündliche Exsudate im Douglas'schen Raume gehen fast ausschliesslich von den inneren Sexualorganen aus. Ihre Beschaffenheit ist je nach der veranlassenden Ursache und je nach der Beimischung von Serum, Blut oder necrotisirenden Gewebstheilen eine äusserst verschiedene, so dass sich alle möglichen Uebergänge zwischen einem gutartigen, flockig serösen oder rahmigen Eiter bis zu der giftigsten Jauche vorfinden. So lange diese Exsudate in offener Verbindung mit der Bauchhöhle stehen, sind sie von Scheide oder Rectum aus nicht deutlich zu fühlen. Später aber werden sie durch überbrückende Pseudomembranen zwischen Uterusfundus und Rectum oder durch ein Dach untereinander verklebter Darmschlingen abgekapselt, und bilden dann entweder eine teigigweiche, luftkissenartige Anschwellung oder einen prallen elastischen und selbst deutlich fluctuirenden Tumor, welcher den Uterus nach vorn drängt und sich zwischen Vagina und Rectum oft sehr tief herabsenkt.

Eine Eröffnung des Exsudates ist bei solchem Befunde nur dann angezeigt, wenn allarmirende Erscheinungen, hohes Fieber mit Frösten etc. die Gefahr von Pyämie und Septichämie nahe legen, oder wenn ein Durchbruch des bisher abgekapselten Ergusses nach der freien Bauchhöhle befürchtet werden muss. — Dagegen tritt bei gutartigem Charakter des Ergusses in der Regel Resorption ein, oder es kann auch, ohne dass schwere Symptome vorausgegangen wären, ein spontaner Durchbruch nach dem Rectum erfolgen. — Abgesehen vom Puerperium wird ein chirurgisches Eingreifen wohl ausschliesslich bei solchen pelviperitonitischen Exsudaten erfordert, welche nach operativen Eingriffen an den inneren Sexualorganen, nach Ovariotomie, Enucleation von Uterustumoren, nach trichterförmiger Excision des Collum's, sagittaler Discission, nach eingreifender Cauterisation oder ungeeigneter orthopädischer Behandlung auftreten. Man hat nach all diesen Operationen seine Aufmerksamkeit stets auf den Douglas'schen Raum zu richten, und sobald schwere

Krankheitserscheinungen eintreten, eine genaue Untersuchung von Rectum und Vagina aus vorzunehmen. Nach Ovariotomie giebt sich die putride Beschaffenheit des Ergusses zuweilen durch Trockenwerden der Zunge, benommenes Sensorium etc. zu erkennen. Meist findet man hier den Erguss bereits abgekapselt, einen prallen elastischen Tumor darstellend; doch erstreckt sich gerade nach Ovariotomieen das Exsudat nicht selten weit über den Douglas'schen Raum hinaus, sickert sogar theilweise aus dem untern Wundwinkel aus und bedingt zwischen Rectum und Vagina nur eine teigig weiche, schlecht umschriebene Anschwellung. Auch unter solchen Verhältnissen wurde wiederholt mit Erfolg die Eröffnung vorgenommen, und der stinkenden Jauche am tiefsten Punkte der Bauchhöhle ein Abfluss verschafft.

Blutergüsse im Douglas'schen Raume (Hämatocele retrouterina) erfordern an sich niemals die Punction, da sie bei geeigneter Behandlung fast stets resorbirt werden. Eine Eröffnung würde hier eher ungünstige Metamorphosen in dem ergossenen Blute herbeiführen, als die Heilung fördern; sie ist nur angezeigt, wenn spontan oder in Folge fehlerhafter therapeutischer Eingriffe Vereiterung oder Verjauchung innerhalb des Blutsackes eingetreten ist.

Die Eröffnung wird am besten von der Scheide aus vorgenommen. Gegen eine Punction vom Rectum aus sprechen dieselben Gründe, wie wir sie schon bei den Ovariencysten angeführt haben. Man wird diese Stelle höchstens dann wählen, wenn die bedeckenden Schichten hier schon derart verdünnt sind, dass doch ein nachträglicher, spontaner Durchbruch in dieser Richtung unvermeidlich erscheint.

Ist man beim Mangel eines prallen Tumors über das Vorhandensein eines grössern Exsudates oder über dessen Beschaffenheit im Unklaren, so schickt man der definitiven Entleerung gern eine Punction mit dem Explorativtroicart voraus, oder zieht die Flüssigkeit, um bei zweifelhafter Abkapselung jeden Lufteintritt zu vermeiden, mit einer Dieulafoy'schen Spritze aus. Sonst verwendet man gerade (vgl. Fig. 105) oder bei der Punction vom Rectum aus auch gekrümmte Troicart's von 4—5 Mm. Weite. Dieselben werden wie bei der Punction von Ovariencysten einfach unter Leitung der Finger an der prominentesten Stelle eingestossen; eine vorherige Freilegung der Punctionsstelle würde nur das Fühlen von Fluctuation unmöglich machen. Meist tritt nach Eröffnung eines solchen Abscesses ein rascher Temperaturabfall ein und verschwindet im günstigen Falle unter allmälig versiegender Secretion das Fieber vollständig. Verstopft sich aber die Punctionsöffnung oder wird durch eine fortdauernde Ursache, wie z. B. ein necrotisirendes Schnürstück eines Ovarienstieles, eine länger dauernde Jauchung unterhalten, so kann

unter neuen Fieberanfällen mehrmalige Wiederanfüllung des Sackes eintreten. Man hat in solchen Fällen durch Erweiterung der Punctionsöffnung mit dem Knopfbistouri oder durch Einlegen von Canülen für freien Abfluss der Secrete Sorge zu tragen. Lufteintritt braucht man hierbei nicht zu fürchten und kann überhaupt das Exsudat nach erfolgter Abkapselung wie einen einfachen Abscess behandeln. Weitere Zersetzungsvorgänge sucht man durch desinficirende Mittel in Schranken zu halten. Gerade nach der Ovariotomie hat man die Drainage des Douglas'schen Raumes vielfach mit Erfolg in Anwendung gezogen. Drängt sich das Exsudat sehr tief nach unten, so kann man sogar nach dem Vorgange von Spencer Wells (vgl. Fig. 125) das

Fig. 125.

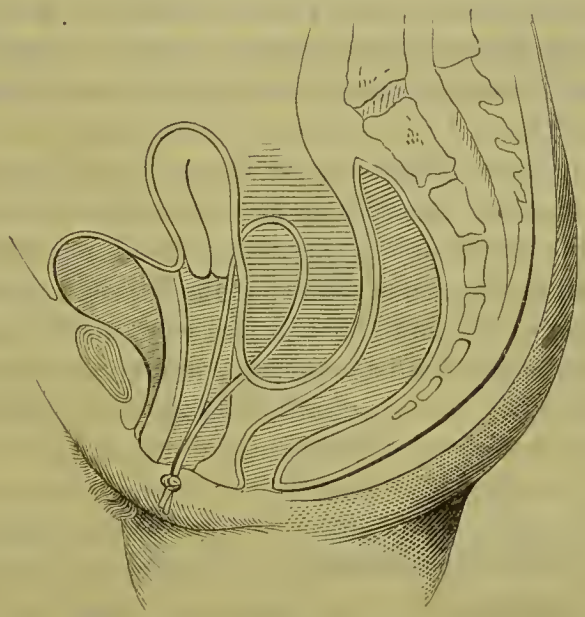

Drainagerohr durch eine zweite Oeffnung in der Vagina herausführen, indem man dasselbe nach dem Herausziehen des Stachels an dem äussern Ende der stark gekrümmten Canüle befestigt und mit dieser durchzieht.

§. 65.

Eröffnung extraperitonealer (parametritischer) Abscesse.

Ausserhalb des Wochenbettes kommen grössere extraperitoneale Abscesse am häufigsten nach operativen Eingriffen, wie z. B. nach bilateraler Discission, nach Ausschälung von Geschwülsten im Cervix etc. vor. Der veranlassenden Ursache entsprechend sitzen sie entweder am Seitenrande des Uterus innerhalb der Platten der Liga-

menta lata oder an einer tiefern Stelle in dem Bindegewebe zwischen dem Boden der Douglas'schen Tasche und den angrenzenden Theilen von Mastdarm und Scheide. Nicht puerperale Abscesse erreichen ziemlich selten eine solche Grösse, dass sie die Platten der Ligamenta lata in weitem Umfange entfalten oder bis zur anstossenden Fossa iliaca reichen. Doch kann es auch hier vorkommen, dass das Peritoneum von der Basis der breiten Mutterbänder aus durch eine grosse Eiteransammlung weit von seiner Unterlage abgehoben wird und dass der Eiter längs der vordern Bauchwand bis zur Höhe des Nabels (Veit) oder längs des retroperitonealen Bindegewebes bis in die Lumbalgegend gelangt.

Die Eröffnung kömmt nur dann in Frage, wenn der Eiter bei grösserem Umfange des Abscesses von irgend einer Seite her mit Bestimmtheit erreichbar geworden ist. Sind die Krankheitserscheinungen in Bezug auf Fieberverlauf etc. keine dringenden, so kann man selbst die Einleitung oder den Eintritt einer spontanen Perforation abwarten.

Die Stelle der Eröffnung wird durch die Lage des Abscesses bestimmt. Es kömmt hierbei fast ausschliesslich die Inguinalgegend über[1]) oder unter dem Poupart'schen Bande in Betracht. Doch kann auch eine Eröffnung in der Lumbalgegend durch schichtweises Präpariren am lateralen Rande des Quadratus lumborum nothwendig werden, wenn sich der Eiter in dieser Richtung gesenkt hat.

Die Eröffnung über dem Poupart'schen Bande wird bei Abscessen vorgenommen, welche dicht an der vordern Bauchwand anliegen. Die Incision wird parallel mit dem Poupart'schen Bande und dicht über demselben geführt, da die Umschlagsstelle des Peritoneums meist nicht so weit wie bei puerperalen Abscessen von der Leistenbeuge abgehoben ist. Die genauere Wahl der Stelle richtet sich im Allgemeinen nach den durch Palpation und Percussion wahrnehmbaren Contouren der Geschwulst. Man schneidet um so weiter lateralwärts ein, je mehr sich der Abscess dem Darmbeinstachel genähert hat. Dabei ist selbstverständlich auch auf die Dicke der bedeckenden Hautschichten, sowie auf eine allenfalls schon eingeleitete Verlöthung der Abscesswand mit der äussern Decke zu achten. Der erste Schnitt, von etwa 6 Cm. Länge, durchtrennt Haut und subcutanes Fettgewebe. Es fallen hier nur kleinere venöse Gefässe oder die Arteria epigastrica superficialis in den Schnitt. Von hier aus dringt man vorsichtig schichtenweise mit Hohlsonde und

[1]) In seltenen Fällen können — wenigstens im Wochenbette — auch intraperitoneale, perioophoritische Abscesse nach vorgängiger Verlöthung mit den Bauchdecken an dieser Stelle zur Eröffnung gelangen.

Bistouri präparirend in die Tiefe und durchschneidet nacheinander die Aponeurose des Obliquus ext., die Muskelfasern des Obliquus int. und des transversus, endlich die Fascia transversa. Weiter darf man mit schneidenden Instrumenten nicht vorgehen. Hat man den Abscess hier noch nicht erreicht, so kann man sich nun durch schabende oder bohrende Bewegungen mit einer Hohlsonde den Weg zum Eiter bahnen und erweitert sodann nach dem Hervorquellen desselben die gewonnene Oeffnung mit dem Knopfbistouri oder durch stumpfe Dilatation. — Markirt sich bereits ein spontaner Durchbruch durch Verdünnung, Röthung und Unverschiebbarkeit der Haut, so sticht oder schneidet man direct auf diese Stelle ein und erweitert nach Bedarf mit dem Knopfbistouri.

Die Eröffnung unterhalb des Poupart'schen Bandes wurde von Roser in Nachahmung einer von der Natur zuweilen gewählten Perforationsstelle besonders dann empfohlen, wenn sich der Eiter bereits spontan längs der Gefässe durch den Schenkelring herabgesenkt hat. Man legt hier den untern Rand des Poupart'schen Bandes blos, durchtrennt unmittelbar an demselben die Schenkelfascie und bahnt sich nun an der Aussenseite der Arterie, um die an der Innenseite derselben liegende Vene nicht zu verletzen, mit einer Kornzange, einer Hohlsonde oder einem ähnlichen stumpfen Instrumente den Weg zum Abscesse. Sobald der Eiter ausfliesst, wird die Oeffnung mit den Branchen einer Kornzange oder auch mit den Fingern weiter auseinandergedehnt.

Operationen an den runden Mutterbändern.

§. 66.

Exstirpation von Geschwülsten.

Geschwülste der Ligamenta rotunda sind grosse Seltenheiten. Klob erwähnt ein nussgrosses subseröses Lipom am linken Lig. rotundum. Spencer Wells exstirpirte zweimal fibröse Tumoren des runden Mutterbandes, von denen der eine grösser als eine Orange, der zweite so gross wie eine Cocosnuss war. Beide sassen rechts und konnten ohne Schwierigkeiten durch eine einzige Incision entfernt werden. Die Wundfläche heilte in beiden Fällen per primam. Die eine Patientin war 40, die andere 50 Jahre alt. Die Geschwülste waren langsam gewachsen, beweglich und fast schmerzlos, die benachbarten Drüsen gesund.

Weitere Berichte über Geschwulstexstirpationen an den runden Mutterbändern besitzen wir nicht.

§. 67.

Operative Eingriffe bei Cystenbildungen im Bereiche der runden Mutterbänder.

Cystenbildungen im Bereiche der Ligamenta rotunda gehen meist aus einer anomalen Involution des Nuck'schen Kanales hervor, der nur partiell (Hydrocele cystica, saccata) in der Gegend des innern Leistenringes obliterirt. Durch Ansammlung von Flüssigkeit kann dieser abgesackte vom Peritoneum umschlossene Hohlraum zu einer Cyste werden. Meist sitzen die Cysten näher dem innern Leistenringe und werden häufig nicht grösser als eine Haselnuss; sie können aber auch als oblonge, eigrosse Geschwülste den ganzen Leistenkanal ausfüllen und selbst bis in die Schamlippen herabgelangen. Das Ligamentum rotundum verläuft hier als ein weisslicher, blassröthlicher Strang an der hintern oder innern Wand der Cyste. Obliterirt der Processus vaginalis peritonei an zwei Stellen, so findet man zwei durch eine Einschnürung von einander geschiedene Cystenräume.

In einzelnen Fällen sitzt die Cyste nicht an, sondern in dem Ligamentum rotundum. Ihre Wandungen werden dann durch die auseinandergetriebenen Fasern des runden Mutterbandes gebildet, dessen Continuität gleichsam durch die Cyste unterbrochen erscheint[1]).

Zu operativen Eingriffen geben wohl nur die eben beschriebene Form und die Hydrocele cystica, saccata Veranlassung, wenn sie durch ihren Umfang oder durch ziehende, spannende Schmerzen lästig werden. Es stehen uns hier dieselben Methoden wie bei der Hydrocele des Mannes zu Gebote, nämlich: die Punction, die Jodinjection und die Incision. Letzteres Verfahren sichert am meisten eine radicale Heilung und erscheint bei dem kleinen Umfange der Cysten kaum gefährlich. Die Incision wäre nach Erhebung einer Hautfalte schichtenweise in der Längsrichtung der Geschwulst zu führen. Um die Wunde anfangs offen zu halten und den Sack vom Grunde aus durch Granulationsbildung zum Verschlusse zu bringen, würde man das gespaltene Peritoneum oder die Cystenränder mit der äussern Haut durch Knopfnähte vereinigen. — Die richtige Diagnose wurde wiederholt erst durch die Incision selbst festgestellt, nachdem man unter der Annahme irreponibler Netzbrüche oder incarcerirter Hernien zur vermeintlichen Herniotomie geschritten war.

---

[1]) Man hat solche Fälle mit der Angabe von C. H. Weber in Verbindung gebracht, welcher behauptet, dass das Gubernaculum Hunteri, das spätere Lig. rotundum, ursprünglich ein hohler von Muskelfasern umgebener Beutel sei.

Operationen an der Vagina.

§. 68.

Operative Eingriffe bei Gynatresieen.

Die Gynatresieen, mögen sie Hymen, Scheide oder Uterus betreffen, bieten in ihren Folgeerscheinungen, in den Anzeigen zu operativen Eingriffen und in den Gefahren derselben so grosse Uebereinstimmung, dass ein strenges Festhalten des topologischen Standpunktes nur unnütze Wiederholungen herbeiführen müsste. Wir fassen daher diese Atresieen sämmtlich in vorliegendem Kapitel zusammen[1]):

I. Atresieen bei einfachem Uterovaginalkanale.

Am längsten bekannt ist die Atresia hymenalis. Das imperforirte Hymen zeichnet sich meist durch grosse Derbheit und Festigkeit aus.

Atresieen der Scheide beruhen in der Mehrzahl der Fälle auf Entwicklungsfehlern. Es kann dabei, wie in einem Falle von Nega, das ganze Scheidenstück der Müller'schen Fäden fehlen, so dass Blase und Mastdarm nur durch eine dünne Zellgewebslage getrennt erscheinen. In anderen Fällen ist der Scheidenantheil der Müller'schen Gänge zwar vorhanden, bleibt aber auf eine kürzere oder längere Strecke imperforirt und stellt daselbst einen soliden Strang dar, während darüber oder darunter die Scheide normal entwickelt ist. Die Länge des verschlossenen Stückes der Vagina kann bei den sogenannten breiten Atresieen bis zu mehreren Zollen betragen, während bei der Atresia vaginalis membranacea die Continuität des Scheidenrohres nur durch eine dünne Membran unterbrochen erscheint. — Erworbene Verwachsungen der Scheide in Folge von Drucknecrose (vgl. §. 71) oder Ulcerationsprocessen verschiedener Art sind eine grosse Seltenheit. Die obliterirte Stelle hat hier meist keine grosse Ausdehnung; dagegen ist das Scheidenrohr gewöhnlich über und unter dieser Stelle auf grössere Strecken narbig verengert.

Beim Uterus sind im Gegensatze zu der Scheide erworbene Atresieen häufiger als angeborene. Namentlich sind die Fälle selten, wo congenitale Atresieen des Uterus isolirt, ohne anderweite Entwicklungsanomalien, in den Sexualorganen vorkommen. Der Verschluss wird hier entweder dadurch herbeigeführt, dass einfach der

---

[1]) Nur der Mangel resp. Verschluss des Vorhofs und die zellige Atresie der Vulva finden, da sie besondere Gesichtspunkte darbieten, eine eigene Besprechung.

Schleimhautüberzug der Vaginalportion ohne Unterbrechung von einer Muttermundslippe zur andern hinüberzieht, oder es ist der ganze Cervix imperforirt und dabei die Vaginalportion nur dürftig entwickelt. Zuweilen kömmt der Verschluss des Cervix zusammen mit angeborenen Scheidenatresieen vor (Dupuytren, Amussat, Huguier). — Erworbene Obliterationen können den äussern oder innern Muttermund sammt einem längern oder kürzern angrenzenden Stücke des Cervicalkanales einnehmen. Der Verschluss wird bei Atresieen des äussern Muttermundes gewöhnlich durch concentrische Narbenschrumpfung oder durch Verwachsung gegenüberliegender Geschwürsflächen an den Muttermundslippen bedingt, kann aber auch, nach Amputatio colli (vgl. §. 54), durch Anlöthung des Cervicalstumpfes an das benachbarte Scheidengewölbe entstehen. Verwachsungen des innern Muttermundes finden sich besonders bei älteren Individuen in Folge von katarrhalischer Endometritis mit Excoriationsbildung. Begünstigend wirken hier neben der senilen Involution besonders auch Flexionen, durch welche die gegenüberliegenden Geschwürsflächen in nahen Contact gebracht werden. Die während der Schwangerschaft zu Stande kommenden oberflächlichen Verklebungen des äussern Muttermundes (Conglutinatio orificii ext. Nägele) haben nur geburtshilfliches Interesse.

II. Einseitige Atresieen bei Verdoppelung des Uterovaginalkanales.

Die Entstehung dieser höchst interessanten Formen ist stets auf eine Entwicklungshemmung der ursprünglich paarigen Anlage von Uterus und Vagina zurückzuführen. Es concurrirt dabei eine mangelhafte Ausbildung, ein streckenweises Solidbleiben des einen Müllerschen Fadens mit unvollständiger Verschmelzung des Uterovaginalkanales über dieser Stelle. — Der einseitige Verschluss bei Verdoppelung des Genitalrohres kömmt in zwei Haupttypen vor. Die Atresie kann ihren Sitz am Uterus oder an der Scheide haben. Im erstern Falle ist nur der Uterus, im letztern auch noch ein Stück der Scheide verdoppelt. Die erste Abart, Verschluss der einen Uterushälfte bei einfacher Scheide ist eine grosse Seltenheit. Die ersten hierhergehörigen Fälle wurden von Rokitansky beschrieben; später wurden ähnliche Beobachtungen von Thüngel, Jones, Churchill und Holst bekannt. Auf die specielle Form der Duplicität, welche der Uterus bei einseitigem Verschlusse darbot, hat man bis jetzt nur wenig Rücksicht genommen und doch ist diese von der grössten Bedeutung für das einzuschlagende Operationsverfahren. In den beiden Beobachtungen von Rokitansky handelte es sich um einen Uterus bicornis. Im ersten Falle fand sich die Commissur in der Höhe

des innern Mundesmundes, im zweiten lag dieselbe 1" unter den Tubarinsertionen[1]). Das verschlossene Horn war einmal das rechte (Mangel der rechten Niere), einmal das linke. Beidemal war vorwiegend der Cervix der verschlossenen Hälfte erweitert und bildete „nach dem Gewölbe der einfachen Vagina hin seitlich eine schlauchartige, fluctuirende Protuberanz". Im zweiten Falle bestand der Inhalt des atretischen Horns aus einer schmutzig gelblichen Jauche und hatte nach dem offenen rechten Cervicalkanal hin perforirt. — Die Beobachtung von Holst betraf einen Uterus uniforis und wahrscheinlich bezieht sich auch der Fall von Credé auf einen Uterus bicornis infra simplex. — Bei Uterus bilocularis ist halbseitiger Verschluss einer Uterushälfte bis jetzt noch nicht beschrieben worden.

In allerneuester Zeit hat Hegar zwei bis jetzt einzig dastehende Fälle von einseitiger Hämatometra in dem rudimentären Nebenhorne eines Uterus unicornis beobachtet. Wir werden diese Fälle in extenso mittheilen.

Viel häufiger als am Uterus findet sich der halbseitige Verschluss in der Höhe der Scheide, und führt hier im geschlechtsreifen Alter zu Hämelytrometra lateralis. Die erste hierhergehörige Beobachtung, die erste von halbseitiger Zurückhaltung des Menstrualblutes überhaupt, machte M. Le Roy 1834 in Versailles. Der Verschluss betraf die rechte Seite und lag schon daumenbreit über dem Introitus. Der Blutsack füllte fast die ganze Beckenhöhle aus und reichte nach oben bis zur Höhe des Nabels[2]). Seitdem man auf diesen Befund aufmerksam geworden ist, haben sich die hierhergehörigen Beobachtungen sehr vermehrt, und sind gegenwärtig über 40 Fälle von halbseitigem Scheidenverschluss bekannt; einige Aerzte haben ihn mehrfach beobachtet. — Der Verschluss einer Scheidenhälfte kann in verschiedener Höhe liegen. Bald findet er sich schon dicht über dem Introitus, bald in der Mitte der Scheide, bald in dem Gewölbtheile derselben. Ist es zur Secretretention gekommen, so drängt sich die verschlossene Vagina als eine cylindrische, wurstförmige oder nach unten mehr kolbig ausgedehnte, fluctuirende oder elastische Geschwulst nach dem offenen Scheidenlumen

---

[1]) In diesem zweiten Falle, den Rokitansky in seinem Lehrbuche der pathologischen Anatomie III. Bd. 3. Auflage 1861 pag. 449 abbildet, steht der Uterus bei der sehr bedeutenden Höhe des Commissurenstückes und der geringen Einbuchtung am Fundus einem Uterus bilocularis sehr nahe; auch muss es dieser Abbildung zufolge zweifelhaft bleiben, ob der Verschluss wirklich den Uterus selbst und nicht ein rudimentäres Scheidengewölbe betraf.

[2]) Er wurde mit einem Troicart punctirt und die Stichöffnung mit dem Bistouri erweitert. Die Kranke starb nach 8 Tagen an Peritonitis.

herein und kann nahezu die ganze Beckenhöhle ausfüllen. Das offene und das verschlossene Uterovaginalrohr liegen in vielen Fällen nicht einfach nebeneinander, sondern es lässt sich eine spiralige Kreuzung (Freund, Breisky) derselben in der Art nachweisen, dass der Blutsack z. B. in seinem untern Abschnitte mehr nach vorn, in seinem obern mehr nach hinten von dem offenen Gebärmutterscheidenkanale liegt. Bei excessiver Ausdehnung schimmert der Vaginalblutsack zuweilen bläulich durch; nach oben setzt er sich in die vom Uterus gebildete Geschwulst fort und erscheint von derselben manchmal durch eine scharf umschriebene, vom offenen Scheidenrohr aus fühlbare kreisförmige Lücke abgesetzt (Breisky). Die Vaginalportion der offenen Seite steht meist stark excentrisch; ihr Orificium ext. bildet eine halbmondförmige mit der Concavität gegen das angefüllte Gebärmutterhorn gerichtete Längsspalte (vgl. Fig. 126). Der Uterus ist meist ein bicornis, seltener, wie in einem Falle von Breisky (vgl. Fig. 127), ein bilocularis. Zuweilen kömmt es zur Perforation des Blutsackes nach der offenen Scheiden- oder Uterushöhle (Fig. 127) herein, oder es bricht derselbe nach aussen ins paravaginale Zellgewebe durch, wobei sich das angesammelte Blut bis nach den Hinterbacken senken kann.

Fig. 126.

Eine eigenthümliche in keine der beiden bisher genannten Kategorien passende Beobachtung machte Santesson. Es bestand hier eine doppelte beiderseits offene Scheide neben Atresie eines Uterus bicornis unicollis. Der Fall betraf ein 18jähriges Mädchen mit Amenorrhoe. Der linke Kanal der doppelten Scheide war fast 3 Zoll lang und endete an einer kugeligen, ziemlich umfangreichen Geschwulst; der rechte, engere Kanal war $^3/_4$ Zoll länger und schien etwas nach der Seite hin an der oben bezeichneten Geschwulst vorbeizugehen. Nach oben reichte die vom ausgedehnten Uterus gebildete Geschwulst bis in die Nähe des Nabels. Spaltung der $1^1/_2$ Linien dicken Längsscheidewand mit einer Scheere. Kein Muttermund. Transversaler $^2/_3$ Zoll tiefer Einschnitt über den Tumor. Andrängen eines Katheters gegen den Grund der Wunde. Es flossen nun 2—3 Pfund theerartigen Blutes ab; die Oeffnung wurde mit dem Bistouri erweitert und das Ausfliessen des Inhalts durch Druck von aussen, sowie durch Wasserinjectionen befördert. Am 5. Tage Peritonitis, am 7. Tage p. o. Tod.

Fig. 127.

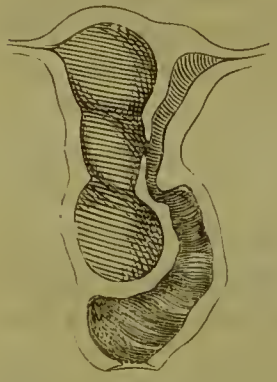

Das rechte Uterushorn bildete einen faustgrossen kugeligen Tumor, dessen Wand fast einen Zoll dick war. Durch eine 4‴ weite Passage hing diese Uteruscavität mit der im linken Horne gelegenen zusammen. Bildung von Blutsäcken in beiden Tuben. Perforation derselben auf der linken Seite.

Folgen der Gynatresieen. Angeborene Gynatresieen führen mit dem Beginne der Geschlechtsreife, erworbene entsprechend später zu einer Zurückhaltung des Menstrualblutes. Das Genitalrohr wird über dem Verschlusse von dem angesammelten Blute, dessen Menge mehrere Pfunde betragen kann, immer weiter ausgedehnt. Je nach dem Sitze der Obliteration betheiligt sich nur der Uterus (Hämatometra), der ausnahmsweise sogar annähernd dieselbe Grösse wie am Ende der Schwangerschaft erreichen kann, oder auch die Scheide (Hämatokolpos) an der Blutsackbildung. Neben der Hämatometra trifft man häufig auch eine Blutansammlung in den Tuben an (Hämatosalpinx). Die Eileiter stellen hierbei fast nie einen einfachen, continuirlich vom Uterin- bis zum Abdominalende an Umfang zunehmenden Hohlraum dar, sondern bilden eine Reihe von 2, 3 oder 4 discontinuirlichen Blutsäcken, welche theils durch innerlich vorspringende Lamellen, theils durch äusserlich constringirende peritonitische Pseudomembranen und Stränge von einander geschieden werden. Das Uterin- und Abdominalende der Tuben wird fast stets verschlossen gefunden. Diese häufige Discontinuität zwischen den einzelnen Blutsäcken der Tuben unter sich und zwischen diesen und der Uterushöhle spricht gegen ein einfaches Zurückstauen des Blutes aus dem Uterus und macht es wahrscheinlicher, dass die Tuben selbst die Quelle des angesammelten Blutes darstellen, dessen Abfluss nach der Uterushöhle, entweder durch den hohen Inhaltsdruck in der letztern oder durch den Verschluss des Ostium uterinum verhindert wird. Bleibt das Abdominalende offen oder giebt es vorübergehend dem angestauten Blute nach, so kann sich dieses auch in die Bauchhöhle ergiessen und wird im günstigen Falle im Douglas'schen Raume (Hämatocele retrouterina) oder zwischen dem Fimbrienende der Tuben und dem Ovarium abgekapselt. Die Blutsackbildungen in den Tuben und die jede Blutretention in den inneren Sexualorganen begleitende Pelviperitonitis, sind praktisch von der grössten Bedeutung, und beeinflussen in ganz eminentem Grade die Operationsresultate.

Das zurückgehaltene Menstrualblut hat fast stets die bekannte theerartige Farbe und Consistenz. Es kann aber auch verjauchen, oder durch Beimischung von Entzündungsproducten von der Innenfläche des Uterus allmälig eine mehr eiterartige Beschaffenheit annehmen.

Ausser Menstrualblut werden zuweilen katarrhalische Secrete bei Gynatresieen zurückgehalten. In seltenen Fällen hat man eine Ausdehnung des Uterus durch Schleim schon im Kindesalter angetroffen; doch haben bis jetzt solche Befunde am lebenden Kinde kaum je zu krankhaften Symptomen und damit zu operativem Einschreiten Veranlassung gegeben. Nur Godefroy berichtet, bei einem zwei Monate alten Kinde Stuhl- und Harnbeschwerden in Folge von Ansammlung eines eiweissartigen Schleimes hinter dem imperforirten Hymen beobachtet zu haben. Ausnahmsweise sammelt sich auch noch im Alter der Geschlechtsreife nicht Blut, sondern eine serös-schleimige Flüssigkeit hinter der obliterirten Stelle an. So fand Bryk bei einem 18jährigen, noch nie menstruirten Mädchen mit verschlossener Scheide den sanduhrförmig ausgedehnten Uterus zwei Querfinger breit über dem Nabel stehen. Nach Eröffnung der Scheide flossen $1^1/_2$ Liter eingedickten Schleimes ab. In neuester Zeit beobachtete Breisky[1]) sogar noch bei einer 38jährigen Multipara eine Hydrometra lateralis als Folge congenitalen Verschlusses eines Scheidenrudimentes bei Uterus duplex. Am häufigsten aber kömmt es zu grossen Anhäufungen katarrhalischer Secrete (Hydrometra) bei den in den klimakterischen Jahren erworbenen Atresieen. Da der Verschluss hier meist die Gegend des innern Muttermundes einnimmt, so findet man fast stets nur die eigentliche Uterushöhle angefüllt; selten wird bei gleichzeitigem Verschluss von Orificium externum und internum der Uterus sanduhrförmig ausgedehnt. Dringt bei den zuweilen periodisch erfolgenden Entleerungen einer Hydrometra Luft von aussen ein, oder kömmt es bei Zersetzung des Inhalts zu spontaner Gasentwicklung, so entsteht eine sogenannte Physometra. — Bei transitorischen Verklebungen des Muttermundes, wie sie in Folge ätzender Ausflüsse bei Anwesenheit intrauteriner Geschwülste entstehen können, werden zuweilen ansehnliche Mengen einer äusserst übelriechenden giftigen Jauche zurückgehalten.

Indicationen. Die Hauptindication für chirurgisches Einschreiten bildet bei den Gynatresieen die Zurückhaltung von Uterussecreten oder Menstrualblut und die hiervon abhängigen Gefahren und Folgeerscheinungen. Am meisten leiden die Kranken durch die anfangs nur während der Menstrualepochen, später aber, nach Hinzutritt entzündlicher Processe, allmälig auch im Intervalle auftretenden äusserst heftigen Schmerzanfälle. Je nach Grösse und Lage des Tumors können sich auch Compressionserscheinungen oder mechanische Beschwerden verschiedener Art und Intensität einstellen.

---

[1]) Archiv für Gynäkologie VI. Bd. I. Heft.

In dem Breisky'schen Falle von Hydrometra lateralis trat besonders erschwerte Harnentleerung in den Vordergrund. Dabei ist die Kranke stets von Peritonitis oder von einer Ruptur der Retentionssäcke bedroht. Die Aufgabe der Kunst beschränkt sich nicht auf die einmalige Entleerung der Retentionsflüssigkeiten, sondern es ist stets zugleich auch auf die Herstellung eines dauernd offenen Abflussweges für die Uterussecrete Rücksicht zu nehmen. Erst in zweiter Linie wird bei Atresia hymenalis oder vaginalis die Ermöglichung von Cohabitation und Conception bezweckt. Letztere ist sogar bei manchen hier in Betracht kommenden Entwicklungsfehlern von Uterus und Scheide sehr wenig wünschenswerth. Einzelne Autoren gaben daher geradezu den Rath, man solle nur eine sehr kleine Oeffnung anlegen, um wohl den Abgang von Menstrualblut zu ermöglichen, dagegen die Wahrscheinlichkeit einer Conception durch behindertes Eindringen des Penis zu vermindern. Ob die Eröffnung einer breiten Scheidenatresie, ohne dass es zu Zurückhaltung von Menstrualblut kam, allein desshalb gerechtfertigt ist, weil ein Hinderniss für den Coitus besteht, erscheint sehr fraglich. Jedenfalls müsste man sich durch vorherige combinirte Untersuchung von Rectum und Bauchdecken aus von dem Vorhandensein eines entsprechend entwickelten Uterus überzeugen. Denn wiederholt ist es vorgekommen, dass eine künstliche Scheide bei rudimentärem Uterus (Dejours, Stoltz, Watson, Mathieu) oder gar bei angeblichem Mangel (?) desselben (Theden, Busch, Stein, Mac Farlane, Langenbeck) gebildet wurde; verschiedene von diesen Operirten gingen dabei in Folge von Nebenverletzungen, namentlich des Peritoneums, zu Grunde. — Bis jetzt ist Fletcher der Einzige, welcher bei einer 22jährigen verheiratheten Frau mit vollkommen verschlossener Scheide (die Urethra war durch Cohabitationsversuche sehr erweitert) allein wegen des Cohabitationshindernisses, ohne dass Retention bestand, mit Erfolg operirte. Es stellten sich bald nach der Operation die Menses ein und später wurde die Frau schwanger. — Da die Gynatresieen sich fast immer erst durch die Behinderung geschlechtlicher Functionen bemerklich machen, so wird die Frage, ob die Operation eventuell schon vor dem Alter der Geschlechtsreife vorzunehmen sei, nur höchst selten praktisch werden. Theoretisch können wir sie (mit Rücksicht jedoch auf obige Einschränkungen) bejahen, da die Operation entschieden weniger gefährlich ist, wenn es noch nicht zu ausgedehnter Blutsackbildung gekommen ist. Bérard und Huguier sollen mit Erfolg vor Entwicklung der Menstruation operirt haben.

Operationsmethoden. Eröffnung der Atresia hymenalis und der Atresia vaginalis membranacea. Man zieht die Labien

auseinander oder legt das untere Scheidenrudiment durch Rinnenspecula frei und sticht ein spitzes Bistouri oder einen Troicart in den sich vorbauchenden bläulich oder schwärzlich durchschimmernden Blutsack. Hört der Inhalt auf zu fliessen, so erweitert man die Oeffnung, um eine Wiederverklebung derselben zu verhüten, macht auch einen Kreuzschnitt oder excidirt ein Stück der obturirenden Membran[1]).

Eröffnung breiter Scheidenatresieen. Viel schwieriger gestaltet sich der Eingriff bei sehr breiten Atresieen oder gar bei Mangel der Vagina. Man bringt die Kranke in Rücken- oder Steissrückenlage mit gespreizten Schenkeln an den Rand des Operationstisches. Ist ein kurzes Scheidenrudiment nach unten vorhanden, so kann man dieses mittelst Seitenhebeln oder spitzen Häkchen, die man an passenden Stellen einsetzt, auseinanderhalten und freilegen. In die Blase führt man einen Katheter und in das Rectum einen Finger ein, um so stets die Dicke der zwischenliegenden Schicht genau taxiren zu können und vor einer Verletzung dieser Organe geschützt zu sein. An der Kuppe des Vorhofs oder des vorhandenen Scheidenrudiments schneidet man nun mit einem bauchigen Scalpelle in querer Richtung und in gleichem Abstande zwischen Harnröhre und Rectum ein. Von dieser Schnittwunde aus sucht man sich mit Fingern oder spatelartigen Instrumenten auf stumpfe Weise einen Weg weiter zwischen Blase und Rectum zu bahnen. Dabei setzt man nach Massgabe des gewonnenen Raumes die Scheidenhalter und spitzen Häkchen fortwährend tiefer ein. Festere strangartige Gewebsmassen werden mit kurzen Messer- oder Scheerenschnitten durchtrennt. Hat man sich so, halb stumpf, halb mit schneidenden Instrumenten, einen Weg bis in die Nähe des Blutsackes gebahnt, was sich vom Rectum aus am leichtesten controliren lässt, so kann man nun vorsichtig einen geraden oder gekrümmten Troicart in der Richtung der fluctuirenden Stelle vorschieben. In diese Stichöffnung führt man sodann eine Hohlsonde ein und nimmt auf derselben eine weitere Spaltung nach den Seiten hin vor. Je breiter die Atresie ist, je weniger die benachbarten Organe durch die Blutsackbildung auseinandergedrängt sind, um so leichter ereignen sich bei diesem Präpariren bis zum Blutsack unbeabsichtigte Nebenverletzungen von Blase, Rectum, Peritoneum oder Ureteren. Auch haben zuweilen selbst die geübtesten Chirurgen die

---

[1]) Hippocrates und später Plater und Bauhin verwendeten die Cauterisation zur Eröffnung membranöser Atresieen. Avicenna wollte die obturirende Membran mit dem Finger sprengen und Mauriceau mit den Nägeln zerreissen.

begonnene Operation als unausführbar oder zu gefährlich aufgeben müssen.

Amussat hat zur Vermeidung von Nebenverletzungen eine vollständig stumpfe Durchtrennung — Décollement — der verschlossenen Scheide empfohlen. Er drückte zu dem Zwecke zunächst einen Katheter hinter die Harnröhrenmündung gegen die verschlossene Scheide hin vor und bohrte sich dann von hier aus mit den Fingerspitzen zwischen Blase und Rectum weiter. Der so entstandene Kanal wurde nun in wiederholten Sitzungen mit den Fingern erweitert. In der Zwischenzeit legte Amussat auch Pressschwämme in denselben ein, und gebrauchte so oft eine Woche und darüber, bis er zum Blutsack gelangte, den er dann mit einem Troicart eröffnete.

Wegen der Schwierigkeit und Gefahr dieser künstlichen Scheidenbildung wurde von Dubois und Boyer schon im Anfange dieses Jahrhunderts die Punction der Blutsäcke vom Rectum aus empfohlen. Diese Methode, für welche sich auch Scanzoni ausspricht, ist in neuerer Zeit besonders von Baker Brown cultivirt worden. Man dachte anfangs bei dieser Operation meist an die Herstellung einer permanenten Uterorectalfistel. Oldham und Baker Brown wiederholten desshalb die Punction oft mehrmals (bis zu 4mal) bei derselben Patientin; der Letztere liess sogar zuweilen die Troicartcanüle gleich 14 Tage lang liegen, um sich vor einem Wiederverschluss der Punctionsöffnung zu sichern. Die Anlegung einer permanenten Uterorectalfistel ist den vorliegenden Erfahrungen zufolge mit bedeutenden Schwierigkeiten verknüpft und erfordert jedenfalls die Anwendung eines dickern Troicarts oder sogar eine grössere Incision. Die Herstellung einer so weiten Oeffnung kann aber leicht zu Kotheintritt in den Blutsack mit all seinen Gefahren Veranlassung geben. Für diese Operationsmethode lässt sich höchstens der Schutz vor Gravidität geltend machen. Die neuern Vertreter der Punction vom Rectum aus betrachten diese Operation lediglich als Voract für die künstliche Scheidenbildung, die sie später, nachdem einmal die drohenden Gefahren der Ruptur beseitigt sind, in aller Musse vornehmen wollen. Greenhalgh hat in neuester Zeit bei dieser Reihenfolge der Operationen 4 Heilungen erzielt und lässt sich gegen das hier aufgestellte Princip nur einwenden, dass das Fehlen des Blutsackes die Orientirung bei der spätern Scheidenbildung bedeutend erschwert. Die einmalige Punction vom Rectum aus mit einem dünnen Troicart scheint nicht besonders gefährlich zu sein. Selbst Erscheinungen von Peritonitis treten nur ausnahmsweise auf, obwohl das Peritoneum bei der hohen Lage des Blutsackes, der zuweilen erst 2—3 Zoll über dem After zu erreichen ist, fast immer doppelt durchstochen wird. Es erklärt sich

dies wohl einfach durch die Häufigkeit von Adhäsionen innerhalb des Douglas'schen Raumes. — Baker Brown ist eine Verletzung der Blase bei der Punction vom Rectum aus vorgekommen.

Eröffnung von Atresieen des Uterus bei einfachem Genitalrohre. Verschliessungen des äussern Muttermundes werden durch Vorstossen eines Troicart's unter Leitung der Finger oder durch Einstechen eines langgestielten Messers oder Andrängen einer stumpfblätterigen Scheere nach Freilegung des Operationsfeldes eröffnet. Die obturirende Schicht ist selten sehr breit und können daher Nebenverletzungen nur bei grober Ungeschicklichkeit vorkommen. Einfache Epithelialverklebungen oder Anlöthungen des Cervicalstumpfes an das Scheidengewölbe, wie sie zuweilen nach der Amputatio colli vorkommen, lassen sich schon mittelst einer Sonde trennen. — Acquirirte Obliterationen des innern Muttermundes geben ebenfalls meist unter dem Andrängen einer Uterussonde nach, oder dehisciren gleichsam spontan nach Einlegen eines Pressschwammes in den untern offenen Theil des Kanales. Doch ist bei Hydrometra die Kur hiermit keineswegs abgeschlossen, indem die zu Grunde liegende katarrhalische Endometritis durch Cauterisation der Uterushöhle beseitigt und eine Wiederverklebung durch öfteres Sondiren verhindert werden muss.

Eröffnung der einseitigen Hämatometra bei Verdoppelung des Uterus und gleichmässiger Entwicklung beider Hälften. In allen bisher genauer beschriebenen Fällen, mögen sie zur Operation gekommen sein oder nicht (Rokitansky), findet sich ausdrücklich angegeben, dass vorwiegend das Collum des verschlossenen Hornes stark von Blut ausgedehnt war und dass sich der Blutsack deutlich in das betreffende Scheidengewölbe oder nach dem offenen Cervicalkanale vorwölbte. Ein operativer Eingriff gestaltet sich bei solchen tief herabgetretenen, dem Scheidengewölbe dicht anliegenden Blutsäcken sehr einfach, indem man dieselben von der Scheide oder vom offenen Cervicalkanal aus mit Messer oder Troicart eröffnen kann. Bis jetzt ist — wenn wir von dem Falle von Credé absehen, in welchem bei Einführung der Uterussonde Perforation der verschlossenen rechten Hälfte nach dem Cervicalkanal des linken offenen Hornes eintrat — die operative Eröffnung einer einseitigen Hämatometra erst in 2 Fällen von Holst und Jones vorgenommen worden. Holst eröffnete dieselbe mit dem Troicart von dem excentrisch gelegenen Muttermunde der offenen Seite aus. Die Kranke starb etwa 3 Wochen nach der Operation an Peritonitis. Jones machte zuerst eine Probepunction und sodann eine Incision von der Scheide aus. Die Kranke starb 20 Tage später.

Eröffnung der Hämatometra in dem Rudimente eines

Uterus unicornis. Ueber die Hämatometra des Uterusrudiments liegen bis jetzt nur zwei Beobachtungen Hegar's vor[1]). Da der Gegenstand von grossem praktischen Interesse zu sein scheint, so folgen hier ausführlich die beiden in jenem citirten Aufsatz enthaltenen Krankengeschichten. Vorher geben wir eine kurze Schilderung der wichtigsten anatomischen Verhältnisse und besprechen die hauptsächlichen diagnostischen Gesichtspunkte.

Die bis jetzt bekannten anatomischen Untersuchungen der Missbildung ergeben Folgendes. Es ist meist die eine Uterushälfte als ausgeprägter Uterus unicornis entwickelt, Scheidentheil oft kleiner, supravaginaler Abschnitt des Collum's dagegen massig und lang. Der eigentliche Fundus fehlt, so dass das Organ selbst sich verjüngend nach der Tubeninsertion hin zuläuft. Dieses Einhorn liegt schief im Becken und hat blos einen Anhang. Nicht stets ist jedoch jene Form so ausgeprägt. So kann durch Krankheitsprocesse, Schwangerschaften die eigenthümliche Hornform verwischt werden. Es kommen selbst Fälle vor, in welchen ein eigentlicher Uterus septus existirt, dessen eine Hälfte nur äusserst kümmerlich entwickelt und verschlossen ist.

Von dem entwickelten Horn entspringt nun in der Gegend des Isthmus ein runder oder plattrundlicher Strang 3—4 Cm. lang, der an seinem Ende etwa bis zur Grösse einer Mandel anschwillt und eine kleine Höhle enthält. Nicht ganz selten existirt jedoch eine membranöse Verbindung, welche sich vom Orif. int. fast längs des ganzen Seitenrandes am entwickelten Horn nach aufwärts inserirt.

Endlich finden wir eine membranöse Verbindung vom Isthmus an nach abwärts, welche nur an ihrem obern, freien Rande strangartig verdickt ist. In dem Fall von Canestrini war selbst ein feiner, für eine Borste zugänglicher Kanal vorhanden, welcher von dem Stiel aus in die Scheide mündete (rudimentärer Halskanal).

Das Verhalten des Bauchfells ist so wenig genau beschrieben, dass keine sichere Anschauung zu gewinnen ist. Berücksichtigt man die Analogie, so wird das Gewebe, welches unterhalb einer Linie, quer durch das Orif. int. des entwickelten Horns gelegt, sich befindet, blos nach hinten vom Bauchfell bekleidet sein. Eine einzige anatomische Untersuchung, wie sie uns zu Gebote stand, scheint eine solche Annahme zu bestätigen. Praktisch wichtig wird die Sache dadurch, dass es unter gewissen Umständen möglich erscheinen dürfte, sich einen Weg zu der Hämatometra mit Schonung des Bauchfells zu bahnen. Dies würde vielleicht dann zu erwarten sein, wenn das

[1]) Beiträge zur Geburtshilfe u. Gynäkologie herausgeg. v. d. Gesellsch. f. Geb. in Berlin III. Bd. p. 141.

Gewebe, welches sich zwischen Orif. int. und Vaginalinsertion des entwickelten Horns einerseits und rudimentärem, durch Bluterguss ausgedehntem Horn andererseits hinzieht, eine gewisse Dicke besitzt, eine Art rudimentären Halses darstellt.

Ebensowenig liegen genaue Notizen über die Gefässe der rudimentären Hälfte vor. Blos für das schwangere Horn wird berichtet, dass zahlreiche Gefässe, besonders dilatirte Venen in dem Verbindungsstück vorhanden waren.

Die Diagnose der Hämatometra im rudimentären Horn ist für viele Fälle sehr leicht. Keine andere Geschwulst entspringt mit einem strangartigen Stiel vom Seitenrand des Uterus am Isthmus. Eine Täuschung kann nur dadurch vorkommen, dass ein Tumor sich an das Lig. utero-sacrale anlegt, so dass dieses für einen Stiel gehalten wird. Weiterhin wird der Nachweis, dass der vorhandene Uterus seiner Form, Grösse, Lage und Anhängen nach ein Einhorn sei, die Diagnose sichern. In zweifelhaften Fällen tritt die Exclusionsmethode (Fibrome, Ovarialtumor) ein. Schliesslich wird unter solchen Umständen die Explorativpunction endgültig entscheiden.

Die zwei Beobachtungen sind nun folgende:

Fräulein S., 26 Jahre alt, bekam mit 14 Jahren ihre Menses und von da an regelmässig, ohne Schmerz und Beschwerden. Mit 20 Jahren soll sie ein halbes Jahr lang an Krampfanfällen mit Zuckungen in den Extremitäten und Gesicht, angeblich ohne Störung der Sexualfunctionen, gelitten haben. Diese Zufälle cessirten auf den Gebrauch eines Landaufenthalts und lauwarmer Bäder. Mit 25 Jahren machte Patientin einen anstrengenden Gang bei stürmischem Wetter, etwa 14 Tage nach Ablauf der Menses, worauf eine Blutung aus den Genitalien erfolgte. Von dieser Zeit an waren die Menses anteponirend, schmerzhaft und auch im Intervall Druck und Schwere im Unterleib vorhanden. Nicht lange darauf entdeckte der behandelnde Arzt eine kleine Geschwulst rechts oberhalb des horizontalen Schambeinastes. Später wurden die Menses postponirend, spärlicher. Die Beschwerden verstärkten sich. Stechende, bohrende Schmerzen im rechten Hypogastrium, Digestionsstörungen traten hinzu. Zeitweise traten Symptome subacuter Peritonitis mit Fieber auf. Der Zustand wurde zuletzt ein so elender, dass Patientin das Bett nicht mehr verlassen konnte.

Im 26. Lebensjahre begab sich Patientin nach Freiburg. Der Allgemeinzustand hat sehr gelitten. Die Ernährung war mangelhaft, das Aussehen blass. Rechts über dem horizontalen Schambeinast eine etwa gänseeigrosse, etwas bewegliche, schmerzhafte, feste Geschwulst. Die normal grosse und normal gestaltete Port. vag. bietet keine besonders abweichende Stellung dar. Der Muttermund ist eine querlaufende Spalte. Im hintern Scheidengewölbe fühlt man den anscheinend normal grossen Uteruskörper, der in leichter Retroversion nach der linken Seite sich hinzieht. Rechts vom Collum liegt der feste Tumor. Derselbe drängt das Scheidengewölbe nirgends herab. Erst beim Gegendruck von aussen wird der Fornix flacher und der touchirende Finger fühlt die Geschwulst alsdann in grösserem Umfang. Dieselbe liegt fast rein seitlich. Am tiefsten geht sie vor einer Linie herab, welche man von der Vaginalportion quer nach aussen zieht, während der

Finger durch das hintere Scheidengewölbe höher hinauf reichen muss, um die Geschwulst zu erreichen. Die Consistenz ist fest. Die Oberfläche nicht vollständig glatt, die Empfindlichkeit gross. Beweglichkeit ist vorhanden, doch mässig. Uebrigens konnten die Versuche der Schmerzen wegen nicht ausgiebig gemacht werden. Bei der Rectaluntersuchung mit einem Finger lässt sich ein etwa bleifederdicker $2^1/_2$—3 Cm. langer Strang entdecken, der vom Isthmus des Uterus nach aussen zum Tumor tritt. Unterhalb desselben besteht eine flache Furche, doch fühlt man deutlich eine weitere membranöse Verbindung zwischen Collum ut. und Tumor. Ein tieferes Eingehen in das Rectum, um den Zustand der Uterusanhänge zu erforschen, schien mir in Rücksicht auf die vorausgegangenen Peritonitiden und die starke Schmerzhaftigkeit nicht rathsam. Uebrigens ergab auch die mit einem Finger ausgeführte Exploration per rectum, was Grösse und Gestalt des Uterus betrifft, dasselbe Resultat, wie die Vaginaluntersuchung. Wenigstens liess sich die ausgesprochene Form des Uterus unicornis nicht erkennen.

So einfach jetzt die Lösung des diagnostischen Problems erscheinen mag, so muss ich doch gestehen, dass ich wesentlich durch Exclusion darauf kam. Zur Entschuldigung möge dienen, dass Hämatometra in einem rudimentären Horn bis jetzt weder anatomisch, noch an Lebenden beschrieben ist. Da ich später die Diagnose näher besprechen will, so erspare ich dem Leser hier meine Gedankengänge.

Um mich von der Richtigkeit meiner Diagnose zu überzeugen, beschloss ich die Explorativpunction. Da der Tumor sich so schlecht in dem Scheidengewölbe präsentirte, jedoch durch die Finger eines Gehülfen leicht an die Bauchdecken angedrückt werden konnte, stiess ich einen feinen Explorativtroicart durch letztere ein. Eine anscheinend dicke Wand wurde durchgestochen, ehe man in eine Höhlung gelangte, worauf die bekannte theerartige Blutmasse, welche übrigens zahlreiche Eiterkörperchen enthielt, ausfloss. Da keine Entleerung beabsichtigt war, wurde die Canüle wieder entfernt und ein sorgfältiger Compressivverband des Abdomens angelegt. Keinerlei unangenehmes Symptom zeigte sich.

Die Diagnose war jetzt gesichert. Aber was weiter thun?

Man konnte von jeder eingreifenden Therapie absehen, indem man sich darauf beschränkte, die Beschwerden und Consequenzen der Hämatometra möglichst zu lindern. Die Zahl der Beobachtungen, in welchen eine Hämatometra anderer Art sich selbst überlassen blieb, ist zu gering, um die Chancen zu taxiren, welche eine solche Exspectation bietet. Sicher ist, dass derartige Kranke in Folge verschiedener consecutiver pathologischer Processe (Peritonitis, Hydronephrose) zu Grunde gingen. Sicher ist ferner, dass der Zustand auch bei längerer Fristung des Lebens sehr qualvoll ist. In unserm Fall schritten Beschwerden und Leiden stetig fort, was nicht gerade zu einem solchen exspectativen Verfahren aufforderte. Damit soll jedoch nicht gesagt sein, dass ein solches unter gewissen speciellen Verhältnissen nicht vollständig angezeigt sei.

Als eine zweite, scheinbar wenig eingreifende Behandlungsmethode erschien die ein- oder mehrmalige einfache Punction und Entleerung der Hämatometra. Man konnte Verminderung oder selbst Hebung der Hauptbeschwerden erwarten, durch günstigen Zufall selbst eine Radicalabhilfe, Offenbleiben des Stichkanals. Die Gefahren eines einfachen Troicartstichs mit etwas dickerem Kaliber des Instruments waren: doppelte Perforation des Bauchfells, Austritt des Blutes in die Peritonealhöhle oder Infiltration des Parametriums, Verletzung von Gefässen, wenn man durch günstigen Zufall das Bauchfell vermieden hätte. Diese Gefahren sind ähnliche, wie wir sie auch bei der Anlegung einer dauernden Fistel vorfinden

werden, daher wir auf das Folgende verweisen. Leider liegt zudem über die einfache Punction, vorausgesetzt, dass sie nicht von der Etablirung einer dauernden Fistel begleitet war, was für unsern Fall kaum gehofft werden konnte, keine Erfahrung vor, mit Ausnahme einer einzigen von Olshausen[1]*). Hier soll nach zweimaliger Punction einer Hämatometra vollständige Heilung eingetreten sein, ohne dass eine dauernde Communication des verschlossenen Horns mit der Aussenwelt zu Stande kam. Die Absonderung der Menses oder jede bedeutendere Secretion in der verschlossenen Hälfte muss also aufgehört haben. A priori muss dies sehr unwahrscheinlich erscheinen, da die betreffende Kranke sich in sehr fortpflanzungsfähigem Zustande befand und mit ihrer entwickelten Uterushälfte schwanger wurde. Ausserdem erregt die von Olshausen gegebene Deutung des Befunds gewichtige Bedenken. Soviel sich aus den Mittheilungen des objectiven Befunds entnehmen lässt, möchte der Fall unter Hämatometra mit Hämatokolpos, Atresie der einen Scheidenhälfte bei Uterus duplex cum vagina duplice zu rangiren sein, obgleich Olshausen keine zweite Scheide resp. Scheidenabschnitt zu entdecken vermochte. In dem Bericht ist nicht erwähnt, dass Olshausen alle Hilfsmittel, welche uns zur Entdeckung eines solchen Verhältnisses zu leiten vermögen, anwandte. Es müssen deshalb auch Zweifel entstehen, ob nicht eine später noch existirende Communication, etwa durch Offenbleiben des Troicartstiches oder durch Perforation nach der offen stehenden Uterushälfte übersehen worden sei.*

Die eigentlichen Radicalmittel würden sein: Exstirpation der Hämatometra und Etablirung einer dauernden Fistel.

Ersteres Mittel möchte ich nur erwähnt haben. Ob sich jemals ganz besondere Umstände vorfinden, welche ein solches Verfahren räthlich erscheinen lassen, muss dahin gestellt sein. Jedenfalls müsste sich eine sehr freie Beweglichkeit vorfinden und die Verbindung mit dem entwickelten Horn eine möglichst lange und weit ausgedehnte sein, auch nicht tief herabreichen, weil sonst ausgedehnte Blosslegung des Bindegewebes unvermeidlich sein würde.

Die Etablirung einer Fistel konnte auf zwei Wegen erstrebt werden, durch die Bauchdecken und das Vaginalgewölbe.

Ersterer Weg war für den vorliegenden Fall sehr in Anschlag zu bringen, da der Tumor durch die Scheide so schwer zugänglich war. Man musste freilich zuerst eine Verwachsung erzielen, wozu ich mir folgendes Verfahren ausgedacht hatte. Während ein Gehilfe von der Scheide aus, wie bei der Explorativpunction, die Geschwulst gegen die Bauchdecken andrückte, konnte man mit einer Nadel einen oder mehrere Metalldrähte durch die Bauchdecken und den Tumor durchführen und durch mässige Knotung über ein auf der Abdominalwand aufliegendes Korkstück Geschwulst und Parietalblatt des Bauchfells in Connex halten. Da die Wand des Sackes als ziemlich dick bekannt war, so liess sich solches wohl bewerkstelligen, ohne in die Bauchhöhle selbst einzudringen. Nach Verlauf einiger Zeit hätte man alsdann auf die adhärente Stelle einschneiden können. Ich bedauere jetzt, dass ich dieses Verfahren nicht einschlug. Die Bedenken, welche es mich verwerfen liessen, waren die Furcht, der Uterus könne sich nach der Entleerung nicht herabsenken, nicht gehörig verkleinern, es würde Luft in den Sack eindringen, das Secret stagniren, eine üble Beschaffenheit annehmen, oder es würde sich die gebildete Adhäsion lang ausziehen, der Fistelkanal lang und eng werden, wohl gar wieder obliteriren. Alle diese Bedenken scheinen mir jetzt nicht mehr

---

[1]) Archiv für Gynäkologie. I. Bd. p. 37.

gewichtig genug, gegenüber dem Vortheile der leichten Ausführung der Operation und der dadurch geminderten Gefahr. Ausserdem war eine Empfängniss im rudimentären Horn, ausgenommen durch Ueberwanderung in der Bauchhöhle verhindert. Der kleine Nachtheil der Menstrualausscheidung durch die Bauchdecken war wohl kaum zu berücksichtigen.

Die Etablirung einer Fistel (durch Troicartstich, Offenhalten desselben durch Liegenlassen der Canüle, Quellmittel oder Troicartstich mit Incision oder lediglich Incision u. s. w.) im Scheidengewölbe konnte mit und ohne Schonung des Bauchfells angestrebt werden. Es ist mir nicht unwahrscheinlich, dass das Bauchfell unter gewissen Verhältnissen geschont werden kann. Leider sind jedoch die anatomischen Anhaltspunkte noch nicht der Art, um eine sichere Grundlage zu einer solchen Methode abzugeben. Man musste etwa das seitliche Scheidengewölbe etwas nach vorn incidiren und sich dann durchpräpariren. Das Verfahren wäre dann zu berücksichtigen, wenn man zwischen Blutsack und Collum des entwickelten Horns eine etwas dickere Verbindung zu fühlen im Stande wäre, auch dann, wenn, wie im vorliegenden Fall, der Tumor etwas mehr nach vorn in die Scheide hinabragt. Verletzung von Gefässen, von dem Ureter, konnte wohl durch Präpariren mit stumpfen Instrumenten vermieden werden. Der Ureter fehlt zudem häufig auf der Seite des Rudiments. Vor Verletzung der Blase konnte ein Katheter bewahren. Uebrigens entsteht die Frage, ob auch selbst unter günstigen Umständen nicht die Gefahr der Infiltration des Beckenbindegewebes so gross ist, dass die Methode überhaupt wenig Chancen hat.

Die Anlegung einer dauernden Fistel ohne erstrebte Schonung des Bauchfells kann sofort vorgenommen werden, sobald der Tumor das Scheidengewölbe an irgend einer Stelle, besonders hinten, stark herabdrängt, und man zugleich durch die Immobilität des Tumors von der festen Verwachsung Ueberzeugung hat. Ist keine Verwachsung vorhanden, so wird selbst der einfache Einstich mit einem dickeren Troicart grosse Gefahren mit sich bringen. Es muss daher zuerst eine Adhäsion herbeigeführt werden. Diess liess sich auf die oben angegebene Weise durch Metalldrähte oder durch vorsichtige Anwendung einer Aetzpasta erzielen.

Der vorstehende Fall eignete sich nun wenig für alle diese Verfahrungsweisen. Es war wohl eine Verbindung mit dem Collum des entwickelten Horns vorhanden bis zur Vaginalinsertion herab. Allein diese war membranös und nicht dick. Man konnte wohl vermuthen, dass entsprechend der Insertion der membranösen Verbindung, welche den Hals des rudimentären Organs darstellt, vorn keine Bauchfellbekleidung vorhanden war. Allein diese Stelle war jedenfalls sehr schmal und zudem die membranöse Verbindung nach hinten vom Bauchfell bekleidet.

Die unmittelbare Punction oder Incision ohne alle Rücksicht auf das Peritoneum musste bei der bestehenden Beweglichkeit des Tumor's Bedenken erregen. Ich beschloss desshalb, an der Stelle, welche später zur Eröffnung benutzt werden sollte, eine Verlöthung herbeizuführen. Die Anlegung einer Drahtsutur gelang nicht. Sowie durch die Rinne das Gewölbe blossgelegt war, fühlte man bei der Anspannung der ohnedies engen und kurzen Scheide nichts mehr und ohne Hilfe des tastenden Fingers wagte ich nicht einzustechen. Ich musste desshalb zu der Aetzstange greifen, welche ich gerade seitlich und etwas entfernt von der Port. vag. applicirte. Die Stange bestand aus Kali caust. mit Kalk. Weiter nach vorne wagte ich die Application, der Blase und des etwa vorhandenen Ureters wegen, nicht, obgleich hier der Vorsprung der Geschwulst am deutlichsten war. Da ich die Pasta früher schon vielfach angewandt hatte, so traute ich mir ein ziemlich sicheres Urtheil darüber zu, wie lange ich aufdrücken durfte, um weder

zu intensiv, noch beim Zerfliessen zu extensiv einzuwirken. Als der Schorf abfiel, war wohl eine deutliche Grube vorhanden, allein kein zu starker Substanzverlust hervorgebracht. Ich liess die Kranke, bei welcher sich keinerlei unangenehme Erscheinung gezeigt hatte, nach Hause gehen, um die Vernarbung abzuwarten. Als sie nach etwa zwei Monaten wieder kam, zeigte sich der Tumor weniger mobil und ragte etwas weiter nach abwärts, jedoch immer wesentlich blos in dem seitlichen Scheidengewölbe und etwas nach vorn. Die Stelle der Cauterisation in Form einer narbigen Grube war noch deutlich erkennbar, grenzte aber ziemlich an die Port. vag. Auch schien der Tumor, der sich übrigens etwas vergrössert hatte und sich etwas weniger fest anfühlte, enger an dem supravaginalen Theil des Collum anzuliegen. Ich beschloss vorsichtshalber erst mit einem mässig starken Troicart zu punctiren, welchen ich im lateralen Theil der Narbe einstechen und dann die Spitze noch etwas mehr lateralwärts richten wollte.

Hier stellte sich nun wieder der oben erwähnte Uebelstand ein. Führte man das Speculum ein, so fühlte man nichts mehr und brauchte man den Spiegel nicht, so konnte man sich über den projectirten Einstichpunct täuschen. Letzteres geschah auch, als ich ohne Speculum operirte. Ich hatte meinen Einstich zu weit nach vorn gemacht. Als der Blutbehälter geöffnet war, flossen etwa 100 Gramm. theerartigen Blutes aus, ohne dass irgend etwas geschah, um die Entleerung zu befördern. Alsdann wurde, da die Geschwulst sich erheblich verkleinert hatte, ein sorgfältiger Compressionsverband angelegt und der Kranken eine Morphiuminjection gemacht, an welche sie gewöhnt war. Es folgte etwas Fieber und leichte peritonitische Symptome, jedoch nicht stärker, als sie bei der Patientin auch früher schon häufig spontan aufgetreten waren. Allein es zeigte sich sehr bald, dass die Unterlage mit Urin besudelt war, obgleich auch Urin aus der Blase entleert wurde. Die doppelte Perforation dieses Organs documentirte sich auch noch weiter dadurch, dass mit dem Urin durch die Harnröhre altes Blut abging. Diese Erscheinungen beunruhigten mich nicht sonderlich. Im ungünstigsten Fall blieb eine kleine Urinfistel mit gut zur Operation geeigneten Rändern zurück. Dagegen wäre es keine ungünstige Chance gewesen, wenn die Communication zwischen Blase und rudimentärem Horn offen geblieben wäre. Weder das ungünstige, noch das günstige Ereigniss trat ein. Der Urinabgang durch die Scheide sistirte schon nach 8 Tagen. Bei der nächsten Periode, welche 14 Tage nach der Punction eintrat, entleerte sich wieder Blut, welches in dem Urin verschwunden war, durch die Harnröhre, aber unter starken ziehenden Schmerzen, wohl in Folge von Contractionen in dem Blutsack bei schon verengter Communication. Bei der nächstfolgenden Periode war diese offenbar wieder geschlossen. Der Urin blieb klar. Patientin wurde entlassen bis zu eingetretener Wiederfüllung des Blutsackes. Das rudimentäre Horn erreichte höchstens die Grösse einer Wallnuss. Sollte eine Wiederfüllung eintreten, so werde ich hinter dem vorigen Einstichpunkt wieder punctiren oder gleich einschneiden, wobei ein Katheter in der Blase liegen bleibt und die Spitze nach der Hämatometra hin geschoben wird. Ich hatte zwar vor der ersten Punction mit dem Katheter untersucht, entfernte aber denselben, ehe ich den Einstich machte. Ich glaube, dass die Anlegung einer dauernden Fistel jetzt mehr Chancen bietet als früher. Feste peritonitische Anlöthung des Blutsackes an seine Umgebung und Verdichtung des Bindegewebes sind ohne Zweifel jetzt in hohem Grade vorhanden und die Gefahren des Eingriffes sind dadurch gemindert. Ausserdem kenne ich die örtlichen Verhältnisse besser.

Einfacher stellt sich der folgende Fall dar. Ch. S., 19jähriges, schlankes, bildschönes Bauernmädchen mit sehr feinen Gesichtszügen (die Verbreiterung des

ganzen Körpers, wie sie zuweilen in so auffälligem Grade bei doppelten Sexualorganen beobachtet wird, hat häufig Ausnahmen), bekam mit 15 Jahren zuerst ihre Menses. Die erste Periode war schmerzlos. Allein die zweite war schon mit starken Schmerzen verbunden, welche während der ganzen Dauer derselben (7 Tage) anhielten. Im Anfang waren die Menses oft unregelmässig, postponirend. Seit längerer Zeit sind sie jedoch sehr regelmässig, kommen alle 4 Wochen, dauern 7 Tage und sind von heftigen, kolikartigen Schmerzen begleitet. Auch im Intervall hat Patientin schon seit etwa 2 Jahren häufig heftige Schmerzen, insbesondere Stechen und Brennen im rechten Hypogastrium. In letzter Zeit ist der Stuhl verstopft, dabei oft Drang zum Stuhl vorhanden und Schmerz, wenn derselbe erfolgt. Ebenso Harndrang. Digestion und Ernährung haben gelitten.

Die Port. vag, steht normal, ist etwa 1 Cm. lang, cylindrisch mit querspaltigem, kleinem Muttermund. Nach rechts und hinten liegt eine etwa apfelgrosse, etwas unregelmässig gestaltete, feste, gegen Druck empfindliche, bewegliche Geschwulst, welche das hintere Scheidengewölbe rechts herabdrängt. Per anum fühlt man die stark nach dem Rectum vorspringende Geschwulst noch besser. Nach links von dem Tumor liegt der Uterus, welcher von der normal stehenden Port. vag. aus nach hinten und links sich hinzieht, Der supravaginale Abschnitt des Collum fühlt sich massig und ziemlich lang an. Zwischen ihm und der Geschwulst ist eine Furche, in deren Tiefe wieder deutlich eine membranöse Verbindung wahrgenommen wird. Am obern freien Rand derselben läuft ein festerer Strang, etwa bleifederdick, von dem Uterus zur Geschwulst. Oberhalb des Strangs nach links lässt sich noch ein sehr dünner, etwa 2 Cm. langer Uteruskörper wahrnehmen, der sich gegen die Lin. terminalis hin erstreckt, hinten und nach aussen von demselben ein kleiner, beweglicher Eierstock. Alles dies kann mit einem Finger im Rectum vollständig aufgefunden werden. Mehrere Finger hätte ich bei der grossen Empfindlichkeit (ich benutzte absichtlich nicht die Narkose) nicht einzuführen gewagt. Besonders schmerzhaft war die Berührung der membranösen Verbindung dicht oberhalb der Vaginalinsertion.

Die Diagnose konnte, nachdem die erste Beobachtung vorausgegangen war, keinem Zweifel unterworfen sein und die Explorativpunction durch das Scheidengewölbe wurde auch nur desshalb gebraucht, um die Dicke der Wand festzustellen. Diese zeigte sich als sehr erheblich und nur die feste Ueberzeugung von der Richtigkeit meiner Diagnose konnte mich bestimmen, so tief einzustossen, als nothwendig war. Ich taxirte die Dicke der Schichten, welche ich mit dem Troicart durchsetzen musste, auf mindestens $1^1/_2$ Cm. Als etwas Blutnasse aus der Canüle entteert war, entfernte ich dieselbe und legte einen Compressivverband um das Abdomen.

Die Stelle der zukünftigen, dauernden Fistel war hier gegeben in dem herabgedrängten hintern Scheidengewölbe auf der rechten Seite. Allein es musste bei der vorhandenen Beweglichkeit des Tumor's erst eine Adhäsion an jener Stelle gesichert sein. Ich applicirte daher den Aetzstift etwa 2 Cm. nach rechts und hinten von dem Scheidentheil auf den vorspringendsten Punkt der Geschwulst. Leichte peritonitische Erscheinungen mit etwas Fieber folgten. Bei absoluter Ruhe, Morphium und strenger Diät sind diese verschwunden. Der Schorf ist jetzt abgefallen und es wird sich nun um die vollständige Eröffnung handeln. Diese kann durch successive Anwendung des Cauteriums, Troicart, Incision etc. zu Stande gebracht werden. Zu welchen Mitteln ich mich entschliessen werde, hängt von weiterer Ueberlegung und von den Umständen ab. Von dem Ausgang werde ich seiner Zeit Bericht erstatten.

Eröffnung des einseitigen Scheidenverschlusses bei Verdoppelung der Scheide (Hämelytrometra, oder Hämatometra und Hämatokolpos lateralis). Der Blutsack in der verschlossenen Hälfte ist unseren Instrumenten leicht zugänglich, da er sich stark gegen das offene Scheidenlumen vorwölbt und meist auch tief gegen den Introitus herabragt. Man hat ihn gewöhnlich mit Messer oder Troicart angestochen und die Stichöffnung nachträglich dilatirt. So geschah es auch in einem von Hegar mit Glück operirten Falle[1]). Fig. 128 zeigt die klaffenden von verdickten überhäuteten Rändern

Fig. 128.

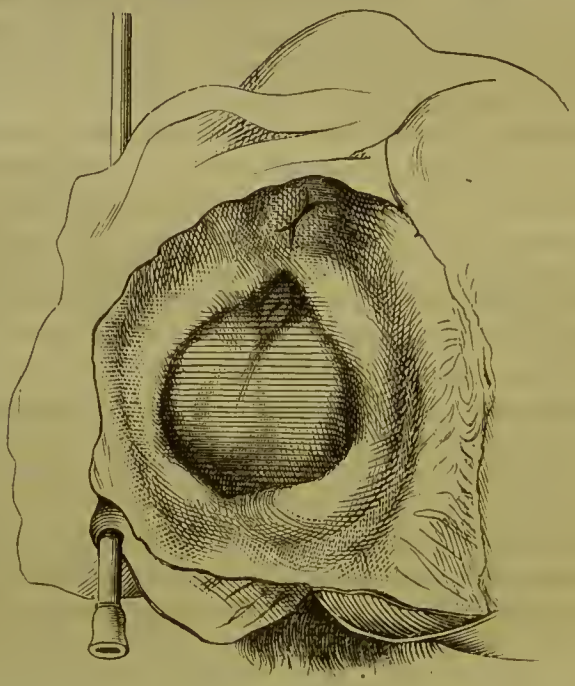

begrenzte Schnittöffnung im obturirenden Septum. Veit und Schroeder empfehlen das Herausschneiden eines Stückes aus der Wand des Blutsackes, um eine Wiederverklebung zu verhindern. Neugebauer spricht sich für galvanocaustische Eröffnung aus, um eine vor Infection gesicherte Wunde zu erhalten (!).

Gefahren der Operation. Ueberblicken wir die bei den verschiedenen Formen von Atresieen erforderlichen Eingriffe, so handelt es sich fast stets nur um einen Stich oder einen Schnitt durch ein wenig gefässreiches Gewebe. Nur bei der Eröffnung breiter Scheidenatresieen, oder bei der Punction eines rudimentären Nebenhorns eines Uterus unicornis kömmt eine Verletzung des Peritoneums, stärkerer

[1]) Die Patientin starb mehrere Jahre später an Pyelitis und Concrementbildung im linken Nierenbecken; die rechte Niere fehlte.

Gefässe oder benachbarter Hohlräume in Betracht. Man sollte demzufolge die Operation der Gynatresieen für sehr ungefährlich halten und dennoch weist dieselbe eine höhere Mortalität auf als manche scheinbar viel eingreifendere Operation. Boyer und Dupuytren gingen schliesslich so weit, veraltete und complicirte Fälle für absolut tödtlich zu erklären und eine operative Behandlung ganz aufzugeben. Forschen wir den Todesursachen in den unglücklich endenden Fällen im Einzelnen nach, so finden wir vor Allem, dass Wundkrankheiten nur eine höchst untergeordnete Rolle spielen. Pyämie und Septichämie sind zwar ausnahmsweise beobachtet worden, gingen aber häufiger von einer Verjauchung des unvollständig entleerten Inhalts der Blutsäcke als von localen Erkrankungen der Wundfläche aus. Ein Todesfall an Tetanus (Beutenmüller) ist eine unerhörte Seltenheit. Die weitaus grösste Zahl der Gestorbenen erlag einer acuten Peritonitis oder der Perforation von Blutsäcken in Tuben (oder Uterus) nach der freien Bauchhöhle.

Die Peritonitis war in einzelnen Fällen auf eine Verletzung des Bauchfells, auf Verjauchung zurückgebliebener Blutreste oder auf Austritt von Blut aus den Tuben zurückzuführen. Meist aber blieb die Entstehung derselben dunkel. Zuweilen mag wohl die Entleerung der Blutsäcke und die Verkleinerung des Uterus zu einer Zerrung oder Trennung älterer pelviperitonitischer Pseudomembranen führen und dadurch die schon vor der Operation vorhandene schleichende Entzündung zu einer acuten diffusen Peritonitis anfachen.

Die Perforation von Blutsäcken in den Tuben, eine der häufigsten Todesursachen, tödtet, entweder durch innere Hämorrhagie oder durch peracut verlaufende Perforationsperitonitis. Man hat dieses Platzen von Blutsäcken in den Tuben zuweilen wenige Stunden oder Tage nach der Operation, in anderen Fällen auch erst am 14. oder 19. Tage zusammentreffend mit der nächsten Menstruationsepoche beobachtet. Die Ursachen dieser Rupturen sind noch wenig aufgeklärt. Als prädisponirendes Moment ist wohl vor Allem die Brüchigkeit der Tubenwandungen anzusehen, welche theils deren Ausdehnung und Verdünnung, theils auch den Texturveränderungen zuzuschreiben ist, welche sie im Gefolge der chronischen Pelviperitonitis erlitten haben. Als unmittelbare Ursache der Ruptur von Tubenblutsäcken hat man vielfach Contractionen des Uterus beschuldigt, welche bei unvollständiger Entleerung oder bei Verklebung der Punctionsöffnung das Blut aus dem Uterus nach den Tuben treiben (Reflux du sang utérin), und sich auf diese selbst fortsetzen sollten. Dieser Erklärungsversuch hat Vieles gegen sich Denn abgesehen davon, dass die Annahme einer unvollständigen Entleerung oder eines Verschlusses der Punctions-

öffnung häufig nicht zutrifft, erscheint eine Einwirkung von Uteruscontractionen auf den Inhalt der Tuben in vielen Fällen schon desshalb unmöglich, weil das Ostium uterinum der letztern verschlossen ist und sogar die einzelnen Tubarblutsäcke unter sich durch Abschnürungen getrennt sind. Zu selbstständigen Contractionen aber — mag man nun an primäre oder fortgeleitete denken — erscheinen die durch entzündliche Vorgänge veränderten Tubenwandungen gewiss nur wenig geeignet. Contractionen der Blutsackwandungen lassen sich auch desshalb kaum als alleinige Ursache von Uterus- oder Tubenrupturen ansehen, weil dann schwer begreiflich wäre, warum die heftigen Uterinalkoliken vor der Operation nicht häufiger zu Rupturen führen, wenn dieselben nach der Operation, wo doch die Spannung im Sacke abgenommen hat, so gefährliche Folgen haben sollen. Diese letztere Erwägung weist geradezu darauf hin, dass in den durch die Operation selbst hergestellten Veränderungen ein begünstigendes Moment für die Rupturen liegen müsse. Wir suchen dasselbe in den veränderten Druckverhältnissen im Abdomen. Durch die Entleerung des Uteruscavums wird der Druck in diesem selbst, sowie in seiner Nachbarschaft in der Bauchhöhle entsprechend herabgesetzt, während er in den strotzend gefüllten Tubarsäcken gleich bleibt; hierdurch kann leicht zu einem Durchbruche nach der Seite des geringern Druckes Veranlassung gegeben werden. Auch sind die dünnwandigen Tubarsäcke nach Entleerung des Haupttumors äusseren schädlichen Einwirkungen und schon der Action der Bauchpresse viel mehr ausgesetzt als früher. In der That findet man vielfach die Angabe, dass die Perforation beim Umdrehen im Bett, bei einer heftigen Bewegung, beim Drängen zu Stuhl etc. plötzlich eintrat. In vielen Fällen endlich gab entschieden eine verkehrte Nachbehandlung den unmittelbaren Anlass zur Ruptur. So bemühten sich manche Aerzte durch Einspritzungen in Vagina und Uterus den zähflüssigen Inhalt zu verdünnen. Andere unterstützten den langsamen Abfluss durch directe Compression oder gar durch Kneten der Blutsäcke vom Abdomen aus.

Aus den besprochenen veranlassenden Momenten ergeben sich von selbst diejenigen Vorsichtsmassregeln, welche einigermassen Schutz vor Rupturen versprechen.

Vor Allem ist schon die Art und Weise der Entleerung von Wichtigkeit; dieselbe darf nur langsam erfolgen. Man eröffnet den Blutsack im Anfange nur in beschränktem Umfange und erweitert die Oeffnung erst, wenn der Ausfluss zu stocken beginnt[1]). Bei

[1]) Ganz verkehrt war es, wenn z. B. frühere Aerzte ein verschlossenes Hymen gleich in so weitem Umfange incidirten, dass das zurückgehaltene Blut mehrere Fuss weit im Strahle herausgeschleudert wurde.

langsamer Entleerung durch eine kleine Oeffnung wird überdies Lufteintritt ziemlich sicher verhindert und dem Uterus Zeit gelassen sich zu contrahiren.

Dabei kann man zweckmässig schon während der Operation durch Auflegen uud sanftes Andrücken einer handhohen, das ganze Abdomen bedeckenden Watteschicht den durch das Ausfliessen des Uterusinhalts herabgesetzten Druck in der Bauchhöhle ersetzen. Es werden hierdurch Druckdifferenzen, die sich sonst etwa zwischen zurückbleibenden Blutsäcken und ihrer Umgebung ausbilden könnten, ausgeglichen und zugleich auch plötzliche Druckschwankungen bei Hustenbewegungen etc. verhütet oder auf ein Minimum reducirt. Die Patientin selbst muss auf's Peinlichste jede Anstrengung der Bauchpresse vermeiden.

Um einer Zersetzung zurückbleibender Reste und dem Entstehen von Uterinalkoliken vorzubeugen, ist es stets wünschenswerth, dem Inhalt dauernd freien Abfluss zu verschaffen. Doch ist dieser Anzeige nur da leicht zu genügen, wo sich (wie z. B. bei membranösem oder halbseitigem Verschlusse der Vagina) eine klaffende Oeffnung herstellen lässt, durch welche sich Alles, was nicht schon auf dem Operationstische abfliesst, nachträglich noch ohne Hinderniss entleeren kann. Da, wo die Anlegung einer grössern Oeffnung nicht möglich ist, muss man die Troicartcanüle entweder dauernd (vgl. u.) oder wenigstens so lange liegen lassen, bis kein theerartiges Blut mehr abgeht.

Wichtig erscheint auch die Wahl eines passenden Zeitpunktes für die Operation. Da die mit der Menstruation verbundene Fluxion das Zustandekommen einer Ruptur begünstigen kann, so operirt man am besten bald nach dem Ablaufe einer Menstruationsepoche, um so einen möglichst langen Zeitraum bis zur nächsten zu gewinnen. Leider lassen sich aber nach längerm Bestande des Leidens die einzelnen Menstrualepochen oft nur schwer durch die periodische Steigerung der jetzt permanent gewordenen Schmerzen abgränzen.

Da die Persistenz abgeschlossener Tubarblutsäcke (vgl. oben), welche sich weder nach der Uterushöhle entleeren, noch durch Resorption rasch verkleinern können, die Frauen offenbar noch lange Zeit nach der Operation der Gefahr einer Ruptur aussetzt, so erscheint es gerechtfertigt, diese Blutsäcke selbst noch durch Punction von Rectum oder Vagina aus für sich zu entleeren. Wir empfehlen diesen Vorschlag der Prüfung der Fachgenossen.

Die **Prognose** der Operation hängt vor Allem von der anatomischen Beschaffenheit des Verschlusses und der Dauer der Retention ab. Je ausgedehnter die Verwachsung, ja unzugänglicher und kleiner

der verschlossene Theil ist, um so eingreifender wird die Operation. Auf der andern Seite steigt die Gefahr mit der Grösse der Blutansammlung und mit der Betheiligung der Tuben an der Blutsackbildung. Nach der Monographie von Puech fallen auf 139 Operationen bei Atresia hymenalis 6 Todesfälle; auf 28 Fälle angeborener Atresieen der Vagina 2 unvollendete Operationen und 6 Todesfälle (4mal Ruptur); auf 33 erworbene Atresieen 8 unvollendete Operationen, 6 Todesfälle (1mal Ruptur); auf 42 Obliterationen des Uterus 4 Todesfälle. In den glücklich verlaufenden Operationsfällen ist die Wiederherstellung der sexuellen Functionen, wenn nicht andere Gründe entgegenstehen, eine vollständige. So concipiren z. B. die Frauen zuweilen schon wenige Wochen oder Monate nach der Operation (Cowper, Mauriceau, Lane) und machen später wiederholte glückliche Geburten durch.

Nachbehandlung. Die erste Aufgabe der Nachbehandlung besteht in vollständiger Immobilisirung des Abdomens durch einen gut angelegten Compressionsverband. Dieser Verband kann Schutz vor Peritonitis gewähren und wirkt durch die Ausgleichung von Druckdifferenzen geradezu als Präservativ gegen Ruptur zurückgebliebener Blutsäcke. Eine Gabe Morphium sofort nach der Operation dient zur Beruhigung der Kranken, so wie zur Herabsetzung oder Vermeidung von Uterinkoliken. Jede Anstrengung bei Stuhl- oder Urinentleerung ist sorgfältig zu verhüten. In der ersten Woche erhält die Kranke nur flüssige Kost und wird durch Opiumklystiere künstlich constipirt. Der erste Stuhlgang muss später durch entsprechende Aperientien, durch Lavements oder manuelle Entfernung harter Skybala möglichst erleichtert werden. Die Operirte hat in jedem Falle bis nach dem Ablaufe der nächsten Menstruationsepoche das Bett zu hüten. Reinigende Ausspülungen der Vagina, oder Injectionen desinficirender Solutionen sind nur bei übelriechender, jauchiger Secretion, wie sie besonders in Folge von Lufteintritt oder unvollständiger Entleerung eintritt, gestattet. In einzelnen Fällen kann auch eine Erweiterung der Punctionsöffnung nothwendig werden, um den angesammelten putriden Massen einen freien Abfluss zu verschaffen.

Der neugebildete Kanal hat namentlich bei breiten Atresieen von Scheide oder Uterus grosse Neigung sich wieder zu verschliessen. Es kömmt dies so häufig vor, dass z. B. bei 42 Uterusatresieen der Zusammenstellung von Puech 14mal eine Wiederholung der Operation nach kürzerem oder längerem Zwischenraume nöthig wurde. Man hat dies unbequeme Vorkommniss durch Liegenlassen der Troicartcanüle oder durch Einlegen elastischer Katheter verhindern wollen. Diese Instrumente werden aber häufig sehr schlecht ertragen; sie wirken als Entzündungsreiz auf die frische Wunde, oder veranlassen

gar Lufteintritt und Verjauchung, oder auch heftige Uteruscontractionen. Da auf diese Weise selbst die Gefahr einer Ruptur gesteigert werden kann, so möchten wir das Liegenlassen von Canülen sogleich nach der Operation nur da empfehlen, wo es sich darum handelt, unter allen Umständen die Wiederholung einer schwierigen und gefährlichen Operation, wie z. B. die Eröffnung einer breiten Scheidenatresie, zu vermeiden. Bei einfachen Uterusatresieen dagegen, wo sich eintretende Wiederverklebungen leicht durch Einführung einer Sonde trennen lassen, erscheint das sofortige Einlegen von Canülen viel weniger gerechtfertigt und verschiebt man am besten alle weiteren Dilatationsversuche bis nach dem Ablauf der nächsten Menstruationsepoche, also bis zu einer Zeit, wo Uterus und Tuben wieder mehr zur Norm zurückgekehrt sind, oder bis nach eintretender Recidive[1]). Bei breiten auf mangelhafter Entwicklung beruhenden Scheidenatresieen verursacht übrigens das dauernde Offenhalten des neugebildeten Kanals trotz sofortigen Einlegens von Canülen, welche durch Bindfaden an eine T-binde oder an einen Beckengürtel befestigt werden, noch viele Mühe. Man hat hier zuweilen schon in den ersten Tagen nach der Operation durch Einführung quellender Substanzen oder successive dickerer Canülen für eine gehörige Erweiterung des Kanals sorgen wollen. Französische Aerzte empfehlen hier auch methodische manuelle Dilatation durch tägliches Einführen der Finger. Wir möchten rathen, solche Dilatationsversuche lieber bis nach dem Ablaufe der nächsten auf die Operation folgende Periode zu verschieben. Zu dieser Zeit ist dann der neugebildete Kanal von Granulationsgewebe ausgekleidet und man darf weniger besorgen eine durch die Punction hervorgerufene oder vorher schon bestehende schleichende Pelviperitonitis frisch anzufachen.

Bei kürzeren Atresieen von etwa 2 Cm. Breite könnte man vielleicht die normale Scheidenmucosa nach oben und unten ringsherum eine Strecke weit von ihrer Unterlage lospräpariren, dadurch beweglich machen, und nun über der wundgemachten Narbe zusammennähen. Würde bei einer solchen Schleimhautumsäumung die Vereinigung auch nur an wenigen Punkten gelingen, so wäre man hierdurch doch vollständig vor einer Wiederverwachsung des Kanals gesichert.

---

[1]) Dass bei einseitiger Hämatometra in einem rudimentären Nebenhorn das Einlegen einer Canüle erst nach sichergestellter Verwachsung des Sackes mit dem Scheidengewölbe gestattet ist, besprachen wir oben.

§. 69.

Durchtrennung von Septumbildungen in der Scheide.

Septumbildungen in der Vagina oder Verdoppelungen derselben bieten — wenn sie nicht mit Verschluss der einen Hälfte combinirt sind — fast nur geburtshilfliches Interesse, indem sie sich zuweilen dem Vortreten des Kindes hindernd in den Weg stellen. Höchst selten erschweren oder stören sie die Cohabitation, dadurch, dass jede einzelne Hälfte der gedoppelten Vagina ungewöhnlich enge bleibt oder ein sagittal verlaufendes Septum das Eindringen des Penis hindert. Es kann hier auch ausserhalb des Puerperiums die Durchtrennung des Scheidenseptums mit Messer oder Scheere nothwendig werden. So war Rogers in einem Falle zur Durchschneidung eines strangartigen Septums gezwungen, weil beim Beischlafe heftige zerrende Schmerzen eintraten. Santesson durchschnitt (vgl. oben) ein die ganze Vagina durchsetzendes Septum, um sich Zugänglichkeit zum verschlossenen Uterus (Ut. bicornis unicollis) zu verschaffen. Die Operation ist mit keiner nennenswerthen Blutung verbunden, da innerhalb solcher Septa nur kleinere Gefässe verlaufen.

§. 70.

Operation der Atresia ani vaginalis.

Wir besprechen von den Cloakbildungen als gynäkologisch interessant nur die Atresia ani vaginalis. Es fehlt hier die Afteröffnung vollständig oder ist nur durch ein seichtes Grübchen angedeutet. Das untere Ende des Rectums mündet meist ganz nahe über dem Introitus oder sogar in der Höhe des Hymen in die hintere Wand der Vagina. Nicht selten stülpt sich Rectalschleimhaut durch den Scheidenafter vor. Bei weiter Oeffnung sind die Beschwerden oft sehr gering, und ist dieselbe gar von einem besondern Sphincter umgeben (Kiwisch, Veit), so fehlt selbst die Incontinentia alvi. Dagegen kann bei enger Scheidenöffnung die Kothentleerung hochgradig behindert werden, so dass schon beim Neugeborenen eine operative Behandlung auf Grund einer Indicatio vitalis nothwendig wird. Meist wird aber chirurgische Hilfe erst im Alter der Geschlechtsreife wegen ekelhafter Behinderung sexueller Functionen, oder wegen der Incontinentia alvi in Anspruch genommen.

Die Aufgabe der Kunst ist hier eine doppelte. Einmal muss

das untere Mastdarmende von seiner Umgebung frei gemacht, eröffnet und in einer Hautwunde des Dammes an der normalen Stelle durch Schleimhautumsäumung eingeheilt werden. Dabei muss der Scheidenafter entweder einfach durch Herabziehen des losgelösten Rectums überdeckt, oder durch eine besondere plastische Operation verschlossen werden. Da uns eigene Erfahrungen über diese Operation fehlen, so beschränken wir uns darauf, die beiden Operationsmethoden von Dieffenbach anzuführen.

I. Methode: Dicht hinter der Fossa navicularis wird ein Messer ausserhalb der Scheide auf eine in das Rectum eingeführte Hohlsonde eingestochen und von hier aus die Haut bis gegen das Steissbein durchtrennt. Dann wird der Mastdarm blossgelegt und seine Ränder mit den Hauträndern vereinigt. Die Vaginalöffnung sucht man bei der Nachbehandlung durch Betupfen mit Höllenstein zu schliessen.

II. Methode: An der Stelle des natürlichen Afters wird ein ovales Hautstück excidirt und das untere Rectalende von hier aus freigelegt. Hierauf wird dicht hinter der Commissur ein $^1/_2$ Zoll langer Querschnitt geführt und von hier aus das Rectum mit einer feinen Scheere von der Scheidenöffnung und bis darüber hinaus lospräparirt. Nachdem von der Dammwunde aus auch die Seitentheile und die hintere Wand des Rectums entsprechend frei gemacht worden sind, zieht man das Rectum in die Hautöffnung herab und vereinigt dasselbe mittelst feiner Knopfnähte mit der äussern Haut.

Viel unvollkommener sind die Operationsmethoden von Starpless und Rhea Barton. Der Erstere führte von der Scheidenaftermündung aus einen gekrümmten Troicart in den Mastdarm ein und stiess ihn an der normalen Afterstelle von innen nach aussen heraus. Das Verfahren hat natürlich nur vorübergehenden Erfolg, da sich die neugebildete Oeffnung sofort wieder verschliesst. Die von Blasius modificirte Methode von Rhea Barton besteht darin, dass vom Scheidenafter aus der untere Theil der Scheide und der Damm bis zur normalen Afterstelle gespalten wird. Der Darm wird von seiner Oeffnung aus nur ein wenig an der untern Wand eingeschnitten, aber mit der Scheide in Verbindung gelassen, nach rückwärts gezogen und mit der Haut in der normalen Afterstelle durch Knopfnähte zusammengeheftet. Während der Heilung der Wunde soll sich der Darm nach dem Orte des natürlichen Afters hinziehen und allmälig „zwischen After und Vaginalöffnung eine Art von Damm“ entstehen.

§. 71.

Operationen bei Urinfisteln.

Die Kenntniss der Urinfisteln des Weibes datirt vom Ende des 16. Jahrhunderts. Felix Plater erwähnt sie zuerst im Jahre 1597 und bald nach ihm Ludovicus Mercatus und Severinus Pinäus. Genauere Angaben verdanken wir aber erst den grossen Geburtshelfern des 18. Jahrhunderts, Mauriceau und Levret. Es dauerte lange bis sich die Aerzte mit dem Gedanken der blutigen Vereinigung der Fisteln vertraut machten. Die ersten Heilversuche wurden mit Aetzungen (Mercatus) angestellt und hat sich diese Methode zum Theil bis in die neuere Zeit erhalten. Von Hildanus, Mauriceau, Levret, später von Desault und Chopart wurde dagegen die Tamponade der Scheide, bei gleichzeitigem Einlegen eines Katheters in die Blase, empfohlen und sollen durch dieses Verfahren, ja sogar durch das Einlegen eines Katheters allein (Blundell) mehrfache Heilungen erzielt worden sein.

Der Erste, welcher die operative Behandlung der Fisteln durch Anfrischung und umschlungene Naht empfahl, war Hendrick van Roonhuysen (1663). Die Nadeln sollten aus Schwanfederkielen bestehen. Im Jahre 1687 machte Völter erfolglose Versuche mit der Knopfnaht. Die erste Heilung durch die Naht soll der Schweizer Fatio im Jahre 1752 erzielt haben. Die Naht gerieth aber wieder ganz in Vergessenheit, bis sie im Anfange dieses Jahrhunderts von Nägele den Fachgenossen zu erneuter Prüfung warm empfohlen wurde. Es wurden nun der Reihe nach die verschiedensten Nahtmethoden versucht: Die umschlungene Naht (Nägele, Roux, Wutzer), die Knopfnaht (Schreger, Ehrmann), die Falznaht (Blasius); bei dieser wurden die Fistelränder gespalten und in einander gefalzt, wodurch ohne Substanzverlust eine grosse Wundfläche erzeugt und der Urin sicher von der Wunde abgehalten werden sollte; die Kürschnernaht (Schreger, Colombat); die Zapfennaht (Beaumont); die Schnürnaht (Dieffenbach, Esmarch). Als Nahtmaterial wurde Seide, Zwirn, Golddraht (Gosset) verwendet. Bei der umschlungenen Naht wurden vergoldete (Betschler), silberne, stählerne, gerade oder halbmondförmig gekrümmte (Nägele) Nadeln oder gewöhnliche Insectennadeln (Wutzer) benützt. Von Lewzisky, Nägele, Deyber wurde die Nahtanlegung von der Blase aus mit höchst complicirten Instrumenten angegeben; die Ligaturen sollten dabei durch die Harnröhre herausgeleitet werden. Verschiedene Aerzte suchten statt der blutigen Anfrischung die Cauterisation mit der Naht zu combiniren. So legte Dieffenbach nach Aetzung mit Cantharidentinctur seine Schnürnaht an, Ehrmann com-

binirte Cauterisation durch Liquor hydrargyri nitr. oder durch das Ferrum candens mit der Knopfnaht. An die Naht schlossen sich dann weiter Methoden an, bei welchen die Fistelränder mit oder ohne vorgängige Anfrischung oder Cauterisation durch klauen- oder zangenartige Instrumente in Contact erhalten werden sollten (Nägele, Lallemand, Laugier, Wutzer). Endlich sollte zur Bedeckung des Blasendefectes sogar die Transplantation zu Hilfe genommen und dabei die Blasen- oder Scheidenwand, das Collum uteri, oder die Haut der Schamlefzen und des Gesässes benützt werden. Diese bunte Musterkarte von Vorschlägen beweist wohl zur Genüge, dass durch keines der genannten Verfahren zufriedenstellende Resultate erzielt wurden. So hat Wutzer, der sich mit unsäglicher Geduld und Ausdauer dieser Operation widmete, bis zum Jahre 1842 nur 4 Heilungen auf 18 Operationen, und von 1842—52 7 Heilungen auf 17 Operationen, im Ganzen also 11 Heilungen auf 35 Operationen aufzuweisen. Dieffenbach rief klagend aus: „Ich habe ganze Säle voll dieser Unglücklichen aus allen Gegenden zusammengebracht und dem Gegenstande ganz gelebt und dennoch nur eine geringe Heilung zu Stande gebracht.“ Diese hartnäckigen Misserfolge in der Hand der tüchtigsten Chirurgen führten dazu, dass man die schlechten Resultate der Operation ganz falschen Ursachen zuschrieb. So beschuldigte man den schwachen plastischen Process in den betreffenden Weichtheilen, die Benetzung der Wunde mit Urin und die geringe Capacität und Ausdehnbarkeit der Blase (Vidal de Cassis). Und doch scheiterten alle Operationen nur an der mangelhaften Freilegung des Operationsfeldes und der ungenügenden Anfrischung. Die Freilegung wurde früher durch stumpfe Haken, welche einigermassen unseren jetzigen Hebeln glichen (Wutzer), ferner durch zwei- und dreiarmige Klappenspecula, oder durch Röhrenspecula mit einem der Fistel entsprechenden Ausschnitte vorgenommen. Bessere Dienste leistete in einzelnen Fällen das Herabziehen der Fistel mit scharfen Haken (Luke, Dieffenbach) oder das Herabdrängen der Fistel mittelst eines Katheters (Kilian, Hayward). Wie unvollkommen aber die Freilegung der Fistel mit all diesen Methoden gelang, beweist wohl am besten die Anleitung Dieffenbachs, wie man bei Fisteln im Scheidengewölbe Anfrischung und Naht „nach dem Gefühle besorgen solle“, oder das Verfahren Sanson's, der die Harnröhre nach den Seiten hin spaltete und sodann die Finger in die Blase einführte, um die Fistel vorzustülpen.

Die Anfrischung bestand in einer oberflächlichen Scarification; höchstens wurde ein liniendicker Saum abgetragen. Man befand sich dabei in einem eigenthümlichen Circulus vitiosus. Man fürchtete zuviel abzutragen, um nicht im Falle eines Misserfolges die Fistel

zu vergrössern und sah nicht ein, dass die Fistel eben desshalb nicht heilte, weil man zu wenig abtrug. So sagte Dieffenbach: „Ich sah Oeffnungen von der Grösse einer kleinen Erbse, nach Schneiden, Nähen, Brennen den Umfang einer grossen Erbse erreichen, aus einem groschengrossen Loch ein zweigroschengrosses, aus einem vier-groschengrossen ein achtgroschengrosses werden — dann hörte ich auf.“ Auch die Scheu vor einer stärkern Hämorrhagie hielt viele Chirurgen von einer genügenden Anfrischung ab.

Einen entschiedenen Fortschritt begründete die „Méthode autoplastique par glissement“ von Jobert de Lamballe. Dieser verbesserte die Freilegung der Fistel, indem er den Uterus mittelst Muzeux'scher Hakenzangen möglichst tief herabzog und die Fistel mit dem Katheter hervordrängte. Die Fistelränder wurden durch die ganze Dicke der Blasenscheidewand meist in querer Richtung angefrischt, da die Annäherung der Wundränder von vorn nach hinten resp. von oben nach abwärts wegen der grössern Beweglichkeit des Uterus und der Blasenwand in dieser Richtung weit leichter gelingt, als von den Seiten her. Die Nähte wurden in einer Entfernung von 0,5—1 Cm. vom Wundrand ein- und ausgestochen und umfassten die ganze Blasenscheidenwand. Den wichtigsten Grund für die früheren Misserfolge sah Jobert in dem grossen Substanzverluste und der starken Narbenschrumpfung der Blasenscheidenwand, welche eine Annäherung der Wundränder nur unter starker Zerrung gestatte. Er legte daher bei seiner Methode das Hauptgewicht auf gewisse Entspannungsschnitte, die er entweder der Länge nach oder in querer Richtung parallel mit den Fistelrändern durch die Vaginalwand anlegte. Zuweilen löste er auch das Vaginalgewölbe und damit die Blase von der vordern Seite des Collum uteri los (Jobert'scher Schnitt), oder durchtrennte die vordere Muttermundslippe in querer Richtung. Von der Ablösung der Harnröhre unter der Symphyse kam Jobert später selbst zurück. Die mit dieser Methode erzielten Resultate übertrafen bei Weitem alle früheren und machten grosses Aufsehen. Der grosse Fortschritt der Methode lag aber keineswegs, wie der Erfinder meinte, in den Entspannungsschnitten, sondern in der bessern Freilegung und vor Allem in der breitern Anfrischung.

Eine neue Förderung erfuhr die Operation durch den Amerikaner Sims. Die ersten Versuche desselben datiren aus dem Jahre 1845, seine ersten Erfolge aus dem Jahre 1849. Der wesentlichste Fortschritt der Sims'schen Methode liegt in der ausgezeichneten Freilegung der Fistel durch Seitenlage und Rinnenspeculum. Weiter frischte Sims die Fistelränder sehr breit aber mit

Schonung der Blasenmucosa an, und führte die Silberdrahtnaht in die Praxis ein. Einen entschiedenen Rückschritt beging Bozeman, indem er, obwohl ein Schüler von Sims, von dessen Operationsmethode nur die Silberdrahtnaht und die Art der Anfrischung beibehielt, aber die Kranke die Knieellbogenlage einnehmen liess und die Drähte, statt sie zu schnüren, durch eine Bleiplatte und eine Reihe von Schrotkörnern durchzog. Bozeman und später Sims bereisten England, Frankreich und zum Theil auch Deutschland und verschafften dadurch der sogenannten amerikanischen Methode Eingang in sehr weiten Kreisen. Speciell in England wurde das Operationsverfahren mit grossem Enthusiasmus aufgenommen. Man ging so weit, die Silberdrahtnaht als eine der grössten Errungenschaften der operativen Chirurgie des 19. Jahrhunderts zu bezeichnen und suchte demnach auch hier den Schwerpunkt der Methode in etwas ganz Unwesentlichem. Die amerikanische Methode gelangte in England zu ziemlich unbestrittener Herrschaft und wurde nur in untergeordneten Punkten von Simpson, Baker Brown u. A. modificirt. Ausser diesen Männern haben sich in England namentlich Spencer Wells, Watson, Coghill und Marshal mit den Fisteloperationen beschäftigt. In Frankreich wurden die amerikanischen Principien besonders durch Verneuil und Follin acceptirt, während in neuester Zeit Courty einen mehr eklektischen Standpunkt einnimmt. In Deutschland hat das Sims'sche Operationsverfahren in Wilms einen hervorragenden Vertreter gefunden.

Auf ihre gegenwärtige Höhe der Vollkommenheit ist die Operation der Urinfisteln des Weibes unstreitig durch Simon gebracht worden, der sich seit dem Jahre 1853 in eingehendster Weise mit derselben befasst hat. Simon hat zuerst die Principien der Operation klar und einfach theoretisch und praktisch festgestellt und zugleich den Nachweis geliefert, dass das Hauptgewicht, ebenso wie bei andern plastischen Operationen, auf eine exacte Anfrischung und sorgfältige Naht zu legen sei. Er erzielte seine schönen Erfolge mit der Seidennaht und hat auch auf experimentellem Wege gezeigt, dass die Wahl des Nahtmaterials nur einen untergeordneten Einfluss auf die Operationsresultate ausübt. Als weitere Verdienste Simons sind hervorzuheben, die Vereinfachung der Nachbehandlung und die Vervollkommnung des Operationsverfahrens in sehr schwierigen Fällen. Endlich hat Simon in der „queren Obliteration der Scheide eine ganz neue Methode zur Beseitigung der Incontinenz in bisher unheilbaren Fällen angegeben. Die Grundanschauungen von Simon sind wohl allgemein angenommen; doch fördert gerade die grössere Vertrautheit der Aerzte mit den Fisteloperationen einen gesunden Eklekticismus, der sich in

untergeordneteren Punkten, in Bezug auf die Technik der Operation etc. immer vollständiger sowohl von der „amerikanischen“ als „deutschen“ Methode emancipirt. In Deutschland erscheinen mit der Geschichte des Fortschritts und der Ausbreitung der Fisteloperationen vor Allen die Namen von Roser, Wilms, Hegar, Spiegelberg verknüpft. In Russland ist die Operation von Szymanowsky und Heppner eingebürgert worden. In Belgien hat Deroubaix ein grösseres Werk über die Urinfisteln des Weibes veröffentlicht und mit zahlreichen eigenen Beobachtungen ausgestattet. In Oesterreich hat sich Ulrich Verdienste um die Operation erworben, und schon vor Bekanntwerden der neueren Verbesserungen sehr anerkennenswerthe Erfolge erzielt. In neuester Zeit hat Karl Braun eine grössere Zahl glücklicher Operationen aufzuweisen. In Italien haben Peruzzi, Mazzoni und Bottini gute Resultate mit der Sims'schen Methode erhalten.

Pathologische Anatomie der Urinfisteln. Die weitaus grösste Mehrzahl der Urinfisteln entsteht bei erschwerten Geburten durch Drucknecrose oder durch ungeeigneten Gebrauch von Instrumenten. Von anderen Ursachen der Fistelbildungen kommen für operative Fälle fast nur die Perforationen der Blasenscheidenwand durch Pessarien oder Concremente der Blase in Betracht.

Die Zwischenwand zwischen den Harnwegen und dem Genitalrohre kann an sehr verschiedenen Stellen durchbrochen werden und unterscheiden wir hiernach Harnröhrenscheiden-, Blasenscheiden- und Blasengebärmutterfisteln, Harnleiterscheiden- und Harnleitergebärmutterfisteln. Zuweilen kommen mehrere dieser Fistelformen combinirt vor. So z. B. Harnröhrenscheiden- und Blasenscheidenfisteln, Blasenscheiden- und Blasengebärmutterfisteln, oder es sind zwei Blasenscheidenfisteln zugleich vorhanden.

Am häufigsten sind die Blasenscheidenfisteln, welche so lange als Sammelname für alle Urinfisteln des Weibes gedient haben. Sie können an jeder Stelle des Septum vesico-vaginale vorkommen, welches in der Höhe (von der innern Harnröhrenmündung bis zum Scheidengewölbe) etwa 5 Cm. und in der Breite ungefähr 4 Cm. misst. Je nach dem Sitze der Fistel werden die Ränder derselben entweder ringsum von Blasenscheidenwand gebildet, oder es wird nach unten noch das Septum uretro-vaginale, nach oben der Uterus mit in die Begrenzung des Defectes hereingezogen. Nach dem Vorgange von Jobert bezeichnet man als oberflächliche Blasengebärmutterscheidenfisteln diejenigen am Scheidengewölbe liegenden Defecte, deren hinterer Rand durch die mehr weniger intacte vordere Muttermundslippe gebildet wird (Fig. 129). Bei den tiefen Blasengebärmutterscheidenfisteln dagegen ist auch die vordere Muttermunds-

lippe complet zerstört; die Fistel mündet direct in den Cervicalkanal und ihr hinterer Rand wird von der verschmolzenen nach abwärts zugeschärften Blasencervicalwand gebildet (Fig. 130). — Die Defect-

Fig 129.

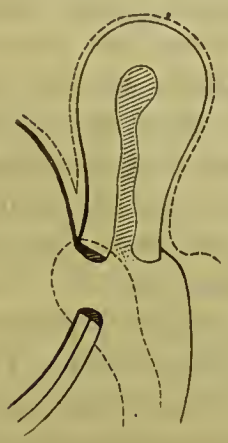

Fig. 130.

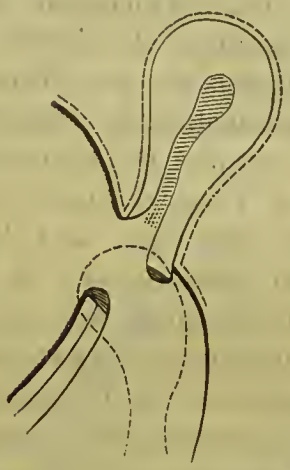

ränder im Allgemeinen zeigen sehr verschiedene Beschaffenheit; zuweilen erscheinen sie dünn und scharf, in anderen Fällen sind sie verdickt und in weitem Umfange von Narbengewebe umgeben.

Die Blasenscheidenfisteln liegen häufiger links als rechts, selten genau median. In ihrer Grösse variiren sie von feinen stecknadelkopfgrossen Kanälen bis zu erbsen-, groschen- oder thalergrossen Oeffnungen. Bei sehr umfänglichen mehr seitlich liegenden Fisteln fällt leicht ein Stück der Ureteren in den Defect; man kann ihre Mündungen im äussern Fistelrande zuweilen direct wahrnehmen. Die räumlichen Beziehungen des Blasenstücks der Ureteren gegenüber den benachbarten Theilen erläutert die beistehende schematische Zeichnung (Fig. 131). Die Ureteren durchbohren die Blasenwand in schräger Richtung von aussen und oben nach innen und unten, und verlaufen etwa 1,5—2 Cm. weit unter deren Mucosa. Nach Simon beträgt die Entfernung der Harnleitermündungen von der innern Uretralmündung 4 Cm., von der Gegend des äussern Muttermundes 3 Cm. und ihr gegenseitiger Abstand in der Blase 2,5—3 Cm. Diese

Fig. 131.

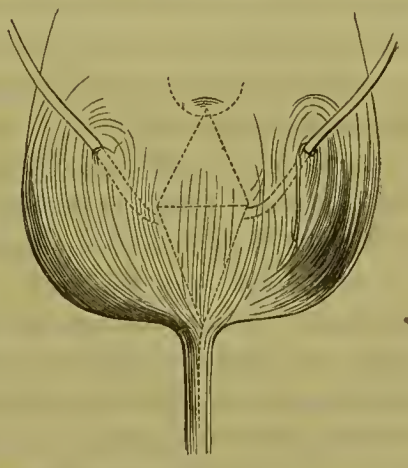

Normalmaasse lassen sich jedoch nicht einfach auf vorhandene Fisteln übertragen, da z. B. die Distanz zwischen der innern Harnleiter- und Harnröhrenmündung durch Narbenschrumpfung von 4 auf $1^1/_4$ Cm. herabsinken kann. Nach der Lage der Ureteren wird man eine Betheiligung derselben bei solchen Fisteln annehmen können, welche an der Grenze des obern und mittlern Dritttheils der Vagina mehr nach aussen liegen.

Die kleinsten Vesico-Vaginalfisteln stellen einfache Spalten, selten gewundene Kanäle dar. Bei etwas grösserm Umfange haben sie rundliche, querovale oder halbmondförmige Gestalt mit oberer Concavität; am seltensten sind sie längsoval. Sehr grosse Defecte sind viereckig oder nehmen durch Fortsetzung bis in die Harnröhre die Form eines Kartenherzens oder eines Dreiecks an.

Die Capacität der Blase wird durch grössere Defecte oder durch starke Narbenschrumpfung im Blasengrundtheile erheblich verringert. Fliesst aller Urin durch die Fistel ab, so erscheint die Blase dauernd contrahirt und ihre Wand verdickt. Bei intensiverem Geburtstrauma kann auch die der Symphyse zugekehrte Blasenwand und sogar das Periost der Schambeine von Druckgangrän befallen werden. Nach so umfänglichen Zerstörungen wird dann bei eintretender Vernarbung die ganze Blase und mit ihr die Fistel gegen die hintere Fläche der Symphyse fixirt. Solche „mit dem Knochen verwachsene“ Fisteln der Autoren erschweren in hohem Grade Freilegung und Operation. Sehr häufig prolabirt die Blasenschleimhaut durch die Fistelöffnung, ja es kömmt zuweilen zu einer wirklichen Inversion eines grösseren Theiles oder der ganzen Blase, so dass diese in Form nuss-, hühnerei- und selbst faustgrosser Tumoren bis tief in die Vagina und selbst in die Vulva hervortritt. Nicht selten incrustirt sich die Blasenschleimhaut am Fistelrande mit Harnsalzen oder es bilden sich grössere Concremente in der Blase.

Die Harnröhre wird nach längerem Bestande von Fisteln häufig verengert gefunden. Zuweilen obliterirt sie auch vollständig in Folge der während der Geburt erlittenen Quetschung. Die Atresie schwankt in der Länge zwischen 1—1,5 Cm. und betrifft fast ohne Ausnahme den an die Blase grenzenden Theil der Harnröhre. Die Atresieen der Harnröhre kommen in zwei Haupttypen vor. Entweder besteht neben der Atresie eine einfache Vesico-Vaginalfistel, oder es liegt die Atresie zwischen zwei Fisteln einer Harnröhren- und einer Blasenscheidenfistel. Die durchgängige Partie der Harnröhre mündet hier in verschiedener Entfernung vom Orific. ext. in eine ihrem Lumen entsprechende, also etwa erbsengrosse Oeffnung in die Scheide; dann folgt die Atresie und unmittelbar hinter dieser, selten an einer höher

gelegenen Stelle des Blasengrundes die Blasenscheidenfistel. Die Urethralfistel vor der Atresie ist in diesem Falle nicht als ein isolirter Defect der untern Harnröhrenwand aufzufassen, sondern entsteht durch eine fast totale Ablösung einer stark gequetschten Partie der Harnröhre von dem gesunden Rest derselben. Häufig erscheint die obliterirte Stelle tief eingezogen und an der Symphyse fixirt; sie wird hier leicht übersehen, da man mit dem Katheter aus der Harnröhrenfistel direct in die gegenüberliegende Blasenscheidenfistel gelangen kann (Fig. 132); erst wenn man die Theile mit einem Häkchen auseinanderzieht, erkennt man das wahre Verhältniss. Die Atresie bildet hier gleichsam die Spitze eines Knickungswinkels zwischen Blase und Harnröhre (vgl. Fig. 145). Nur ausnahmsweise wird die hintere Wand der 4 Cm. langen Harnröhre allein ohne weitere Complicationen von einer Fistel durchbrochen. Solche isolirte Harnröhrenscheidenfisteln sind seltener Folge von Drucknecrose als von Verletzungen durch Knochensplitter, Katheter oder geburtshilfliche Instrumente.

Fig. 132.



Die Mucosa der Scheide nimmt durch die beständige Benetzung mit Urin häufig eine auffallend glatte Beschaffenheit an, ähnlich einer serösen Membran. Anderemale entstehen da und dort Geschwüre und Excoriationen, die sich mit Harnsalzen incrustiren. Zuweilen endlich führt der Reiz des ammoniakalischen Urins zur Bildung ausgedehnter Papillargeschwülste in Scheide und Vulva. Wichtiger noch sind die auf das Geburtstrauma zurückzuführenden Veränderungen. Die Wand der Scheide erscheint da und dort, besonders in der Nähe der Fistel, von Narbenmassen durchsetzt, und kann namentlich die vordere durch Narbenschrumpfung so stark verkürzt werden, dass z. B. die Distanz von der innern Harnröhrenmündung bis zum Scheidengewölbe statt 5 Cm. nur 2 Cm. beträgt[1]). Zuweilen kömmt es durch die Vernarbung ausgedehnter Substanzverluste der Vagina zur Ausbildung von ringförmigen Stenosen. Die Scheide endet hier, allmälig enger werdend, in grösserer oder geringerer Tiefe direct in die Fistel oder noch unterhalb derselben in eine rundliche oder spaltförmige Oeffnung, welche gerade nach oben,

[1]) Viel seltener findet man die vordere Vaginalwand, z. B. bei gleichzeitigem Prolaps des Uterus, erschlafft und verlängert.

häufig auch etwas nach links gerichtet ist, und in ihrer Grösse zwischen der einer Erbse und einem Durchmesser von 1,5 Cm. schwanken kann. Es gelingt bei diesen Stenosen unterhalb oder in der Höhe der Fisteln nicht selten eine Sonde, nach vorn in die Blase, nach rückwärts in den Uterus einzuführen. Häufig aber gelangt man durch die Untersuchung mit der Sonde nicht zum Ziele und bleibt dann, bei gleichzeitiger Amenorrhoe, ganz im Unklaren darüber, ob der Uterus über der Stenose in freier Communication mit der Blase steht oder nicht. Der hintere Rand dieser Stenosen wird durch eine winklig vorspringende Leiste der hintern Vaginalwand gebildet, die bei der starken Narbenschrumpfung gewöhnlich nicht weit vom Gewölbtheile der Scheide und damit vom Boden der Douglas'schen Tasche entfernt liegt. Auch über der Fistel kommen Stenosen und selbst vollständige Atresieen der Scheide vor, so dass der Uterus und ein vielleicht noch erhaltener Rest des Scheidengewölbes complet von der untern Partie der Vagina abgeschlossen wird. In diesem Falle wird dann der hintere Fistelrand durch die auf der hintern Vaginalwand aufgelöthete Blasenscheidenwand gebildet (Fig. 133).

Fig. 133.

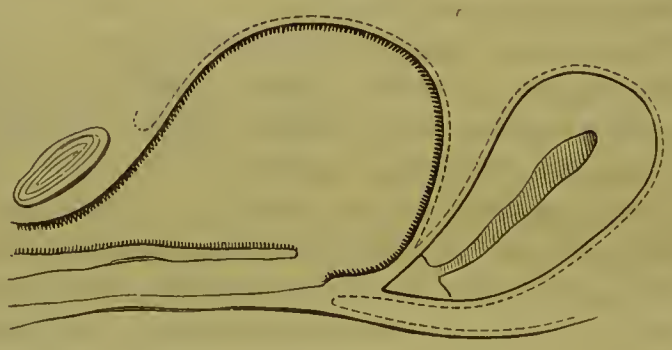

Der Uterus erscheint gewöhnlich ebenfalls in Mitleidenschaft gezogen. Die Vaginalportion ist oft ganz zerstört, oder es sind nur kurze dreieckige oder zapfenartige Rudimente der hintern Muttermundslippe übrig geblieben. Der Cervicalkanal kann in Folge tiefgreifender Drucknecrose obliteriren. Der Uterus wird im Anfange meist vergrössert und verdickt gefunden (chronischer Infarct); in einer spätern Zeit konnten wir wiederholt Atrophie desselben durch die Rectaluntersuchung constatiren. — Die umfänglichen Läsionen, welche der Uterus selbst durch langdauernde Quetschung unter der Geburt erleidet, führen häufig auch zu Entzündungsprocessen seiner Anhänge, zu Parametritis und Perimetritis, als deren Residua wir vielfach knollige Verdickungen und Schrumpfungen der Ligamente und Ver-

löthungen der Beckenorgane untereinander antreffen. All diese Processe bedingen leicht Dislocationen (bes. Retroversionen) des Uterus, sowie auch Verzerrungen seines Peritonealüberzuges. Es kann dadurch sowohl die vordere als die hintere Peritonealfalte in unmittelbare Nähe des Operationsfeldes gelangen. Die Umschlagsstelle des Peritoneums an der Vorderfläche des Uterus liegt normaler Weise etwa in der Höhe des innern Muttermundes, ist also vom höchsten Punkte des vordern Scheidengewölbes immer noch 2 Cm. entfernt. Bei umfänglicher Zerstörung der vordern Cervicalwand kann sie indess durch die consecutive Narbenschrumpfung bis in unmittelbare Nähe des obern Randes einer tiefen Blasengebärmutterscheidenfistel herabgezerrt werden. Auch bei starker Cystocele kann die Blase ihren Peritonealüberzug derart herabziehen, dass derselbe die vordere Scheidenwand mit überkleidet und in den Bereich der Anfrischung gelangt. Wir haben dieses Verhältniss einmal bei einem Defecte beobachtet, welcher durch den Druck eines, gegen den Prolaps der vordern Scheidenwand eingelegten Pessariums entstanden war. Leichter noch wird die hintere Peritonealfalte, der Douglas'sche Raum, verletzt, wenn man den hintern Rand einer hochgelegenen Scheidenstenose oder den Rest der hintern Muttermundslippe sammt dem anliegenden Scheidengewölbe, welche Partieen bei gleichzeitiger Retroversio uteri zuweilen winkelig gegen die Scheide vorspringen (Fig. 134), zur Anfrischung verwendet.

Fig. 134.

Bei den Blasengebärmutterfisteln (Fig. 135) wird die Blasencervicalwand bei unverletztem Scheidenansatze von einer Oeffnung durchbrochen. Diese Fisteln erreichen nie einen grossen Umfang.

Harnleitergebärmutterfisteln sind von Bérard, Puech und Freund beschrieben worden, sie liegen stets an den Seitentheilen des Cervix. Die Harnleiter verlaufen nach ihrem Eintritt ins Parametrium in Sförmiger Krümmung neben dem Collum uteri und der Scheide her, um sich dann 2—3 Cm. unterhalb des Muttermundes auf die vordere Fläche des letztern zu wenden, der sie in der Ausdehnung von etwa 1,5 Cm. anliegen. Vom Uterus sind sie durch starke Venennetze und einen lockern Zellstoff derart getrennt, dass ihr Abstand vom Seitenrande desselben in der Höhe des innern Muttermundes 2,5, am supravaginalen Cervix 0,8 und in der Höhe des Scheidengewölbes 0,6 Cm. beträgt. Vgl. Fig. 136 nach Luschka.

Bei dieser bedeutenden Distanz zwischen Ureteren und Uterus lässt sich das Zustandekommen fistulöser Communicationen nur durch eine vorausgegangene Verlöthung der Harnleiter mit dem Uterus oder durch eine Vereiterung des parametritischen Zellgewebes erklären, wenn man nicht etwa auf individuelle Verschiedenheiten in der anatomischen Anordnung recurriren will.

Ueber Harnleiterscheidenfisteln berichten Simon und Alquié. Die kleinen scharfrandigen Fistelöffnungen lagen links oder rechts etwa 1—2 Cm. vom Muttermund entfernt, in der verlängerten Spalte desselben oder etwas hinter dieser Linie. Das Blasenende der Ureteren war stets obliterirt.

Fig. 135.

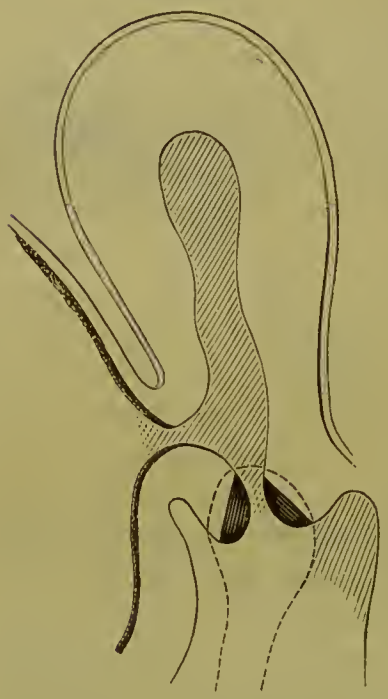

Fig. 136.

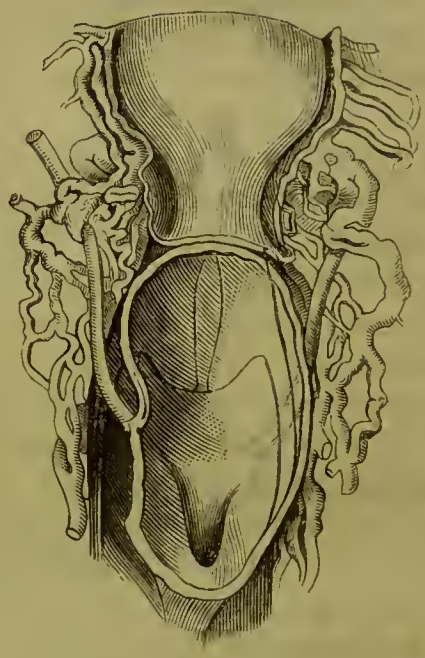

Nicht selten finden sich neben den Harnfisteln andere Läsionen der Sexualorgane, z. B. Risse in's Septum recto-vaginale, Mastdarmscheidenfisteln, oder Erkrankungen höher gelegener Abschnitte der Harnwege, Erweiterung der Ureteren und des Nierenbeckens mit Concrementbildung, Abscesse in den Nieren, Atrophie derselben.

Während des Wochenbetts ist zuweilen eine Naturheilung frisch entstandener Fisteln durch Granulationsbildung von den Rändern aus beobachtet worden. Dieselbe erfolgte ganz spontan (Schupp, Kleinwächter) oder sie wurde durch Cauterisation, durch zweckmässige Lagerung der Frau oder durch die Tamponade der Scheide unterstützt.

In einzelnen Fällen (Freund) wurde die Continenz durch Verwachsung der Scheide unterhalb der Fistel wiederhergestellt. Nach der puerperalen Involution der Sexualorgane scheinen eigentliche Naturheilungen nicht mehr vorzukommen, obwohl man zuweilen eine bedeutende Besserung der Incontinenz hat eintreten sehen, wenn sich Scheidenstenosen unterhalb der Fistel ausbildeten und diese oder die Fistelöffnung selbst durch Concremente verlegt wurden. Einen ähnlichen guten Effect hat Dieffenbach von einer Anlöthung der prolabirten Blasenmucosa an die Fistelränder und an gegenüberliegende Partieen der Vagina beobachtet.

Indicationen. Die Aufgabe des Arztes besteht bei den Urinfisteln in der Heilung der Incontinentia urinae, welche ein so ekelhaftes, in alle Lebensverhältnisse der Frauen so störend eingreifendes Leiden darstellt. Die operative Behandlung desselben bietet bei fast sicherm Erfolge so wenig Gefahr, dass von eigentlichen Contraindicationen, abgesehen von den Fällen carcinomatöser Perforationen, kaum die Rede sein kann. Alter, allgemeiner Gesundheitszustand und die verschiedenen Phasen des Geschlechtslebens fallen hier viel weniger als bei anderen operativen Eingriffen in's Gewicht. Simon operirte mit Glück ein Kind von 8 Jahren, bei dem die Fistel durch einen grossen Blasenstein entstanden war. Häufig hat man Frauen in den klimakterischen Jahren mit bestem Erfolge der Operation unterworfen. Eine geheilte Patientin von Hegar war 60 Jahre alt und hatte die Fistel vor 35 Jahren acquirirt. Mit vollständigem Erfolge wurde auf hiesiger Klinik ferner eine Frau mit vorgeschrittener Arteriensklerose operirt, welche in Folge eines apoplektischen Anfalls halbseitig gelähmt war. Simon operirte wiederholt während der Menses. Watson und Baker Brown, welche die Operation sogar während der Schwangerschaft vornahmen, sahen keine Unterbrechung derselben eintreten. Andere Operateure (Schwarz u. A.) waren hierin weniger glücklich.

Ueber den günstigsten Zeitpunkt zur Operation gehen die Ansichten der Chirurgen weit auseinander. Nélaton, Verneuil, Sims und West wollen die Operation erst 6—9 Monate, Andere dagegen (Kiwisch, Baker Brown, Bozeman) schon wenige Wochen nach ihrer Entstehung im Wochenbette vornehmen. Wir schliessen uns auf Grund zahlreicher günstiger Erfahrungen der letztern Ansicht an und halten die 6.—8. Woche nach der Geburt für den besten Zeitpunkt. Der Lochialfluss hat um diese Zeit aufgehört. Die Defectränder haben sich durch Abstossung alles necrotischen Gewebes gereinigt, sind aber noch succulent und gefässreich und eignen sich dadurch besser für prima intentio als nach vollständiger Uebernarbung. Wir haben um diese Zeit stets Heilung durch die erste Operation erzielt. Bei einer

unserer Kranken bestand zur Zeit der Operation noch eine von der Geburt herrührende traumatische Lähmung der unteren Extremitäten; durch die erfolgreiche Operation wurde hier die Pflege der Frau ungemein vereinfacht und gewiss auch ein ominöser Decubitus abgewendet. Bei Defecten, welche durch Concremente oder Pessarien hervorgerufen wurden, wartet man mit der Operation bis die acuten Entzündungserscheinungen oder die Ulcerationsprocesse an den Fistelrändern durch entsprechende Behandlung beseitigt sind.

Operationsmethoden. Die Wiederherstellung der Continenz kann auf verschiedenem Wege erzielt werden:

I. durch directen Verschluss der Fistel;

II. durch Verschluss des Genitalrohrs unterhalb der Fistel.

Die zweite Methode kömmt nur da in Betracht, wo die erste zu gefährlich oder technisch unausführbar erscheint. Der directe Verschluss der Fistel wird in der überwiegenden Mehrzahl der Fälle durch die Naht und nur höchst ausnahmsweise durch die Cauterisation hergestellt.

I. Directer Verschluss der Fistel.

a) Durch die Naht.

Lagerung. Ueber die beste Lagerung der Frau für die Operation herrschen sehr verschiedene Ansichten. Dieffenbach und Jobert, in der neuern Zeit auch Baker Brown liessen die Frauen meist die einfache Rückenlage oder Steinschnittlage einnehmen. Diese Lage ist für die Frau die bequemste, gestattet aber oft nur eine sehr unvollkommene Freilegung; sie wird höchstens noch bei sehr tiefem Sitz der Fistel oder bei gleichzeitigem Prolaps des Uterus und der Scheide angewendet. Schreger, Wutzer, Bozeman und Simpson benützten die Knieellbogenlage. Sie ist für die Patientin ausserordentlich lästig; auch muss der ihr nachgerühmte Vortheil, dass das Blut in die Blase abfliesse und der Operateur daher durch keine Hämorrhagie gestört werde, eher als ein Nachtheil erscheinen. Dagegen kann die mit dieser Lage verbundene starke Längsausdehnung der Scheide von Vortheil sein, um sehr kleine und hochgelegene Fisteln, welche sich sonst zwischen den Falten der Schleimhaut verbergen, sichtbar zu machen. Am häufigsten wird gegenwärtig die von Simon angegebene Steissrückenlage und die Sims'sche Seitenlage angewendet. Beide Lagerungen ermöglichen eine sehr gute Freilegung der Fistel; letztere ist dabei für die Patientin entschieden bequemer.

Freilegung des Operationsfeldes. Die hintere Wand der Vagina wird durch die Sims'sche oder die Simon'sche Rinne zurück-

gezogen; die Seitenwandungen derselben hält man durch Seitenhebel auseinander. Drängt sich die vordere Scheidenwand unterhalb der Fistel wulstig vor, so drückt man sie durch einen kurzen Simonschen Scheidenhalter nieder, oder zieht sie mit einer amerikanischen Kugelzange oder mit Doppelkrallen herab; ähnlich verfährt man auch mit störenden Schleimhautfalten an anderen Stellen. Ein forcirtes Herabziehen des Uterus durch Muzeux'sche Zangen (Jobert) oder durch eine in die Vaginalportion gezogene Fadenschlinge (Simon) erscheint als Mittel zur Freilegung fast stets entbehrlich und ist auch wegen der Zerrung der Ligamente und des Peritonealüberzuges des Uterus, namentlich nach vorausgegangenen Entzündungsprocessen, nicht ohne Bedenken. Dagegen kann es von Vortheil sein, den Uterus mit einer Hakenzange nach rückwärts zu ziehen, um sich so die Fistelränder für die Anfrischung besser zu spannen. Sehr nützlich erweist sich zuweilen auch das Hervordrängen der Fistel mittelst eines in die Harnröhre eingeführten Katheters. Am besten macht man sich mit den Eigenthümlichkeiten eines Falles vertraut, wenn man vor der Operation die Fistel auf verschiedene Art und in verschiedenen Lagen freizulegen versucht. Den meisten Schwierigkeiten begegnet die Freilegung einerseits bei sehr weiter, schlaffer und faltiger Scheide, andererseits aber auch bei narbiger Verengerung derselben; im letztern Falle muss man sich bisweilen erst den Weg zur Fistel durch vorherige Durchtrennung obturirender Narbenstränge bahnen[1]).

Von der Chloroformnarcose wird man nur bei besonders ängstlichen oder unvernünftigen Patientinnen Gebrauch machen, da die Operation an sich nicht besonders schmerzhaft ist. Szymanovsky erzählt z. B., dass einige seiner Operirten das Einfädeln der Nadeln besorgten. Weitere Motive gegen die Narcose bilden die lange Dauer der Operation, sowie die immerhin vorhandene Behinderung freien Athmens durch die für die Operation gewählte Seiten- oder Steissrückenlage.

Anfrischung der Defecträndер. Durch die Anfrischung sollen breite, glatte, gut aneinander passende Wundränder hergestellt werden, welche möglichst frei von Narbengewebe sind und gut bluten. Im Bezug auf die Art der Anfrischung stehen sich zwei verschiedene Ansichten gegenüber. Simon will die Fistelränder in steilschräger, steiltrichterförmiger Richtung durch die ganze Dicke der Blasen-

[1]) Die complicirten Freilegungsapparate von Neugebauer, Bozeman, Ulrich, welche die Assistenz vereinfachen sollen, erfüllen ihren Zweck in keiner Weise und sind ebenso entbehrlich wie (wenigstens unter unserm Breitengrade) besondere Beleuchtungsvorrichtungen.

scheidenwand ohne besondere Rücksicht (Fig. 137 A *n m*) auf die Blasenmucosa anfrischen; dabei soll alles narbige Gewebe in der Umgebung der Fistel weggeschnitten werden; die Wundränder erhalten

Fig. 137 A.



eine Breite von etwa 6—8 Mm. Bei der flachtrichterförmigen Anfrischung der Amerikaner wird dagegen die Blasenschleimhaut principiell geschont und vorzüglich aus der Vaginalwand ein Ring von 1,5—2,5 Cm. Breite um die Fistel herum ausgeschnitten (Fig. 137 A *x y*). Bei der Simon'schen Methode werden gut correspondirende Wundränder hergestellt, die sich einander ohne grosse Spannung nähern lassen. Da die Wundfläche in der Vagina nicht so weit nach aussen reicht, wie bei der flachtrichterförmigen Anfrischung, so wird gegenüber der letztern mehr Substanz für die Dehnung der Ränder erübrigt. Bei einer flachtrichterförmigen Anfrischung von 2,5 Cm. Breite wird eine Gewebsmasse von mindestens 5 Cm. Ausdehnung in die Nähte gefasst und geht so für die Dehnung der Ränder verloren. Diese umfängliche gefasste Partie muss sehr stark zusammengeschnürt werden, wodurch die ausserhalb der Naht liegenden Theile leicht zu stark gespannt werden und die Nähte zu früh durchschneiden. Dagegen wird bei der steilschrägen Anfrischung nur eine Gewebsmasse von 1,5—2 Cm. Dicke in die Nähte gefasst und das Uebrige für die Dehnung der Ränder gewonnen. Beide Methoden lassen sich schwer ganz consequent durchführen und bleibt daher dem praktischen Takte des Chirurgen ein ziemlich weiter Spielraum. Wir versuchen meist erst eine Anfrischung in mehr steilschräger Richtung; finden wir dabei, dass die Wundränder stark von Narbengewebe durchsetzt sind und schlecht bluten, so verbreitern wir die Anfrischung auf Kosten der Vaginalwand und erhalten so mehr flachtrichterförmige Wundränder

Fig. 137 B.

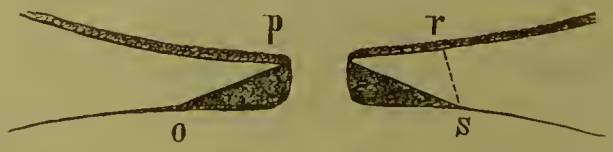

bis zu 1,5—2 Cm. Breite. Es wird auf diese Weise entschieden weniger Gewebe geopfert (vgl. Fig. 137 B *o p*), als wenn man sich bei steilschräger Anfrischung grundsätzlich ganz nach aussen vom Narben-

gewebe halten will (vgl. Fig. 137B *r s*). Eine Verletzung der Blasenmucosa ausserhalb ihres an die Fistel angelötheten Randes suchen wir mit Rücksicht auf die Hämorrhagie möglichst zu vermeiden.

Bei kleineren Fisteln von mehr rundlicher Form hat man es in der Hand schon durch die Art der Anfrischung die künftige Richtung der Vereinigungslinie vorzuzeichnen. Man kann hier, da keine bedeutende Spannung von den Seiten her zu besorgen ist, die Anfrischungsschnitte in spitzem Winkel nach oben und unten zusammenlaufen lassen, so dass eine Längsvereinigung resultirt und die spätere Narbe in einer sagittalen Ebene verläuft. Bei quer- oder längsovalen Fisteln hält man sich an die gegebene Form und verlegt die Winkel der Anfrischung an die Enden des längern Fisteldurchmessers. Bei ganz grossen Defecten beschränkt man sich meist darauf, die Ränder einfach nach ihren Contouren zu umschneiden und bestimmt die oft complicirte Form der Vereinigung erst bei der Nahtanlegung. Die Richtung der Anfrischung kann weiter auch durch das Vorhandensein von Narbensträngen beeinflusst werden. Strahlen z. B. seitlich von der Fistel Narbenmassen nach dem Scheidengewölbe aus, so verlegt man die Anfrischungswinkel nach den Seiten und bereitet so die spätere Quervereinigung vor.

Fig. 138.

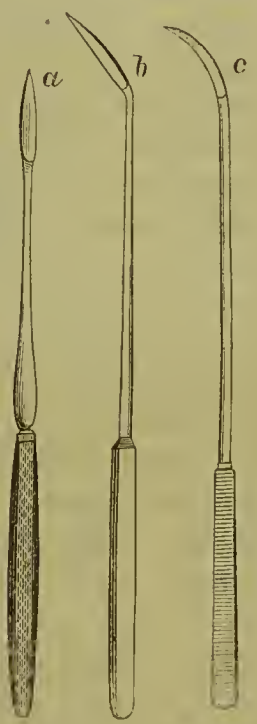

Die Contouren der Anfrischung kann man sich vor Abtragung der Fistelränder durch die derbe Vaginalmucosa hindurch mit einem Scalpelle vorzeichnen. Man erleichtert sich dadurch sowohl die Schnittführung in den tieferen, weicheren Schichten, als auch die Orientirung, wenn später das Operationsfeld von Blut überströmt wird. Bei Fisteln, welche dem Introitus näher liegen, benutzt man ein gewöhnliches Scalpell zur Anfrischung, dagegen gebraucht man in der Tiefe der Vagina langgestielte Messer mit gerader oder auch winkelig oder halbkreisförmig abgebogener Klinge (Fig. 138). Die Fistelränder werden bei der Abtragung mit spitzen Häkchen, mit Hakenpincetten oder kleinen schliessbaren Zangen gefasst und angespannt. Stülpt sich die Blasenmucosa durch die Fistel hervor, so muss sie durch Einführung einer Sonde oder eines Katheters oder auch durch Einschieben eines kleinen, an einem Bindfaden befestigten Schwammes in die Blase zurückgehalten werden. Das Messer wird nun durch den ganzen Fistelrand

bis an die Grenze der Blasenmucosa durchgestossen und in ruhigen, glatten Zügen längs des vorgezeichneten Schnittes hergeführt. Man beachte hierbei sorgfältig, dass der Fistelrand überall in gleicher Dicke und Breite gegen die Blase hin abgetragen wird. Bei guter Messerführung und kleinerm Umfang der Fisteln gelingt es oft, den ganzen Fistelrand als einen continuirlichen Ring herauszuschneiden. Man beginnt den Schnitt stets an den tiefsten Partieen, um durch das abfliessende Blut nicht zu sehr in der Ansicht der Theile gestört zu werden. Ein Gehilfe wischt das Operationsfeld fleissig mit Schwämmen ab und comprimirt mit denselben einzelne stärker blutende Stellen. Bei reichlichen parenchymatösen Blutungen leitet man mittelst eines Irrigateurs einen continuirlichen Strahl kalten Wassers auf die Wunde. In den Seitentheilen der Vagina und in der Nähe des Uterus fallen zuweilen stärkere arterielle Gefässe in den Schnitt. Man kann diese Gefässe provisorisch in eine Sperrpincette fassen und torquiren oder auch sogleich unterbinden; vor dem Knüpfen der Nähte werden dann diese Ligaturfäden sammt dem gequetschten Gefässstumpfe weggeschnitten. Lassen sich die Gefässe mit Sperrpincetten nicht gut fassen, so beendigt man rasch die Anfrischung, wenigstens in dem betreffenden Theil der Wunde, und stillt die Blutung durch Anlegung der Naht. Die schlimmsten Hämorrhagieen entstehen bei Verletzung der Art. vesico-uterina, welche an der Seite des Collum uteri und des obern Theils der Scheide herabläuft und hier zuweilen die Dicke eines Rabenkiels erreicht. Die Arterie lässt sich bei ihrer unzugänglichen Lage und derben Umgebung nur schwer isolirt fassen und genügend hervorziehen, um eine Ligatur anzulegen. Auch eine einfache Compressionsnaht, welche übrigens nur dann in Frage kommen kann, wenn der gegenüberliegende Wundrand bereits angefrischt ist, reicht nicht immer aus, um die Hämorrhagie sicher zu stillen und vor einer Nachblutung in die Blase oder nach aussen zu schützen. Vielmehr wird es oft nothwendig, mehrfache tiefgreifende Umstechungsnähte in der Gegend des blutenden Gefässes anzulegen. Die besten Dienste leistet noch eine mehr isolirte Umstechung des Gefässes in der Wunde selbst oder nach aussen von derselben parallel mit ihrem Rande. Simon fasste die Arterie in einem Falle mit einer langen Hakenpincette und umstach sie in der Wunde selbst mit einer krummen rechtwinkelig im Nadelhalter befestigten Nadel. Um die Heilung nicht durch den innerhalb der Wunde liegenden Ligaturfaden zu stören, leitete er diesen mit vieler Mühe durch Blase und Harnröhre nach aussen. Die Heilung gelang. Später überzeugte sich Simon indess, dass selbst das Herausleiten der Ligaturfäden durch die Wunde die prima intentio nicht nothwendig zu stören braucht.

Nach Abtragung der Fistelränder wird die Wunde mit einer der Fläche nach gebogenen Scheere geglättet. Vorspringende Gewebsfetzen, kleine Winkel und Zacken werden mit der Pincette gefasst und weggeschnitten. Fallen die ersten Anfrischungsschnitte in narbiges, schlecht blutendes Gewebe, so muss dieses in weiterem Umfange excidirt werden, bis man in gesundere Schichten gelangt. Etwaige

Fig. 139.

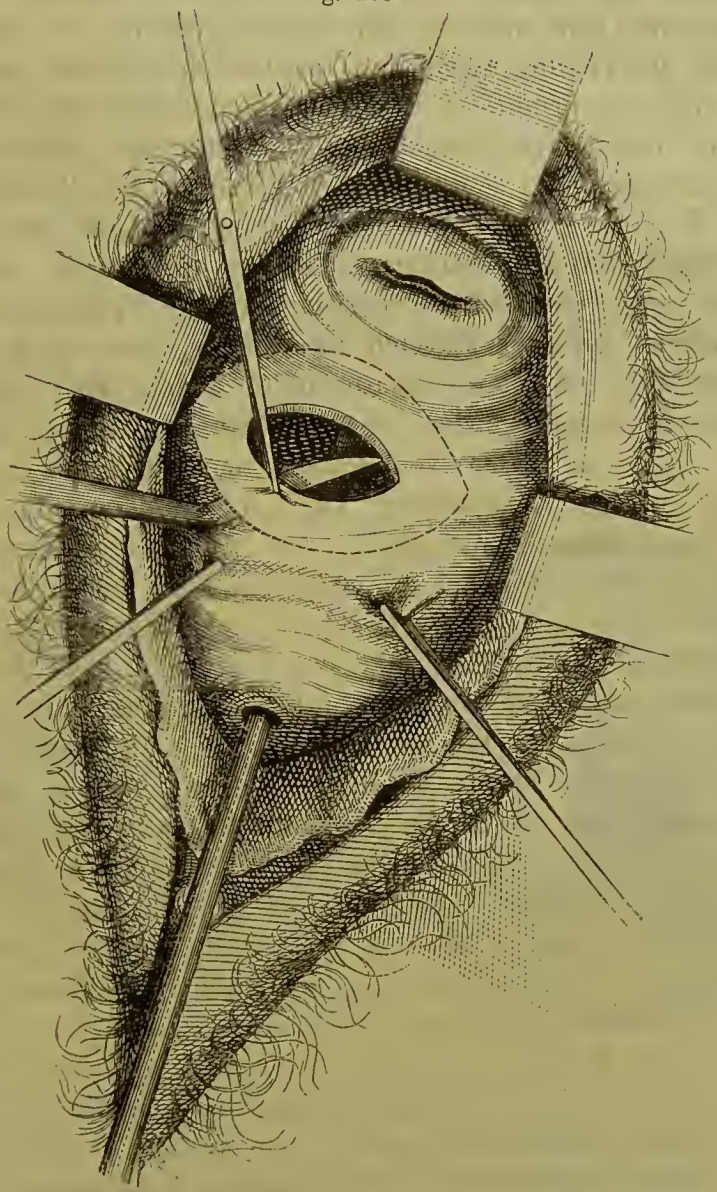

Ungleichheiten in der Anfrischung sind durch Verbreiterung des schmälern Wundrandes zu corrigiren.

Bei gewöhnlichen Blasen- oder Harnröhrenscheidenfisteln wird allein das Septum vesico-vaginale resp. uretro-vaginale von der Anfrischung betroffen (Fig. 139). Bei oberflächlichen Blasengebärmutter-

scheidenfisteln wird die den hintern Fistelrand begrenzende vordere Muttermundslippe angefrischt und an den untern aus Blasen- oder sogar Harnröhrenscheidenwand bestehenden Fistelrand angenäht (Fig. 129). Bei den tiefen Blasengebärmutterscheidenfisteln hat man sich bisher gescheut, die eigentlichen Defecträuder zur Anfrischung zu benutzen, sondern vereinigte meist die hintere Muttermundslippe mit dem vordern Fistelrande (vgl. Fig. 130), eine Operation, die in functioneller Beziehung dem Scheidenverschlusse gleichkömmt. Man hielt eben den schmalen untern Rand der vordern Cervicalwand für durchaus ungeeignet zur Vereinigung, weil er zu wenig Substanz für die Anlegung einer hinreichend breiten Wundfläche bietet und weil er nur schwer beweglich ist. Ueberdies besorgte man bei der Anfrischung das Peritoneum zu verletzen. Man scheint dabei stets mehr an eine quere Vereinigungslinie gedacht zu haben. Es ist uns nun aber in der letzten Zeit mehrmals gelungen, nach Anfrischung selbst sehr geringer Reste der vordern Cervicalwand, sofern diese nur nicht narbig verändert waren, eine Vereinigung der eigentlichen Defectränder in Längsrichtung zu erzielen (vgl. Fig. 140).

Fig. 140.

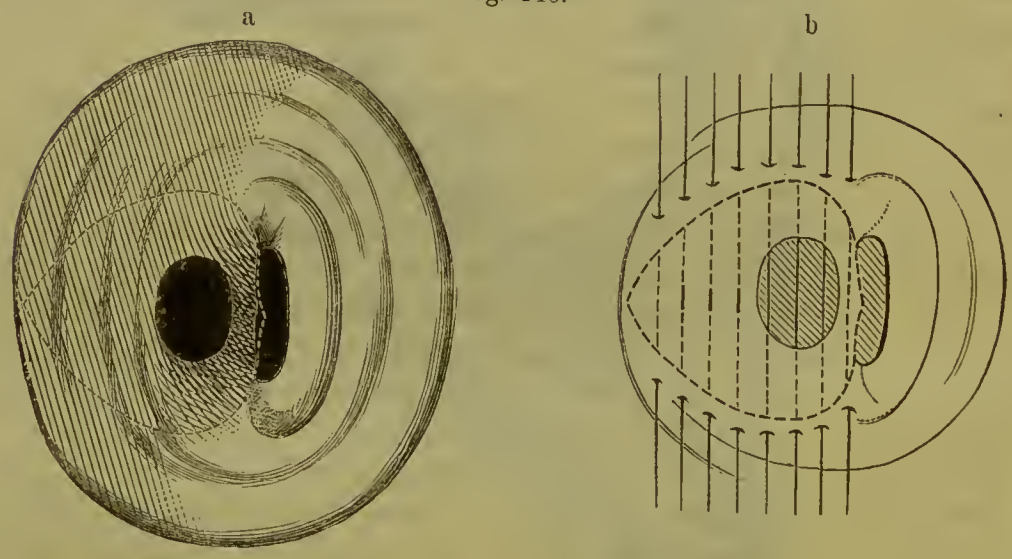

Bei der 40jährigen Frau N. S. von Lochhäuser fand sich die Vaginalportion bis auf wenige warzenförmige Reste der hintern Muttermundslippe zerstört. Von dem supravaginalen Theil der vordern Cervicalwand waren 1,5 Cm. verloren gegangen; sie bildete einen nach oben ausgeschweiften schmalen Saum, der seitlich unmittelbar in die Ränder der etwa sechsergrossen Fistel überging. Der ganze Defect konnte erst nach starkem Auseinanderziehen und theilweiser Excision der seitlichen und hinteren Reste der Vaginalportion zu genauer Ansicht gebracht werden. Man beschloss einen Versuch mit der directen Vereinigung der Defectränder zu machen und wurde daher die ganze Circumferenz der Fistel sammt der vordern Cervicalwand wundgemacht und die Wundränder von den Seiten her

zusammengenäht. Die Wundfläche der vordern Cervicalwand war so schmal, dass sie nur Raum für eine einzige Naht bot (vgl. Fig. 140b), welche unter dem ganzen Grunde derselben von links nach rechts durchgezogen wurde. Die ganze Operationswunde heilte bis auf ein kleines Fadenlöchelchen in der Mitte, welches sich aber schon 8 Tage nach Herausnahme der Nähte spontan verschloss.

Die früher besprochenen anatomischen Verhältnisse machen es wohl wahrscheinlich, dass die Ureteren häufiger in den Bereich der Anfrischung fallen, als dies erkannt wird oder gar zu unangenehmen Folgen Veranlassung giebt. Nur selten findet man die Harnleiter als isolirte Stränge in die Fistel hereinragen oder erkennt ihre klaffende Mündung. Im letztern Falle ist immer noch eine Verwechslung mit einem angeschnittenen Gefässe möglich, indem der Urin mit Blut vermischt zuweilen im Strahle hervordringt. Die Berücksichtigung der topographischen Verhältnisse und die genauere Prüfung der Flüssigkeit, welche Lakmuspapier röthet, sichert übrigens leicht die Diagnose. Simon führte zur weitern Controle eine Sonde in die Oeffnung ein; dieselbe drang fast einen Fuss tief nach aussen und oben gegen die Nieren hin vor. Sieht man die klaffende Mündung des Ureters im lateralen Fistelrande, so kann man ihn noch eine Strecke weit gegen die Blase hin aufschlitzen. Hängt er als isolirter Strang in die Fistel herab, so schiebt man dieses Stück vor der Vereinigung in die Blase hinein oder trägt es glatt am Rande ab und verfährt wie oben. Da die Ureteren eine Strecke weit dicht unter der Blasenmucosa verlaufen, so ist man vor ihrer Verletzung bei flachtrichterförmiger Anfrischung im Allgemeinen besser als bei steilschräger geschützt. Bei der Nahtanlegung muss man Acht haben, die Ureteren nicht mitzufassen oder gar mit den Fäden zu kreuzen; die Nähte müssen, wo man die Ureteren sieht, seitlich und unterhalb derselben angelegt werden. Sollten nach der Operation Symptome von Harnstauung, heftige kolikartige, von den Nieren längs der Ureteren nach abwärts ausstrahlende Schmerzen, Erbrechen etc. auftreten, so müssten die Nähte sofort entfernt werden.

Eine wirkliche Eröffnung des Peritoneums kömmt bei directem Verschluss des Blasendefectes nur höchst selten vor. Dagegen hat man bei hochgelegenen Fisteln zuweilen das subperitoneale Bindegewebe oder freie Zellgewebsräume an der vordern Fläche des Collum's eröffnet; ist bei Cystocele das Bauchfell mit herabgezerrt, so kann dies selbst in tieferen Abschnitten der Vagina vorkommen, wofür wir den folgenden Fall als Beleg anführen.

Die 50jährige P. St. leidet seit 9 Jahren an einem completen Uterusvorfall, der zuerst mit einem Ringe und später 8 Jahre hindurch mittelst eines Zwanck-schen Pessarium's zurückgehalten wurde. Seit einem Jahre unwillkürlicher Harnabgang. Bei der Aufnahme auf die Klinik findet sich im Introitus ein gänseei-

grosser Vorfall der vordern Scheidenwand und dicht hinter demselben eine umfängliche Fistel, durch welche man leicht zwei Finger in die Blase einbringen kann. Der Katheter lässt sich nur nach abwärts in die Cystocele vorschieben; die Vaginalportion liegt im Eingang der Scheide. Bei der breiten Anfrischung wurde an einer Stelle des hintern Wundrandes das lockere präperitoneale Zellgewebe freigelegt. Quervereinigung der Fistel durch zahlreiche Nähte. Die Heilung erfolgte ohne jeden unangenehmen Zwischenfall. Bei der wiederholten Application eines Katheters musste, um die Blase vollständig zu entleeren, stets erst die ganze vor dem Introitus innerhalb der Cystocele gelegene prallgefüllte Blase reponirt werden.

Naht. Sind die Fistelränder zweckmässig angefrischt, so bewirkt die einfache Knopf- resp. Drahtschnürnaht eben so sicher die Vereinigung, wie bei anderen wunden Flächen. Alle complicirten Nahtmethoden sind desshalb vollständig überflüssig und ist das Instrumentarium für die Naht gegenwärtig ein sehr einfaches. In den meisten Fällen reicht man mit krummen Oehrnadeln verschiedener Grösse und Krümmung aus, die in Nadelhaltern befestigt werden. Sehr zweckmässig sind halbkreisförmig gebogene Nadeln mit einem Durchmesser von etwa 2 Cm.; sie lassen sich selbst in grösserer Tiefe der Vagina sehr leicht manipuliren. Auch die lange gestielte Simpson'sche Hohlnadel, welche sich zuweilen direct ohne weitere Drehungen durch beide Wundränder zugleich vorstossen lässt, sowie die Sims'sche in verschiedenem Winkel stellbare kurze Hohlnadel, kann man in einzelnen Fällen mit Vortheil gebrauchen. Als Nahtmaterial dient Silberdraht oder feine Seide; wir ziehen den erstern aus mehrfach erörterten Gründen vor.

Bei jeder Fisteloperation ist eine Anzahl tiefgreifender Nähte erforderlich, welche den ganzen Wundrand bis zur Blasenmucosa umgreifen. Wir stechen diese Nähte dicht am Wundrande ein und legen sie in einem gegenseitigen Abstand von 3—5 Mm. an. Diese Art tiefgreifender Suturen bewirkt eine sehr genaue Coaptation der Wunde und lässt nach aussen möglichst viel Gewebe für die Dehnung der Ränder übrig. Dazwischen kann man nach Bedürfniss halbtiefe oder oberflächliche Nähte anlegen, um auch gegen die Vaginalmucosa hin eine genaue Vereinigung herbeizuführen. Bei kleineren Defecten reicht häufig eine einfache Reihe von Nähten aus. — Bei der ursprünglich von Küchler und Simon[1]) angegebenen „Doppelnaht" sollten die äusseren oder Entspannungsnähte 1—1½ Cm., die inneren oder Vereinigungsnähte 1—1½ Linien vom Wundrand entfernt angelegt werden. Von diesen weitgreifenden Entspannungsnähten, bei denen eine so beträchtliche Gewebsmasse innerhalb

[1]) Dr. G. Simon: Ueber die Heilung der Blasenschf. etc. Neue Methode der Naht, die Doppelnaht etc. Giessen 1854.

der Suturen für die Dehnung der Ränder verloren geht, ist Simon selbst später zurückgekommen[1]). Er legt nun die Fadenschlingen der Entspannungsnähte $^3/_8$—$^1/_2$ Cm. vom Wundrand entfernt an; dieselben umfassen die ganze Dicke des Wundrandes mit oder ohne die Schleimhaut der Blase; die Vereinigungsnähte umgreifen den Wundrand unmittelbar (vgl. Fig. 141).

Fig. 141.

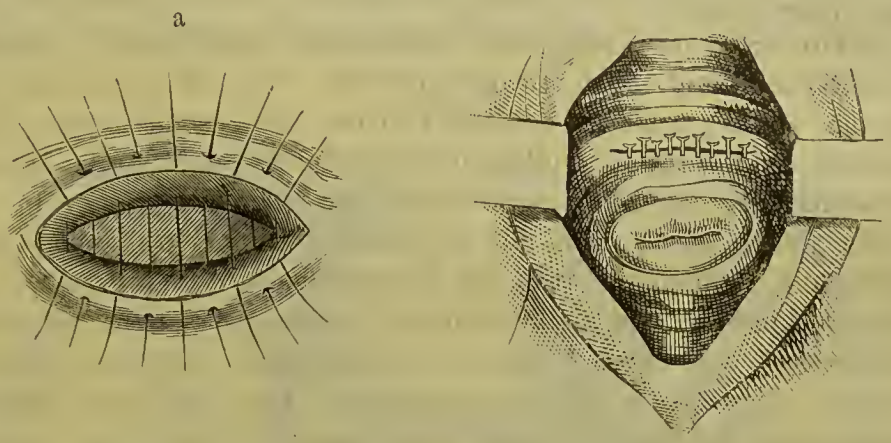

Sind alle Nähte eingelegt, so spült man die Wunde mittelst eines Irrigateurs ab und entfernt sorgfältig alle mit den Drähten verfilzten Blutgerinnsel; erst dann beginnt man mit dem Schnüren derselben.

Bei manchen Defecten ist die Richtung der Vereinigungslinie durch die ursprüngliche Form der Fistel oder durch die der Anfrischung schon im Voraus bestimmt. In den meisten Fällen aber ist es Sache des Operateurs, die zweckmässigste Richtung der Vereinigungslinie selbst zu bestimmen. Bei freier Wahl ist fast stets die Quervereinigung vorzuziehen, da sich der Uterus und die Blasenscheidenwand viel leichter in der Richtung von oben nach abwärts als von den Seiten her verschieben lassen. Die Quervereinigung entspricht meist auch am besten der ursprünglichen Form des Defectes. Die Längsvereinigung wählt man nur bei kleineren, längsovalen oder bei solchen Fisteln, die bis in den Harnröhrentheil herabreichen. Von der Längsvereinigung bei tiefen Blasengebärmutterscheidenfisteln war oben die Rede. — Bei sehr grossen Defecten bildet die Vereinigungslinie meist keine Gerade mehr. Wird die vordere oder hintere Muttermundslippe mit zur Bedeckung eines Defectes herangezogen, so nimmt die Vereinigung meist eine leicht

[1]) Mittheilungen aus der Chirurg. Klinik des Rostocker Krankenh. etc. Prag 1868. II. Abth. pag. 120.

bogenförmige Gestalt mit hinterer Concavität an (Fig. 142). Bei dreieckigen oder kartenherzförmigen Fisteln mit unterer Spitze entsteht eine Yförmige Vereinigung, wenn man zuerst die untere Partie der Anfrischung von den Seiten her und dann die beiden oberen Winkel in mehr schräger Richtung von oben nach abwärts vereinigt. Bei einem grossen viereckigen Defecte kann eine Ταυypsilonförmige Vereinigung resultiren, wenn zuerst die mittlere Partie der Anfrischung von den Seiten her und dann die nach oben und unten zurückbleibenden queren oder dreieckigen Oeffnungen in querer oder winkelig

Fig. 142.

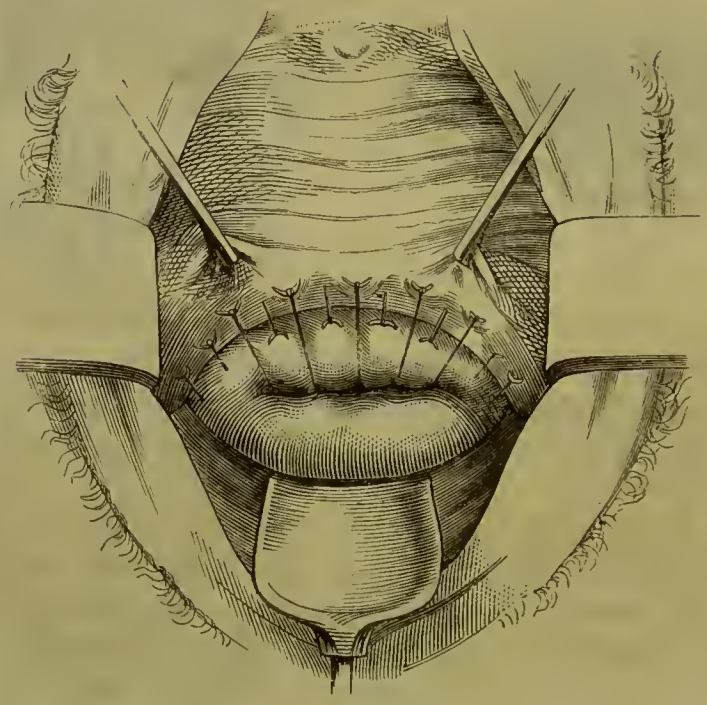

divergirender Richtung zusammengenäht werden (Simon Fig. 143). Endlich kann die Art der Vereinigung noch weiter modificirt werden, wenn man zur Deckung sehr umfänglicher Defecte zur Ausschneidung und Transplantation von Lappen aus dem Septum vesico-vaginale seine Zuflucht nimmt; es liegen bis jetzt aber in dieser Richtung nur sehr spärliche Versuche vor.

Die Dehnung der Ränder durch die Naht ist für das Zustandekommen der Vereinigung auch bei sehr grossen Fisteln vollkommen ausreichend und sind daher Entspannungsschnitte in der von Jobert angegebenen Weise fast stets entbehrlich. Die parallel mit der Fistel geführten Entspannungsschnitte müssen durch die ganze Dicke der Vaginalwand dringen, um nur eine Verschiebung von wenigen Linien zu bewirken; sie bringen demnach im Verhältniss zu

der Grösse der Verletzung nur geringen Nutzen. Eine viel wirksamere Entspannung, zugleich aber auch grössere Gefahr bedingt die quere Durchtrennung der vordern Muttermundslippe oder die Ablösung derselben von der Blase. Man wird daher diese „Jobert'schen Schnitte" nur höchst ausnahmsweise bei so grossen Fisteln anwenden, bei denen überhaupt jedes Hilfsmittel zur Deckung benutzt werden muss.

Modification der Operation unter besonderen Verhältnissen. Bei grossen Defecten oder starken Blutungen kann es von

Fig. 143.

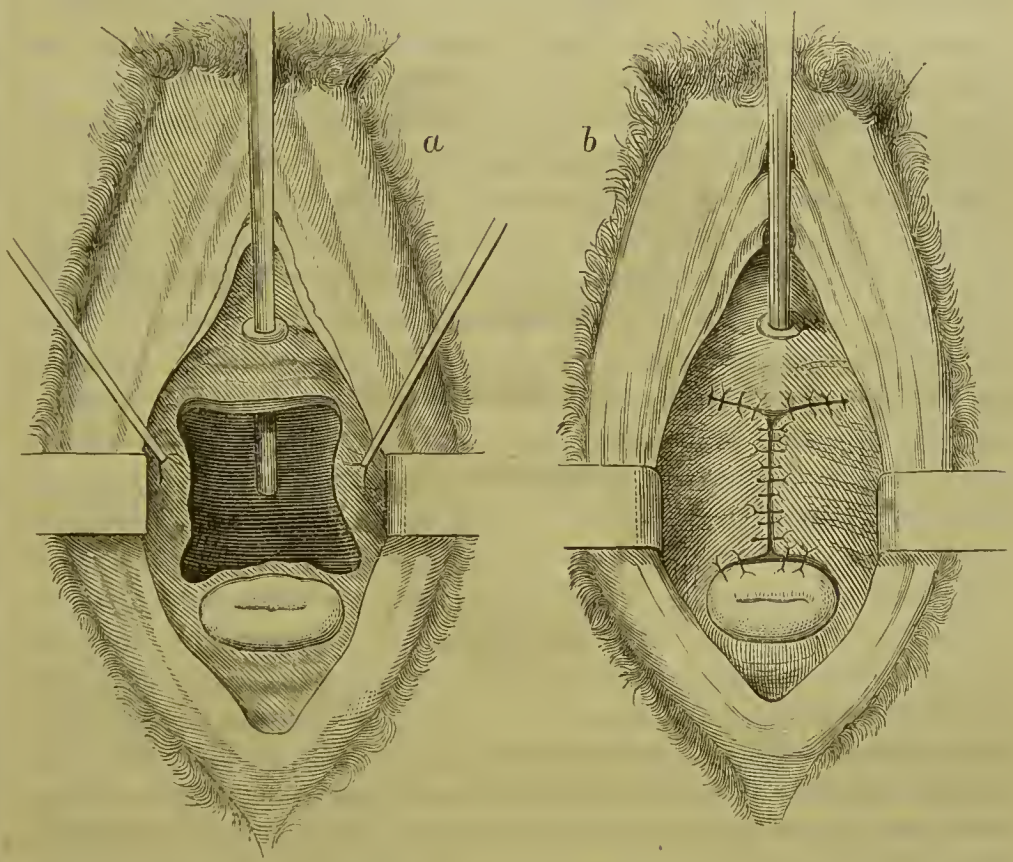

Vortheil sein, die Operation nicht wie gewöhnlich in Akten, sondern in Abschnitten vorzunehmen; d. h. man frischt nicht gleich den ganzen Fistelrand an, sondern macht zuerst nur einen Theil desselben wund und näht ihn sofort zusammen; ebenso verfährt man dann mit einem zweiten und dritten etc. In sehr schwierigen Fällen, wie sie freilich fast nur beim Scheidenverschlusse vorkommen, vertheilt man diese einzelnen Operationsabschnitte sogar auf verschiedene Sitzungen, auf 2 oder 3 verschiedene Operationstage.

Sind mehrfache Fisteln vorhanden, so bestimmt deren Grösse

und Abstand das einzuschlagende Verfahren. So kann man zwei kleine Blasenscheidenfisteln, die nur durch eine dünne Gewebsbrücke von einander getrennt sind, im Ganzen umschneiden und in eine einzige Fistel umwandeln; es wird dadurch die Operationsdauer abgekürzt und die Herstellung sehr regelmässiger breiter Wundränder ermöglicht. Grössere und weiter von einander abstehende Fisteln operirt man besser gesondert in einer oder mehreren Sitzungen; die Umwandlung in eine einzige Fistel würde hier eine zu grosse Verletzung bedingen.

Die Complication von Blasenscheidenfisteln mit Atresieen der Harnröhre ist eine ziemlich häufige. Simon fand sie in etwa 7% seiner Fälle. Besteht neben einer Blasenscheidenfistel eine einfache Atresie der Harnröhre; so hat man zweierlei Wege vor sich. Man kann die Atresie entweder durch Einstechen eines Troicarts und Einlegen immer dickerer Bougies wegsam machen oder man schneidet die obliterirte Partie ganz weg und näht die gesunden Theile der Blasen- und Harnröhrenscheidenwand in querer Richtung zusammen (Ueberbrückung). Später wird sodann die Fistel zum Verschluss gebracht. Die Ueberbrückung der Atresie, bei welcher die narbig degenerirte Harnröhre definitiv ausgeschaltet wird, scheint in Bezug auf die Wiederherstellung der Continenz bessere Resultate zu ergeben als die Durchbohrung; sie ist indess nur bei schmalen Atresieen und hinreichender Länge des offengebliebenen Uretralstückes anwendbar. — Baker Brown hat in Fällen sehr umfänglicher Atresieen oder completer Zerstörungen der Uretra einen ganz neuen Kanal herzustellen gesucht, indem er neben dem obliterirten einen Troicart einstach und die Oeffnung durch Liegenlassen von Canülen offen hielt.

Bei Atresieen, welche zwischen zwei Fisteln, einer Harnröhren- und einer Blasenscheidenfistel, liegen, richtet sich das einzuschlagende Verfahren hauptsächlich nach der Grösse des Blasendefectes und nach der Entfernung desselben von der Atresie resp. der Uretralfistel. Liegt die Blasenfistel dicht hinter der Atresie und ist letztere nur kurz, so verwandelt man zuerst beide Fisteln durch Umschneidung des ganzen Territoriums in eine einzige und vereinigt diese in querer Richtung. Liegt dagegen die Blasenfistel in einem höhern Abschnitte des Septum vesico-vaginale, weit entfernt von der Grenze der Atresie, so kann man diese zuerst excidiren und durch Transplantation der Blasenscheidenwand an den durchgängigen Theil der Harnröhre überbrücken und später die Blasenscheidenfistel isolirt operiren (Simon). Bei sehr breiten Atresieen der Harnröhre, bei denen die Ueberbrückung misslingt, kann selbst die Kolpokleisis nothwendig werden (s. unten).

b) Verschluss der Fistel durch die Cauterisation.

Die Cauterisation der Fisteln wurde schon von Mercatus (1600) empfohlen und ist seitdem in mehrfach veränderter Gestalt immer wieder versucht worden. Von Dupuytren wurde das Ferrum candens, von Chelius das Argentum nitricum gerühmt; in neuerer Zeit haben Nélaton die Galvanocaustik und K. Braun einfach glühende Kohlenstifte benützt. Die Einen wollen nur die Ränder, Andere, wie Chelius, auch die weitere Umgebung der Fistel ätzen, um so neben der Anregung von Granulationsbildung im Innern des Defectes eine concentrische Narbenschrumpfung der Umgebung zu Stande zu bringen. Die Combination der Cauterisation mit der Naht haben wir oben besprochen. Die Cauterisation grösserer Defecte ist als völlig nutzlos aufgegeben worden. Intensivere Cauterisationen, besonders mit dem Ferrum candens, sind überdies direct schädlich; sie vergrössern meist die Fistel und verwandeln die Ränder derselben in weiterm Umfange in ein starres, unnachgiebiges Narbengewebe. Spätere Versuche mit Anfrischung und Naht werden dadurch bedeutend erschwert und selbst der Erfolg solcher Operationen in Frage gestellt. Ein günstiger Effect lässt sich von der Cauterisation nur unter ganz bestimmten Bedingungen, nämlich bei kleineren Defecten und namentlich bei solchen mit noch granulirenden, nicht zu schmalen Rändern erwarten. Diese Bedingungen finden sich erfüllt bei frisch entstandenen Fisteln im Wochenbette oder bei kleinen Fistelchen, welche als Lücken in der Vereinigungslinie oder als Fadenlöchelchen nach einer vorausgegangenen Operation zurückbleiben. Bei bereits vernarbten Fisteln wird mit der Aetzung nur dann möglicherweise ein Erfolg erzielt, wenn sie enge, gewundene oder schräg verlaufende Kanäle von der Länge von mindestens 1 Cm. darstellen, wie solche besonders in der Nähe des Uterus oder auch der innern Harnröhrenmündung vorkommen. Das enge Lumen des Kanals wird hier schon durch den Aetzschorf für den Urin verlegt, bevor noch an dieser oder jener Stelle das wuchernde Granulationsgewebe zusammenfliesst. Am Besten beschränkt man sich auf Aetzungen mit einem Höllensteinstifte oder einem spitzen und dünnen Glüheisen. Führt die Cauterisation nicht rasch zum Ziele, so stehe man bald von derselben ab, da man sich sonst doch nur die Chancen der spätern blutigen Operation verdirbt.

II. Verschluss des Genitalrohrs unter der Fistel.

Die ursprüngliche Idee zu dieser Operation rührt von Vidal de Cassis her; derselbe suchte den Hauptgrund für das Misslingen des

directen Defectverschlusses in der Nichtausdehnbarkeit der Blase und wollte desshalb ein grösseres Reservoir für den Urin herstellen. Vidal versuchte das Genitalrohr in seinem untersten Abschnitte durch Zusammennähen der Schamspalte zu verschliessen — Episiostenosis Er erzielte jedoch ebensowenig wie Wutzer, Bérard, Dieffenbach je einen Erfolg mit dieser Operation; stets blieben kleine Spalten in der Gegend der Harnröhre oder Fadenlöcher zurück[1]). Fast hatte man den Vorschlag Vidal's vergessen, als Simon denselben wieder aufgriff und in anderer Gestalt fruchtbar verwerthete. Er verlegte den Verschluss in die Vagina selbst, vereinigte in querer Richtung und erhielt sofort auch gute Resultate. Gegenüber der Vidal'schen Längsvereinigung in der Schamspalte bezeichnete Simon seine Operationsmethode als „quere Obliteration der Scheide" oder Kolpokleisis[2]). Von Jobert endlich ist der Verschluss des Genitalkanals an einer noch höheren Stelle zuerst ausgeführt worden, indem er den Cervicalkanal durch Vereinigung der Muttermundslippen verschloss — Hysterokleisis —, oder durch Vornähen der hintern Muttermundslippe an den untern Fistelrand in die Blase ableitete.

Es kommen demnach als „indirecte Methoden" in Betracht die Episiostenosis, die Kolpokleisis, die Hysterokleisis und die Vereinigung der hintern Muttermundslippe mit dem untern Fistelrand, welch letztere bereits besprochen wurde.

Die Episiostenosis ist wegen ihrer Erfolglosigkeit allgemein aufgegeben worden. Die Misserfolge erklären sich leicht aus der eigenthümlichen Befestigungsweise der Uretra und ihrer nächsten Umgebung, durch welche eine hinreichende Verschiebbarkeit dieser Partieen sowohl nach der Medianlinie als nach rückwärts verhindert wird. Weitere Versuche mit dieser Methode würden sich nur dann rechtfertigen lassen, wenn ein Verschluss der Scheide an einer höhern Stelle wegen verschiedener ungünstiger Complicationen, wie z. B. ausgedehnter Narbenbildungen, absolut unausführbar erschiene.

Die Hysterokleisis findet ihre Anzeige bei den Blasengebärmutterfisteln und die Vereinigung der hintern Muttermundslippe mit dem Septum vesico- resp. uretro-vaginale, bei solchen tiefen Blasengebärmutterscheidenfisteln, deren oberer Rand zur directen Vereinigung

---

[1]) Erst in der neuern Zeit soll Schuppert in New-Orleans eine vollständige Vereinigung mit der Episiostenosis erzielt haben; die Incontinenz wurde aber nicht ganz gehoben.

[2]) In durchaus ungerechtfertigter Weise hat sich Bozeman die Priorität dieser Operation vindiciren wollen. Simon machte die erste Kolpokleisis im Jahre 1855 und veröffentlichte das Verfahren im Jahre 1856, während die ersten Versuche Bozeman's erst in's Jahr 1859 fallen.

ungeeignet erscheint, während die hintere Muttermundslippe aus gesunder Substanz besteht. Bei den Harnleitergebärmutterfisteln hatte man bisher von der Hysterokleisis abgesehen, weil man annahm, dass hier stets, ebenso wie bei den Harnleiterscheidenfisteln, das Vesicalende der Ureteren obliterirt sei. In neuester Zeit hat nun Duelout diese Operation gerade zu dem Zwecke ausgeführt, um sich zu überzeugen, ob das Blasenende der Ureteren wirklich verschlossen sei oder nicht. Die Operation gelang vollkommen und blieb ohne üble Folgen. Wenn hier nicht allenfalls eine Verwechslung mit einer Blasengebärmutterfistel stattfand, so würde dieser Fall den Beweis liefern, dass das Blasenende der Harnleiter bei den Fistulae ureterico-uterinae nicht immer verschlossen ist.

Indicationen: Manche der früher aufgestellten Indicationen für die Kolpokleisis haben seitdem eine bedeutende Einschränkung erfahren. So bildet z. B. eine sehr bedeutende Grösse des Defectes, sofern nur die Ränder desselben von gesunder Beschaffenheit sind, keine genügende Anzeige für den Scheidenverschluss; denn wir sind im Stande durch complicirtere plastische Methoden, wie die ypsilon- oder tauypsilonförmige Vereinigung oder durch Vertheilung der Operation auf mehrere Sitzungen die Fistel direct zu verschliessen. Von einer eigentlichen Unzugänglichkeit der Fistel ist bei unseren heutigen Freilegungsmethoden nicht mehr die Rede, dieselbe kann also auch die Kolpokleisis nicht indiciren. Dagegen kann diese Operation bei sehr grossen Defecten oder bei kleinen im Scheidengewölbe gelegenen und mit dem Knochen verwachsenen Fisteln wegen Gefahr von Nebenverletzungen wichtiger Nachbartheile oder wegen durchaus ungünstiger narbiger Beschaffenheit der Fistelränder nothwendig werden. Die Gefahr einer Verletzung des Peritoneums liegt besonders bei solchen tiefen Blasengebärmutterscheidenfisteln nahe, bei denen sowohl vordere Cervicalwand als hintere Muttermundslippe in sehr bedeutendem Umfange zerstört und die erhaltenen Reste narbig verändert sind. Manchmal weisen uns ungünstige Erfahrungen bei früheren Versuchen die Fistel direct zu verschliessen auf die Nothwendigkeit des Scheidenverschlusses hin. Es gehören hierher Fälle, wo bei der Anfrischung der eigentlichen Defectränder wiederholt gefährliche Nachblutungen in die Blase entstanden (Simon), oder wo nach der Operation Erscheinungen von Harnstauung oder Peritonitis wegen Mitfassens der Ureteren oder des Peritoneums in die Naht auftraten. Auch ohne die genannten Complicationen können uns wiederholte Misserfolge mit dem directen Fistelverschlusse allein schon dahin führen, die Kolpokleisis vorzunehmen, wenn nach jeder vorhergehenden

Operation die Fistel grösser und ihre Ränder dünner und weniger verschiebbar geworden sind.

Bei Harnleiterscheiden- und Harnleitergebärmutterfisteln erscheint ein directer Verschluss der Fistel oder die Hysterokleisis nicht statthaft, weil in allen bis jetzt genauer untersuchten Fällen das Blasenende des Ureters verschlossen gefunden wurde. Versuche von Simon, das verschlossene Blasenstück der Ureteren bei Harnleiterscheidenfisteln wegsam zu machen und dann die Fistel zu verschliessen, misslangen, da die Blasenöffnung der Ureteren wieder verwuchs und die vereinigte Scheidenfistel sich wieder öffnete. Dabei waren diese Operationsversuche von allarmirenden Erscheinungen plötzlicher Urinretention, von heftigen Nierenschmerzen, häufigem Erbrechen, starkem Fieber etc. begleitet. Andere Operateure spalteten die obere Wand des Ureters nach der Blase hin und vereinigten die Fistelränder in der Scheide, erzielten aber ebenfalls keinen Erfolg. Die Continenz kann bei den Ureterenfisteln nur durch ein indirectes Verfahren hergestellt werden, indem man erstens eine Communication der Scheide mit der Blase durch Anlegung einer künstlichen Blasenscheidenfistel herstellt und sodann unterhalb dieser Stelle, vielleicht mit Benützung des untern Randes der neugebildeten Fistel, die Kolpokleisis macht (Simon).

Bei Stenosen der Scheide in der Höhe der Fistel oder unmittelbar unter derselben erscheint die Kolpokleisis schon desshalb als das einfachste Verfahren, um die Continenz herzustellen, weil dabei nur eine sehr kleine Verletzung gesetzt wird. Man könnte hier zwar daran denken, die Stenose zu erweitern und dann die Fistel direct zu verschliessen. Dieser Versuch würde aber bei der narbigen Beschaffenheit der ganzen Umgebung der Stenose sehr schlechte Chancen bieten und könnte überdies leicht durch Verletzung stärkerer Gefässe oder des herabgezerrten Peritoneums gefährlich werden. Nur bei narbiger Verengerung der Scheide, weit unterhalb der Fistel, müsste man sich durch Spaltung der obturirenden Narbenmassen einen Weg zur Fistel bahnen und diese selbst zum Verschluss bringen.

Eine Frage von noch ungleich grösserer Tragweite ist die, ob man, auf Gefahr einer Hämatometra hin, die Kolpokleisis auch in solchen Fällen anlegen darf, wo bei Scheidenstenosen eine freie Communication zwischen Uterushöhle einerseits und Scheide resp. Blase andererseits zweifelhaft ist. Das Ausbleiben der Menstruation oder einer Hämatometra vor der Operation vermag uns keinerlei Beruhigung darüber zu geben, wie sich diese Dinge nach Verschluss der Fistel oder der Scheide unter der Fistel gestalten werden. Erfahrungsgemäss bleibt die Menstruation während des Bestehens einer Fistel

sehr häufig aus, stellt sich aber nicht selten nach Verschluss derselben wieder ein. Es erscheint demnach sehr wohl möglich, dass die Menstruation bei Undurchgängigkeit des Genitalkanals über der Fistel auch nach Vornahme der Kolpokleisis wieder eintreten und dabei eine Hämatometra zur Ausbildung gelangen könnte. Nach den bisher vorliegenden Erfahrungen geschieht dies aber ausserordentlich selten[1]) und tragen hieran wohl hauptsächlich die Veränderungen Schuld, welche Uterus und Adnexe durch das intensive Geburtstrauma und die consecutiven Wochenbettserkrankungen erlitten haben, Veränderungen, welche das Zustandekommen einer menstruellen Blutausscheidung überhaupt erschweren oder verhindern. Auf Grund dieser Erfahrungen erscheint es desshalb gestattet, ohne Rücksicht auf die zweifelhafte Communication den Scheidenverschluss vorzunehmen. Wir haben diesen Weg bei 3 Fällen hochgradiger Scheidenstenosen und gleichzeitiger Amenorrhoe eingeschlagen, in welchen wir in keiner Weise über das Verhalten des Uterus in's Klare kommen konnten, obwohl wir die Stenosen durch Pressschwamm und mit dem Messer dilatirt hatten und theils mit dem Finger, theils mit Sonden, von Scheide und Blase aus untersuchten. In einem dieser Fälle stellte sich bald nach der Operation die Menstruation durch die Blase ein; in den beiden anderen Fällen blieben die Menses dauernd, jedoch ohne alle übeln Folgen aus. Sollte sich nach der Operation einmal eine Hämatometra entwickeln, so wäre die Trennung des Scheidenverschlusses, die Eröffnung der Atresie und eine neue plastische Operation vorzunehmen.

Selbst bei sicher nachgewiesener Atresie des Cervicalkanales oder der Scheide über der Fistel (vgl. Fig. 133) ist die Eröffnung derselben vor der Operation nur dann vorzunehmen, wenn sich allenfalls schon eine Hämatometra ausgebildet hat, oder wenn die verschlossene Stelle leicht zugänglich ist. Abgesehen von diesen Voraussetzungen würde die Vornahme schwieriger und eingreifender Operationen zur Eröffnung der obliterirten Partieen schon aus dem Grunde nicht gerechtfertigt erscheinen, weil man doch nach gemachter Kolpokleisis in keiner Weise für Offenhaltung des neuhergestellten Kanals Sorge tragen könnte.

---

[1]) Der einzige uns bekannte Fall von nachgewiesener Blutretention nach einer Fistoloperation ist von Schwarz (Complicationen der Blasenscheidenfisteln. Schuchardt's Zeitschrift für praktische Heilkunde 1867 pag. 97—114) beschrieben worden. Derselbe betraf einen „wirklichen Verschluss des Uterus", die Vaginalportion fehlte. Der grosse Defect der Blasenscheidenwand wurde durch 20 Nähte verschlossen. Am 5. Tage trat Tod unter Icterus, Coma und allgemeiner Peritonitis ein. Bei der Section fand sich eine mässige Blutansammlung im Uterus.

Simon hat endlich die Kolpokleisis mit Erfolg auch bei breiten zwischen zwei Fisteln (s. oben) gelegenen Atresieen der Harnröhre ausgeführt, bei denen weder die Ueberbrückung noch die Transplantation der Blasenscheidenwand an die Harnröhre ausführbar schien, oder die Incontinenz durch diese Methoden nicht gebessert worden war.

Ausführung der Episiostenosis. Das einfachste Verfahren besteht darin, dass man rings um den Introitus von der Harnröhre an bis zur hintern Commissur einen Gewebsring von 1 Cm. Breite herauspräparirt und die Wundfläche entsprechend der natürlichen Längsform der Schamspalte von den Seiten her zusammen vereinigt. Dieffenbach fasste die Ränder der grossen Schamlippen in eine lange starke Balkenzange und schnitt sie von hinten nach vorn $^1/_4$" breit ab. Die stehen gebliebenen Reste an der vordern und hintern Commissur präparirte er besonders heraus, und vereinigte die Wunde der Länge nach durch 6—8 Nähte. Bei grosser Schlaffheit der Theile und bei Neigung zum Umkrempen wurde abwechselnd eine Knopfnaht und eine starke umschlungene Naht angelegt. — Ein anderes sehr complicirtes Verfahren sollte jeden Substanzverlust vermeiden. Hierbei wurde zunächst der ganze Scheideneingang durch eine fortlaufende Incision umschnitten und die Scheide von diesem Schnitte aus eine Strecke weit nach aufwärts lospräparirt. Durch einen vordern und hintern Längsschnitt verwandelte man sodann diesen losgelösten Schleimhautsaum in zwei seitliche Lappen und stülpte dieselben nach der Vagina zu um, so dass sich ihre wunden Flächen berührten. Die Ränder des vordern Längsschnittes wurden mit der wundgemachten hintern Harnröhrenwand vereinigt und die ganze Wundfläche mit Zapfennähten, deren Schlingen die gesammten umgestülpten Schleimhautlappen umfassten, nach dem Introitus hin zusammengezogen. — Bérard führte wie bei der Schnürnaht einen Faden ringsherum unter der ganzen Wundfläche her und zog dessen Enden mittelst einer durch die Fistel vorgeschobenen Bellocq'schen Röhre zur Harnröhre heraus.

Bei der Hysterokleisis von Jobert (vgl. Fig. 135) werden die Ränder des Muttermundes in steilschräger Richtung und möglichster Breite angefrischt und von vorn nach hinten vereinigt, so dass eine querverlaufende Vereinigungslinie entsteht. Die Operation bietet bei einigermassen gesunder Uterussubstanz sehr günstige Chancen für die Heilung, da sehr breite, gut aneinander passende Wundflächen hergestellt werden können.

Die Kolpokleisis kann im Harnröhren-, Blasengrund- und Gewölbtheil der Scheide vorgenommen werden. Es gilt im Allgemeinen als Regel, sie so hoch als möglich anzulegen, um eine

unnöthige Verkürzung der Vagina zu vermeiden. Auch scheint nach übereinstimmenden Erfahrungen die Sicherheit des Erfolges in den höheren Abschnitten der Scheide grösser zu sein als in den tieferen Partieen. Bei der Kolpokleisis im Harnröhrentheil bleiben leicht kleine Lücken in der Vereinigungslinie zurück; auch wird häufig die Continenz wegen geringer Länge des erhaltenen Harnröhrenstückes nur unvollständig wieder hergestellt. Viel besser sind die Resultate höher oben, wo gleichartigere Wundränder ohne alle Zerrung und Spannung zur Vereinigung kommen.

Die Operation der Kolpokleisis besteht darin, dass man unterhalb des Defectes einen 1,5—2 Cm. breiten, etwa 3 Mm. dicken Gewebsring herauspräparirt und nun die Wundfläche der vordern Scheidenwand mit der der hintern vereinigt. Die Patientin liegt auf der Seite oder in Steissrückenlage. Der Introitus und der untere Theil der Scheide wird durch Rinnenspecula und Seitenhebel auseinandergehalten. Die Ausführung der Operation bietet einige Besonderheiten, je nachdem der Verschluss bei einer normal weiten Vagina oder an der Stelle einer Stenose angelegt werden soll. Bei weiter, faltiger Vagina versucht man, welche Theile sich ohne Spannung am passendsten aneinanderlegen. Man fasst zu diesem Zwecke die vordere oder hintere Vaginalwand an verschiedenen Stellen mit Hakenzangen in querlaufende Falten und vergleicht die Elasticität, Dicke etc. derselben mit den gegenüberliegenden Falten der andern Scheidenwand. Auf diese Weise mustert man erst die ganze Circumferenz der Vagina durch und legt sich dann abtheilungsweise das Operationsfeld in der angegebenen Weise frei. Bei der Anfrischung bezeichnet man zunächst an der Basis der emporgehobenen Falten die Grenzen des zu excidirenden Gewebsringes durch eine seichte Incision, fasst dann den untern freien Rand desselben mit einem Häkchen oder einer Hakenpincette und präparirt ihn von unten nach aufwärts los. Ein Assistent kann hierbei den Operateur dadurch unterstützen, dass er mit einer zweiten Pincette den loszupräparirenden Gewebsring stets in entsprechender Spannung erhält. Eine weitere Erleichterung gewährt das Vorstülpen und Spannen der vordern Scheidenwand durch einen Katheter oder der hintern Scheidenwand durch einen in's Rectum eingeführten Finger. Man taxirt auf diese Weise auch viel besser die Dicke der anzufrischenden Wand und schützt sich vor unerwünschten Nebenverletzungen. Nach der Anfrischung wird die Wunde mittelst einer Scheere geglättet. Die Blutung ist namentlich in den Seitentheilen der Vagina gewöhnlich eine recht beträchtliche; sie wird in der früher angegebenen Weise gestillt. Zur Naht genügen meist kurze, krumme Nadeln; nur aus-

nahmsweise verwendet man auch die Simpson'sche Nadel. Die Nähte sollen den ganzen Grund der Wunde umfassen (Fig. 144) und werden am besten auf der einen Seite von unten nach oben eingestochen und auf der andern von oben nach unten herausgeführt. Doch kann man auch beide Wundränder von oben nach abwärts umstechen, wenn man an jedes Ende des Fadens resp. Drahtes eine Nadel ein-

Fig. 144A.

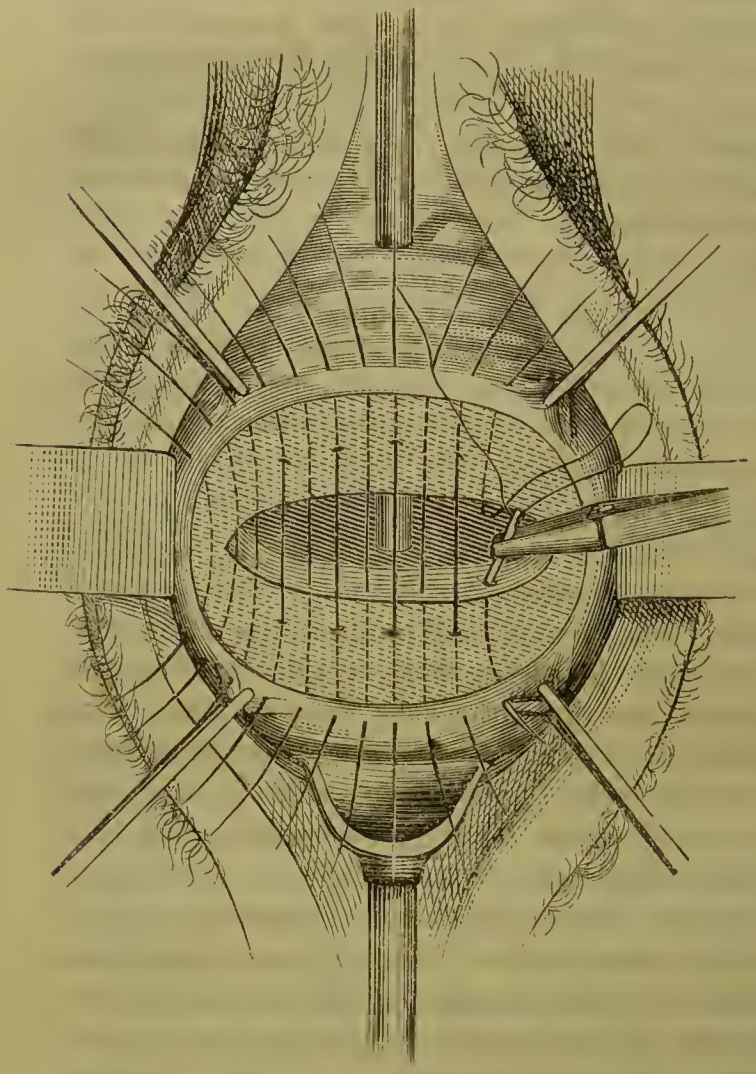

Fig. 144B.

fädelt. Eine ganz besondere Sorgfalt erfordert die Anlegung der ersten Naht, da diese als Anhaltspunkt für alle folgenden dient und demnach von ihr ganz wesentlich die weitere Gestaltung der Vereinigung abhängt; es kömmt hier Alles darauf an, genau correspondirende Wundränder der vordern und hintern Scheidenwand zusammenzubringen. Durch Anziehen dieser ersten Naht lässt sich das ganze Operationsfeld zugänglicher machen und wird dadurch die

Anlegung aller übrigen Nähte bedeutend erleichtert. Die Nähte müssen ziemlich dicht in einem Abstande von 3—4 Mm. von einander angelegt und namentlich die seitlichen Winkel sehr genau verschlossen werden. Die Fäden sollen im Allgemeinen innerhalb der Scheidenwandungen verlaufen; doch wird es sich schwer vermeiden lassen, dass nicht einzelne derselben nach vorn bis in die Blase oder Harnröhre, nach hinten in den Mastdarm eindringen. — Die Operation in Abschnitten oder in verschiedenen Sitzungen bietet namentlich bei der Kolpokleisis in höheren Abschnitten der Vagina wegen der sehr grossen Ausdehnung der Wunde und der Häufigkeit stärkerer Hämorrhagieen sehr erhebliche Vortheile.

N. N... querovale Fistel von 3 Cm. Durchmesser im vordern Scheidengewölbe. Drei Operationen eines andern Arztes verkleinerten den Defect bis auf eine rundliche Oeffnung von 8 Mm. Durchmesser. Vaginalportion bis auf geringe Reste der hintern Muttermundslippe complet zerstört. Vom rechten Seitenrande der Fistel ziehen weisslich glänzende Narbenstränge in's vordere und hintere Scheidengewölbe. Es wurde desshalb von jedem weitern Versuche einer directen Vereinigung der Fistelränder abgesehen, und sofort der Scheidenverschluss im Gewölbtheile vorgenommen. Bei der ersten Operation äusserst heftige arterielle Hämorrhagie aus den Seitentheilen der Vagina, als etwa $^2/_3$ der Scheidencircumferenz angefrischt waren. Sofortige Nahtanlegung und mehrfache Umstechung des Gefässes. Vereinigung der ganzen Operationswunde. Sieben Wochen später Verschluss des letzten Scheidendrittels ohne alle unangenehmen Zwischenfälle. Schon 6 Tage später erscheint die seit der letzten Entbindung ausgebliebene Menstruation und geht ohne Beschwerden durch die Blase ab.

Bei vorhandenen Stenosen der Scheide gestaltet sich die Ausführung der Kolpokleisis meist einfacher, weil es sich dann um ein verhältnissmässig engbegrenztes Operationsfeld handelt. Man wird übrigens seltener die Gegend der Stenose selbst, als eine etwas unterhalb derselben liegende Stelle zur Anfrischung wählen, weil man hier mehr Sicherheit hat in gesundem Gewebe zu operiren und auch vor einer Verletzung des Peritoneums besser geschützt ist. Gerade beim Scheidenverschlusse sind Verletzungen des Douglas'schen Raumes bei Anfrischung des vorspringenden hintern Randes einer hochgelegenen Scheidenstenose mehrfach vorgekommen. Die geschehene Verletzung wird leicht an dem plötzlichen Erscheinen einer scharfrandigen, von einer glatten Membran überzogenen Oeffnung erkannt, aus welcher wohl meist ein paar Tropfen ascitischer Flüssigkeit abfliessen. Spiegelberg sah aus einer grössern Oeffnung selbst Darmschlingen hervortreten. Man ist hier wohl stets zu einer Unterbrechung der Operation gezwungen, da die Peritonealwunde sofort durch eine das Bauchfell mitfassende Naht verschlossen werden muss. Später wäre dann der Scheidenverschluss an einer tiefern Stelle zu wiederholen.

Modificationen der Kolpokleisis und Nachoperationen. Bei einer kirschgrossen, im rechten Vaginalgewölbe liegenden Fistel legte Simon, statt der gewöhnlichen queren Obliteration, einen partiellen Scheidenverschluss in schräger Richtung an, indem er die rechte Gewölbshälfte allein verschloss, während die Scheide auf der andern Seite in ganzer Länge erhalten blieb.

Eine andere Patientin, bei welcher Simon die Kolpokleisis im Harnröhrentheile angelegt hatte, war durch die Heilung der Incontinenz nicht befriedigt, da sie befürchtete, die kurze Scheide könne ein Ehescheidungsgrund werden. Simon versuchte hier eine plastische Verlängerung der Scheide. Er durchschnitt „beiläufig 2 Cm. vor (unter) der Atresie die hintere Scheidenwand bis zur Bindegewebslage welche diese mit der Mastdarmwand verbindet, in querer Richtung und in ganzer Breite der Scheide. Darauf wurden die beiden Enden dieses Schnittes mit den Enden der Atresie durch zwei verticale Schnitte verbunden, welche in den Seitentheilen der Scheide verliefen. Der dadurch umschnittene viereckige Lappen der Scheidenschleimhaut wurde von vorn nach hinten (von unten nach oben) bis zur Atresie losgelöst, in der Bindegewebslage zwischen Scheide und Mastdarm hinter der Atresie, wie früher, noch weiter nach oben eingedrungen und das Lumen der Scheide wiederum auf 1,5 Cm. über der Atresie verlängert. Endlich wurde der Lappen, dessen Basis an der Atresie lag, nach hinten (oben) in die künstliche Scheidenverlängerung eingedrängt, wodurch die vordere Wand der Verlängerung mit Schleimhaut überkleidet wurde. Der Lappen wurde durch eine Naht im höchsten Punkte der Scheidenverlängerung festgehalten und durch einen Charpie-Tampon gegen die Vorderwand derselben angedrängt. Die Heilung kam zu Stande; die Scheide war um 1,5 Cm. länger geworden."

Späteres Befinden der Patientinnen nach der Kolpokleisis. Die Erfahrung hat alle theoretischen Befürchtungen über die möglichen ungünstigen Folgen der Kolpokleisis widerlegt. Die Bespülung des untern Uterinabschnittes durch den Harn bringt keinerlei Nachtheil und ist speciell nie ein Eindringen desselben in die Uterushöhle oder gar durch die Tuben in die Bauchhöhle beobachtet worden. Auch traten später niemals Zeichen von Urinstagnation, alkalische Zersetzung des Harns oder Concrementbildung in dem neugebildeten Urinbehälter ein. Im Gegentheil scheint der Urin immer sehr vollständig entleert zu werden; bei Sectionen fand man den Scheidendivertikel über der Verschlussstelle bedeutend erweitert (Rose). Die Kolpokleisis führt selbstverständlich zu Sterilität[1]). Die übrigen

[1]) In einem Falle von Deroubaix blieb nach versuchter „Hysterokleisis" eine kleine für eine feine Wundsonde durchgängige Oeffnung zurück. Als Patientin

Functionen der Sexualorgane dagegen erleiden in der Regel keine Störung. Der Coitus wird nur bei Verschluss im Harnröhrentheile der Scheide erheblich behindert (vgl. oben). Die Menses gehen meist ohne Beschwerden durch die Blase ab und stellen sich selbst zuweilen wieder ein, nachdem sie vor der Operation ausgeblieben waren. Nur ausnahmsweise entsteht dabei während des Fliessens der Regeln ein vorübergehender Blasenkatarrh.

Die Nachbehandlung nach Fisteloperationen hat in den letzten Jahren eine bedeutende Vereinfachung erfahren. Man hielt es früher für nothwendig die Wunde täglich zu reinigen, die Vagina auszuspritzen oder gar eine continuirliche Irrigation derselben einzuleiten. Nach der Operation wurde ein Katheter permanent liegen gelassen, damit der Urin ganz frei abfliesse und die Wunde nie durch Anfüllung der Blase eine Zerrung erleide. Nicht selten wurde endlich noch durch Opiate eine künstliche Verstopfung hergestellt. Gegenwärtig lässt man die Wunde bis zur Herausnahme der Nähte vollständig in Ruhe und macht Injectionen in die Vagina nur bei profuser übelriechender Secretion. Ein Katheter wird nur so lange gebraucht, als die Patientin nicht im Stande ist den Urin selbst zu entleeren; es genügt dabei ihn in den ersten Tagen nach der Operation in etwa dreistündigen Pausen einzuführen. Das permanente Liegenlassen desselben ist nicht nur überflüssig, sondern führt fast stets zu Blasenkatarrh und häufig auch zu lästigen Blasenkrämpfen. Die Operirten erhalten eine leicht verdauliche Kost; dabei sorgt man für täglichen Stuhlgang. Wir lassen die Kranken 8—10 Tage lang in Rücken- oder Seitenlage im Bette liegen, um der Wunde die möglichste Ruhe zu gewähren. Die günstigen Erfolge von Meadows und Schuppert, welche ihre Patientinnen theilweise unmittelbar nach der Operation herumgehen liessen, beweisen zwar, dass diese Vorsicht nicht absolut nothwendig ist; wir können indess dieses Verfahren schon aus dem Grunde nicht zur Nachahmung empfehlen, da denn doch nicht so selten in den ersten Tagen nach der Operation ein mässiges Wundfieber eintritt. — Seidennähte werden vom 6. Tage an entfernt, während man Metallnähte ohne Nachtheil 14 Tage und darüber liegen lassen kann. Um die Vernarbung zu beschleunigen bestreicht man nach Herausnahme der Nähte granulirende Stellen der Wunde mit Lapissolution. Das

---

sich nach einem Jahre wieder vorstellte, fand sich eine querovale Fistel von 2 Cm. Durchmesser „au niveau du col utérin". Die Frau erzählt, dass sie nach 3—4monatlicher Gravidität abortirt habe; der Foetus war in die Blase getreten, „et l'un de ses bras avait même passé par le canal de l'urèthre; il avait cependant fini par être expulsé par le vagin". Diese Angaben der Frau wurden vom behandelnden Arzte vollständig bestätigt.

Misslingen der Operation manifestirt sich meist schon nach den ersten 3—4 Tagen durch Abgang von Urin durch die Scheide, die Kranken „liegen wieder nass". In manchen Fällen bemerkt man aber den Misserfolg erst nach dem ersten Aufstehen, oder beim Herausnehmen der Nähte. Sind noch kleine Lücken in der Vereinigungslinie oder Fadenlöcher zurückgeblieben, so können oft noch Cauterisationen mit Lapis infernalis in Substanz oder Solutionen Heilung bewirken; die Kranken müssen sich aber wieder legen, wobei oft gleich der Harnabgang durch die Scheide verschwindet. Manchmal kann man mit Vortheil die Bauch- oder Seitenlage einhalten lassen, wenn die Patientinnen selbst bemerken, dass sie in diesen Lagen weniger Urin durch die Vagina verlieren oder „ganz trocken liegen". War die zurückgebliebene Fistel von vornherein grösser oder blieb die Cauterisation ohne Erfolg, so ist eine Nachoperation nothwendig, die man am besten in einem Zwischenraume von etwa 3—4 Wochen nach dem ersten Versuche vornimmt.

Ueble Ereignisse nach der Operation. In den ersten Tagen stellt sich nicht selten in Folge des Kathetrisirens Blasenkatarrh ein, der aber nur bei permanentem Liegenlassen des Katheters intensiver wird und sich auf höhere Abschnitte der Harnwege weiter verbreitet oder lästige Blasenkrämpfe hervorruft. Man lässt die Kranken bei solchen Katarrhen der Harnwege mit Vortheil Vichywasser trinken; meist verschwindet indess die ganze Erkrankung spontan, sobald der Katheter entbehrlich wird. Die Blasenkrämpfe, welche auch durch Nachblutungen in die Blase oder durch Mitfassen der Blasenmucosa in die Nähte entstehen können, werden durch Opiumklystiere oder Morphiuminjectionen beseitigt.

Nachblutungen in die Blase oder in die Scheide können bald nach der Operation oder erst am 3.—5. Tage nach derselben auftreten. Blutungen nach der Scheidenseite lassen sich meist leicht durch directe Anwendung von Stypticis oder im Nothfalle durch Umstechungsnähte stillen. Dagegen können Nachblutungen in die Blase, wenn sie aus stärkeren arteriellen Gefässen erfolgen, leicht eine gefährliche Höhe erreichen, wobei die Blase bis zum Nabel ausgedehnt wird und alle Symptome grosser Anämie eintreten. Das ergossene Blut ruft rasch schmerzhafte Blasenkrämpfe hervor, aber trotz heftigen Drängens werden nur kleine Quantitäten dunkelrothen Urins ausgepresst, während die grossen Coagula zurückbleiben. Erst in den folgenden Tagen kömmt das geronnene Blut in kleinen Klumpen mit dem braun- oder grünrothen Urin gemischt unter heftigem Drängen durch die Harnröhre oder zwischen den Fistelrändern zum Vorschein. Der Operationserfolg wird auf diese Weise

bei stärkeren Nachblutungen fast stets vereitelt und die Patientinnen erholen sich nur langsam von dem Blutverluste. So lange die Blutung in mässigen Grenzen bleibt, verzichtet man nicht gern auf die, wenn auch noch so geringen, Chancen der Vereinigung, sondern beschränkt sich darauf die Blutung durch Application eines Eisbeutels auf's Abdomen und die Blasenkrämpfe durch Narcotica zu bekämpfen. Kalte Injectionen in die Blase nützen nichts gegen die Hämorrhagie, vermehren aber entschieden den schmerzhaften Tenesmus. Steht die Blutung, so kann man nach einiger Zeit einen starken Katheter in die Blase einführen und mittelst einer gutschliessenden Spritze die Coagula herausziehen. Ist die Blutung aber eine bedeutende, so muss von vornherein die schwache Hoffnung auf eine noch zu rettende Vereinigung vor den Gefahren eines grössern Blutverlustes in den Hintergrund treten. Der einzig richtige Weg besteht hier in der Aufsuchung der blutenden Gefässe und in Unterbindung oder Umstechung derselben in der wieder eröffneten Wunde.

In inficirten Krankenhäusern hat man bisweilen maligne Wundkrankheiten (Erysipele, Lymphangitiden, Septichämie etc.) nach Fisteloperationen beobachtet. Am häufigsten treten diphteritische Processe auf, welche sich von der Operationswunde oder von solchen Stellen der Vagina aus, welche durch die freilegenden Instrumente gequetscht oder oberflächlich verletzt worden waren, auf die Blase und die übrigen Harnwege fortsetzen. Durch necrotischen Zerfall des Gewebes kann es hier zu gefährlichen Hämorrhagieen kommen, während andrerseits zerfallene Thromben der Blasen- und Scheidenvenen leicht zum Ausgangspunkt einer letalen Pyämie werden. Tritt Heilung ein, so bilden sich durch die Narbenschrumpfung gewöhnlich erhebliche Stenosen der Vagina aus. An Stelle des zerfallenen Gewebes bleiben ausgedehnte Narbenmassen zurück, welche die Chancen späterer Operationen bedeutend beeinträchtigen.

Von diphteritischen Schorfen muss man wohl croupartige mit Harnsalzen incrustirte Membranen unterscheiden, die bei Hervorsickern des Urins zwischen den unvollständig vereinigten Wundrändern auf der Wunde selbst entstehen und sich von hier aus auf grössere Strecken der Vagina fortsetzen können. Das Auftreten dieser Membranen lässt nicht mit Bestimmtheit auf ein Misslingen der Operation schliessen; dieselben stossen sich meist spontan nach wenigen Tagen los, ohne Substanzverluste zu hinterlassen. Dagegen entstehen beim Versuche einer gewaltsamen Lösung leicht kleine Erosionen und capilläre Hämorrhagieen aus der gerötheten Schleimhautoberfläche.

Peritonitis wird nach Fisteloperationen selten durch directe

Verletzungen des Peritoneums hervorgerufen, da glatte Schnittwunden desselben, wenn sie durch die Naht vereinigt werden, fast stets per primam ohne üble Zwischenfälle heilen. Dagegen entsteht zuweilen eine Peritonitis durch Weiterverbreitung von Entzündungsprocessen von der Umgebung der Operationswunde aus, mögen dabei einzelne Nähte bis an oder durch das Peritoneum gedrungen sein oder nicht. In letal verlaufenen Fällen fand man das Bauchfell meist durch einen Eitererguss von seiner Unterlage abgehoben. Vereiterungen des lockern Zellgewebes zwischen Collum uteri und Blase lassen sich zuweilen auf Urininfiltration in die bei der Anfrischung eröffneten subperitonealen Maschenräume zurückführen.

Nicht selten findet man einige Wochen oder Monate nach Fisteloperationen Concrementbildungen in der Blase, die sich durch Eiter- und Blutgehalt des Urins und einen lästigen Zwang bei der Entleerung verrathen. Dieselben entstehen durch Anlagerung von Harnsalzen (Phosphaten) um übersehene oder abgeschnittene Faden- oder Drahtschlingen, seltener um zurückgebliebene, während der Operation in die Blase eingeschobene Schwammstückchen. Sie lassen sich bei ihrer weichen Beschaffenheit leicht mit einer Kornzange zertrümmern oder bei kleinerm Umfange selbst unverletzt durch die Harnröhre extrahiren.

Die Gefahr der Fisteloperationen an sich ist eine sehr geringe. Die wenigen Todesfälle an Diphteritis, Pyaemie und Peritonitis lassen sich meist auf ungünstige hygieinische Verhältnisse oder auf unzweckmässige Wahl der Operationsmethode zurückführen. Die Mortalität beträgt gegenwärtig kaum 2—3% aller Operirten, während Jobert unter 147 von 1835—60 behandelten Fällen noch 26 Todesfälle zu verzeichnen hatte, die wohl meist auf Rechnung seiner gefährlichen Entspannungsschnitte zu setzen sind. Unter etwa 40 seit 1864 an hiesiger Klinik ausgeführten Fisteloperationen ist kein einziger Todesfall und selbst nicht einmal eine bedeutendere Erkrankung vorgekommen.

Der Erfolg der Operation ist, was die Vereinigung des Defectes betrifft, ein nahezu sicherer. Bei 42 der complicirtesten Defecte, die Simon von 1862—68 behandelte, hat er nur einmal keine vollständige Vereinigung erzielt. Auch in unseren Fällen trat, mit Ausnahme eines einzigen, in welchem sich die Patientin nach dem ersten missglückten Operationsversuche der weitern Behandlung entzog, stets Heilung ein. Dagegen wird die Continenz auch nach gelungener Vereinigung nicht immer vollständig wiederhergestellt, wenn entweder die ganze Blase durch Narbenschrumpfung ihre Ausdehnbarkeit verloren hat, oder ein zu grosses Stück von Harnröhre und Blasenhals

zerstört resp. durch narbige Degeneration oder Lähmung, functionsunfähig geworden ist. Würde der Verschluss der Blase allein durch die mächtigen organischen Muskelfasern zu Stande gebracht, welche das Collum vesicae als Sphincter vesicae internus kreisförmig umgeben, so müssten wir noch öfter, als thatsächlich geschieht, Incontinenz nach Fisteloperationen zurückbleiben sehen. Glücklicherweise aber betheiligen sich bei dieser Leistung auch organische und animalische Muskelfasern in der Harnröhrenwand selbst, von denen allerdings letztere nur die obere Hälfte der Uretra ringförmig umfassen, während sie unterhalb der Mitte nur einen Theil besonders der vordern Harnröhrenwand einnehmen. Der Werth dieser Harnröhrenmusculatur für den Harnverschluss wird am besten durch die Fälle illustrirt, wo bei zerstörtem Blasenhalse Reste der Uretra von nur 2 oder sogar 1,5 Cm. Länge zur Wahrung der Continenz genügten. Gegen die nach gelungener Vereinigung zurückbleibende Incontinenz sind wir im Ganzen ziemlich ohnmächtig. Eine roborirende Behandlungsmethode oder die Anwendung der Electricität kann bei weitgreifenden Zerstörungen der Harnröhre die wenigen erhaltenen Muskelfasern kaum hinreichend functionsfähig machen und auch die Bildung einer neuen Harnröhre (Baker Brown) hat ungenügende Resultate ergeben. Wo dagegen die Incontinenz auf mangelhafter Ausdehnbarkeit der Blase beruht, kann zuweilen durch methodische, allmälig gesteigerte Füllungen der Blase in der Kniecllbogenlage Heilung erzielt werden (Hegar). Die nach Vereinigung des Defectes zurückbleibende Incontinenz ist übrigens kaum je eine vollständige. Meist können die Kranken den Urin in gewissen Lagen oder bis zu einem gewissen Füllungsgrade der Blase zurückhalten, sind dann aber gezwungen rasch dem Bedürfnisse zu genügen. Durch Beachtung dieser Verhältnisse vermag sich die Kranke ihren Zustand sehr zu erleichtern, und befindet sich in jedem Falle weit besser als vor der Operation.

Fig. 145.

In seltenen Fällen kann nach gelungener Fistelheilung Ischurie zurückbleiben. Es geschieht dies, wenn bei Ueberbrückung einer Harnröhrenatresie die Blasenscheidenwand an einen mit der hintern Symphysenfläche verwachsenen Uretralrest angenäht wird, wobei die Vereinigungslinie winkelig gegen das Lumen der Harnwege vorspringt (Fig. 145). Man hat diese Ischurie nach monatelangem Gebrauche des Katheters verschwinden sehen (Simon).

§. 72.

Operative Behandlung der Dünndarmscheidenfisteln.

Communicationen zwischen Scheide und Dünndarm kommen in zwei verschiedenen Varietäten zur Beobachtung: einmal als Anus praeternaturalis vaginalis, dann als Fistula stercoralis vaginalis. — Ersterer entsteht, wenn nach Ruptur des Cervix oder des hintern Scheidengewölbes unter der Geburt, Dünndarmschlingen spontan oder auf Zug durch diese Oeffnung herabtreten und nach Verlöthung ihres Peritonealüberzuges mit dem Rande des Risses gangränös abgestossen werden. Die Continuität des Darmrohres erscheint hier durch Ausfall einer ganzen, bis zu mehreren Fuss langen Schlinge unterbrochen. Im hintern Scheidengewölbe münden zwei Darmöffnungen, deren auf eine gewisse Strecke verschmolzenen Zwischenwände als Sporn die beiden Darmenden trennen. Je nach dem kleinern oder grössern Winkel, in welchem beide Darmenden zu einander verlaufen, wird der Sporn den Uebertritt von Kothmassen aus dem obern in das untere Darmende theilweise oder ganz verhindern. Die verloren gegangenen Darmstücke gehörten in den bisherigen Fällen stets dem untern Abschnitte des Dünndarms an, so dass meist nur ein 6—8″ langes Stück Dünndarm vor der Einmündung desselben in den Dickdarm vorhanden war. Das untere Darmstück, welches nicht mehr functionirt, verengert sich allmälig. In einem Falle von Casamajor war es ganz obliterirt und in einen soliden Strang verwandelt, so dass sich im Scheidengewölbe nur eine Darmöffnung vorfand. Die Patientin hatte hier die vorgefallene Darmschlinge selbst unterbunden. Die Scheide erscheint häufig in Folge des vorausgegangenen Geburtstraumas stenosirt, oder ebenso wie die äusseren Genitalien durch den beständigen Contact mit Kothmassen entzündet und exulcerirt.

Die Dünndarmscheidenfisteln im engern Sinn entstehen durch Perforation einer vorher im Douglas'schen Raume angelötheten Darmschlinge nach der Scheide. Die Oeffnung im Darmrohre ist hier zum Unterschiede vom Anus praeternaturalis eine wandständige, welche die weitere Fortleitung eines Theiles der Kothmassen in die unteren Abschnitte des Darmtractus nicht aufhebt. Beim Anus praeternaturalis hat man bis jetzt folgende operative Behandlungsmethoden vorgeschlagen oder ausgeführt.

Das obere Dünndarmende soll in einen tiefern Darmabschnitt, in das Colon oder Rectum eingepflanzt und so die Passage des Kothes durch die Scheide umgangen werden. Roux hat in einem Falle nach dieser Methode operirt.

Er eröffnete die Bauchhöhle, löste den obern Schenkel des Anus praeternaturalis von seinen Verbindungen mit der Scheide ab, schob denselben in eine neu angelegte Oeffnung des Dickdarmes ein und vereinigte ihn mit dieser in seiner ganzen Circumferenz. Die Kranke starb an Peritonitis. — Hierher gehört auch der Vorschlag von Jobert, welcher das obere in die Scheide mündende Dünndarmende von dieser ringsherum loslösen und nach Anlegung einer Oeffnung in der Mastdarmscheidenwand in diese einschieben und mit Nähten anheften wollte. Es wird hier ein noch grösseres Darmstück von seinen physiologischen Leistungen ausgeschlossen als bei der Methode von Roux. Beide Verfahren sind wegen ihrer Gefährlichkeit aufgegeben worden und können nur noch historischen Werth beanspruchen.

Es soll eine directe Verbindung zwischen Rectum und Vagina hergestellt und die Scheide unterhalb dieser Stelle verschlossen werden. Bei dieser Operation würde zwar das Peritoneum nicht verletzt, aber ebenfalls ein grosser Theil des Darmes für Verdauung und Resorption ausser Function gesetzt werden. Das zwischen Dünndarm und Mastdarm eingeschaltete Scheidenstück wäre schwerlich zum sichern Weitertransporte der Kothmassen geeignet; auch könnte die Offenhaltung der Mastdarmscheidenfistel vom Rectum aus Schwierigkeiten bereiten.

Der Scheidenafter soll zunächst in eine Kothfistel umgewandelt und der Verschluss derselben entweder der Natur überlassen oder durch die Naht resp. Cauterisation herbeigeführt werden. Casamajor suchte ausserhalb der Scheide eine weite Verbindung zwischen dem obern Dünndarmende und dem Mastdarm herzustellen. Er benützte zu diesem Zwecke eine gekrümmte Darmscheere, deren Branchen mit plattenförmigen Enden versehen waren; die eine Branche wurde durch die Scheide in das Dünndarmende, die andere in das Rectum eingeführt und durch Schluss der Scheere die gefassten Darmwandungen zuerst zur Verwachsung und dann zu ulcerösem Durchbruch gebracht. Es gelang nun zwar eine weite Communication zwischen Dünndarm und Mastdarm herzustellen, aber der erhoffte spontane Verschluss der Scheidenöffnung des Darms blieb aus und der künstliche Verschluss derselben mittelst eines Obturators misslang.

Das Verdienst, zuerst die Umwandlung des Scheidenafters in eine Kothfistel in der Weise vorgenommen zu haben, dass die beiden Dünndarmschlingen in Communication gebracht werden, gebührt O. Weber. Nach seinem Tode vervollständigte Heine den Erfolg dieser Operation durch Vereinigung der Fistelränder mittelst der Naht. Da dieser Operationsfall bis jetzt einzig dasteht, wollen wir

ihn kurz berichten. Der Anus praeternaturalis mündete mit zwei getrennten Oeffnungen, durch welche sich Darmschleimhaut vorstülpte, hoch oben im hintern Scheidengewölbe nach rechts vom eingerissenen Orificium uteri ext. Aller Koth entleerte sich durch die mediale Oeffnung. Scheide stenosirt und ebenso wie die äusseren Genitalien

Fig. 146.

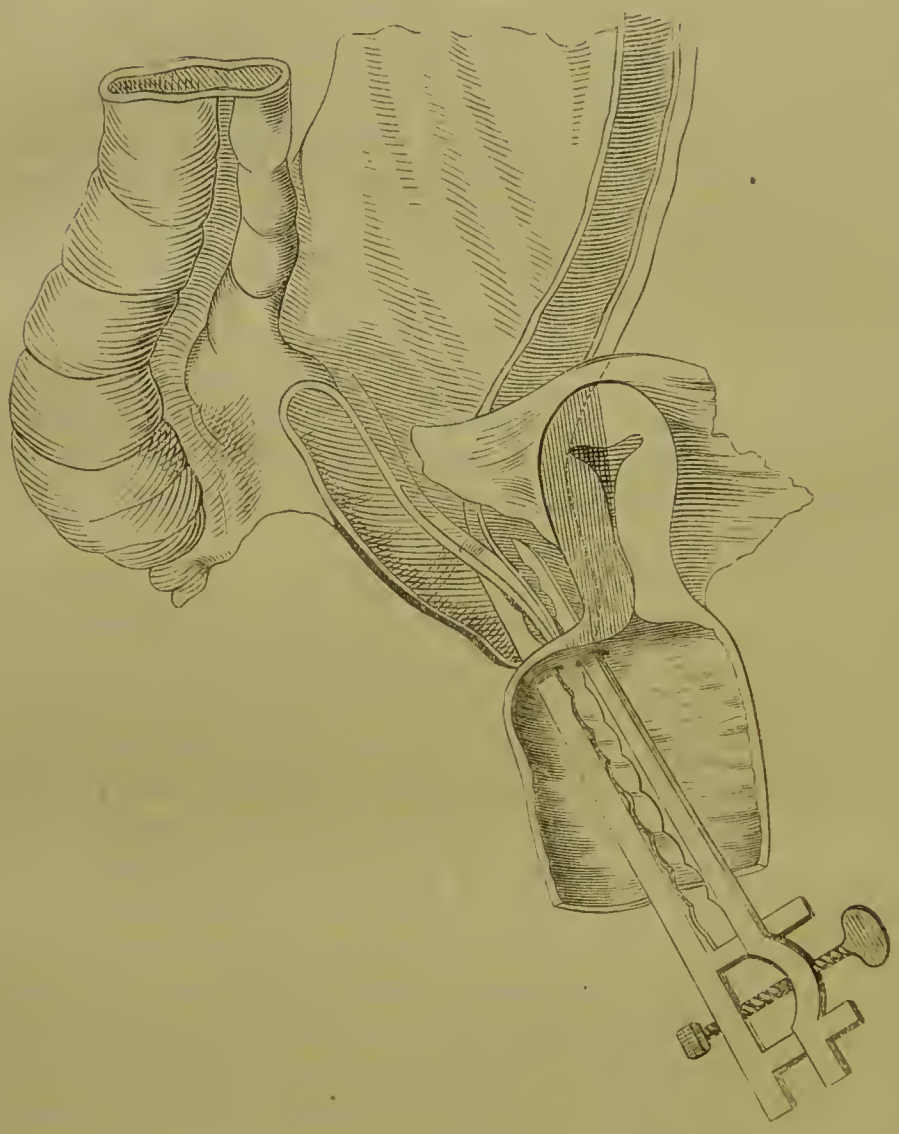

excoriirt. Einlegen einer modificirten (etwa 1,5″ längern und nach der Beckenkrümmung gebogenen) Dupuytren'schen Darmscheere, in die beiden Darmlumina (vgl. Fig. 146). Am dritten Tage nach Anlegung der Scheere erfolgte zum ersten Male seit dem Bestehen des Leidens ein Stuhlgang durch den After. Am sechsten Tage liess sich die lose gewordene Darmscheere leicht herausnehmen. Eine

Woche später heftiger Leibschmerz. Eine Untersuchung mittelst des Speculums ergab, dass beide Oeffnungen in eine grosse verwandelt waren, durch welche sich die gegenüberliegende Darmwand so vorlagerte, dass ein ventilartiger Abschluss der obern Dünndarmpartie und damit Kothretention entstand. Nach Zurückstülpung der vorgefallenen Darmwand mittelst eines gestielten Schwammes erfolgte eine reichliche Kothentleerung. Peritonitische Erscheinungen. Einen Monat nach Anlegung der Darmscheere wurde eine Verkleinerung der Fistel durch Cauterisationen mit dem Ferrum candens, sowie mit Tinct. Cantharidum etc. versucht. Die Fistelöffnung verkleinerte sich nur bis auf Halbguldengrösse. Neun Monate später, nachdem Patientin unterdessen zu Hause gewesen war, legte Heine nochmals die Darmscheere an, um das Darmseptum höher herauf zu durchtrennen. Die Fistel verkleinerte sich darnach bis auf Fingerdicke und nun wurde ein Versuch gemacht dieselbe durch die Naht zu verschliessen. Trichterförmige Anfrischung der ganzen Fistelumrandung, medialwärts bis in die hintere Muttermundslippe herein mit einem langen Lanzenmesser. Excision eines $1^1/_2$‴ breiten Schleimhautstreifens von aneinanderliegender Darm- und Vaginalmucosa. Nach Glättung der querverlaufenden Wunde wurden mit einer rechtwinklig abgebogenen, gestielten, krummen Nadel vier Hefte etwa 1‴ vom Wundrand entfernt ein- und ausgestochen. Es erfolgte keine besondere Reaction auf den Eingriff. Entfernung der Nähte am neunten Tage; die Operationswunde zeigte sich im grössten Umfange verheilt. Nur an den beiden Enden der Wunde waren kleine Fistelchen zurückgeblieben; die lateralwärts gelegene verschloss sich später spontan, während die mediale wiederholten Cauterisationen widerstand. Nach einigen Wochen Wiederholung der Operation; breitere Anfrischung, welche nach vorn besonders die hintere Muttermundslippe betrifft. Vereinigung durch sechs tiefe und drei oberflächliche Suturen in querer Richtung, wobei die hintere Muttermundslippe über die Darmöffnung nach hinten umgeklappt wurde. Geringe peritonitische Erscheinungen. Vollständige Heilung, nachdem sich ein kleines am innern Wundwinkel zurückgebliebenes Fistelchen auf Cauterisation mit Tinct. Cantharidum geschlossen hatte. — Die Patientin starb $^1/_2$ Jahr später in ihrer Heimath an Tuberculose. Section. Die Continuität des Darmrohres an der Stelle des frühern Anus praetern. erschien vollkommen hergestellt. Keinerlei Knickung des Darms, nur mässige bauchige Erweiterung der oberhalb des frühern Anus praeternaturalis gelegenen Darmpartie nach unten. Sonst keine Abweichung im Kaliber des oberhalb und unterhalb der frühern Fistel gelegenen Ileums.

Als der sicherste Weg für die Heilung des Anus praeternaturalis

vaginalis ergiebt sich aus diesem Falle die Umwandlung desselben in eine Kothfistel und der darauf folgende Verschluss der Fistel durch die Naht. Anfrischung und Naht, nach denselben Principien wie bei den Blasenscheidenfisteln, wäre ebenso bei den primären Dünndarmscheidenfisteln mit nur wandständiger Eröffnung des Darmlumens zu versuchen. Ist die betreffende Darmpartie nicht in grösserm Umfange mit dem Douglas'schen Raume verklebt, so wird sowohl bei Anfrischung als Naht die freie Peritonealhöhle verletzt werden können. Doch lassen sich wohl die übeln Folgen einer solchen Verletzung durch eine recht exact angelegte Naht vermeiden. Sollte einmal die unmittelbare Vereinigung der Defecträndер bei Dünndarmscheidenfisteln unausführbar oder zu gefährlich erscheinen, so können noch Transplantationen von Schleimhautlappen der Scheide über die Fistel (Heine) oder quere Obliteration der Vagina nach vorausgegangener Enterotomia ileo-rectalis in Frage kommen Letzteres Verfahren wird auch das einzige ausführbare sein, sobald wie in dem Falle von Casamajor das untere Darmstück durch Narbencontraction verschlossen ist.

§. 73.

Operation der Mastdarmscheidenfisteln.

Das Septum recto-vaginale kann in jeder Höhe von einer abnormen Communication durchbrochen werden. Der Sitz der Fistel zeigt sich dabei in ziemlich typischer Weise an die Entstehungsursache gebunden.

Im untersten Abschnitte des Septum recto-vaginale finden sich diejenigen Fisteln, welche nach unvollständiger Heilung completer Darmrisse zurückbleiben oder durch Perforation fremder im Rectum steckengebliebener Körper entstehen. Etwas höher, etwa 2—5 Cm. über dem Analrande, liegen die durch erschwerte Geburten hervorgerufenen Defecte. Die Drucknecrose betrifft hier die dem weichen Beckenboden oder dem knöchernen Beckenausgange, der Kreuzbeinspitze und dem Steissbeine entsprechenden Theile der Mastdarmscheidenwand. Da nun aber eine Einkeilung von Kindstheilen im Beckenausgange viel seltener als in höher gelegenen Abschnitten der Beckenhöhle vorkömmt und der Mastdarm überdies durch seinen Verlauf links vom Promontorium und durch seine geschütztere Lage in der Concavität des Kreuzbeins ziemlich sicher vor nachtheiligem Drucke gewahrt ist, so kommen Mastdarmscheidenfisteln viel seltener zu Stande als Defecte der Blasenscheidenwand. Im obersten Theile des Septum recto-vaginale sitzen diejenigen abnormen Communicationen, welche durch doppelten Durchbruch abgesackter Exsudate des

Douglas'schen Raumes oder extrauteriner Fruchtsäcke (Baker Brown) nach Rectum und Vagina herein entstehen. — Perforationen durch Instrumente oder durch den Druck unzweckmässiger Pessarien können in sehr verschiedener Höhe zur Beobachtung kommen.

Die Grösse der Mastdarmscheidenfisteln variirt von feinen, nur mit Wundsonden passirbaren Gängen bis zu so umfänglichen Defecten, dass nach oben und unten nur wenige Centimeter Mastdarmscheidenwand erhalten bleiben. Fisteln, deren längster Durchmesser mehr als 1,5—2 Cm. beträgt, gehören indess schon zu den Seltenheiten. Die Fisteln können rund, längs- und queroval sein; zuweilen nehmen grosse Defecte auch halbmondförmige Gestalt mit oberer Concavität an. Die Ränder der Fisteln sind meist dünn und zugeschärft, seltener in weiterm Umfange von Narbengewebe umgeben oder durch Verwachsung mit Kreuz- oder Steissbein fixirt.

Entsprechend den veranlassenden Momenten sind die Mastdarmscheidenfisteln häufig mit anderen Läsionen der Sexualorgane, so z. B. mit Blasenscheidenfisteln, mit Stenosen der Vagina, mit Dammrissen complicirt.

Indicationen. Die Aufgabe der Kunst besteht darin, durch Wiederherstellung des Septum recto-vaginale den Durchtritt von Fäcalmassen und Darmgasen aus dem Rectum in die Scheide zu verhindern. Die operative Behandlung ist bei allen Arten von Mastdarmscheidenfisteln mit Ausnahme der durch carcinomatöse Ulceration entstandenen angezeigt. Unter der Geburt entstandene Defecte werden aus oben angeführten (vgl. §. 71) Gründen am besten 6—8 Wochen p. p. operirt; während der Dauer der puerperalen Involution treten nicht selten noch Naturheilungen ein. Lagen andere Ursachen der Entstehung der Fistel zu Grunde, so müssen zunächst complicirende Erkrankungen (Peritonitis etc.) beseitigt sein, oder man muss abwarten, bis sich die Ränder des Defectes gereinigt haben und frei von Entzündung sind. Das Vorhandensein von Schwangerschaft stellt bei den Rectovaginalfisteln wohl eine bestimmte Contraindication gegen die Operation dar. Dieselbe kann hier nicht wie bei den Urinfisteln durch die Grösse der Beschwerden gerechtfertigt werden, indem bei kleinerem Umfange des Defectes und normaler Consistenz der Fäces häufig eine eigentliche Incontinentia alvi fehlt. In einem Falle von Mauriceau trat nach der Operation nicht nur Unterbrechung der Schwangerschaft, sondern auch letaler Ausgang ein.

Operationsmethoden: Man hat zur Heilung von Mastdarmscheidenfisteln die Cauterisation und die Naht in Anwendung gezogen.

Die Cauterisation hat bei den Rectovaginalfisteln im Ganzen

viel bessere Chancen als bei den Blasenscheidenfisteln. Die grosse Verschiebbarkeit der Mastdarmscheidenwand in der Längsrichtung begünstigt eine ausgiebige Narbencontraction und ein genaues Aneinanderlegen der geätzten Fistelränder. Die Cauterisation mit einem Lapisstift oder mit einem kleinen Glüheisen, kann daher bei frisch entstandenen Defecten, bei zurückgebliebenen Fadenlöchelchen, ja sogar bei älteren Fisteln, welche nicht die Grösse einer Erbse überschreiten, versucht werden. Erzielt man durch die Cauterisation nicht sofort eine bedeutende Verkleinerung der Fistel, so stehe man von einer Wiederholung derselben ab, da man sich sonst nur den Erfolg einer später doch nothwendigen blutigen Operation gefährden würde.

Bei grösseren Defecten ist stets die Vereinigung durch die Naht anzustreben. Die Principien für Anfrischung und Naht sind ganz dieselben wie bei den Blasenscheidenfisteln. Der Verschluss der Rectovaginalfisteln kann von der Vagina, vom Rectum und vom Damme aus nach vorausgehender Spaltung desselben unterhalb der Fistel vorgenommen werden. Ueber die Wahl einer dieser drei Operationsmethoden entscheidet der Sitz und die Zugänglichkeit der Fistel, sowie der Misserfolg vorausgegangener Operationsversuche.

Die Vereinigung vom Damme aus wird als Ausgangsoperation nur dann vorgenommen, wenn die Complication der Rectovaginalfistel mit einem completen Dammrisse diesen Weg als den einfachsten vorzeichnet. Zuweilen wählt man diese Operationsmethode auch nach misslungenen Versuchen von der Mastdarm- oder Scheidenseite aus, namentlich bei Fisteln, welche, am Uebergang des perinealen in den supraperinealen Theil des Septum's gelegen, von strahlig eingezogenen Narbenmassen umgeben sind. Simon hat bei solchem Befunde die Spaltung des Dammes auch bei kleinen Fisteln und breitem Damme vorgenommen, während man dieselbe früher nur bei grossen Defecten und schmalen erhaltenen Dammbrücken in Anwendung zog. Die Besorgniss, dass das durchschnittene Perineum nicht zusammenheilen, sondern sich überhäuten könne (Dieffenbach) erscheint gerade bei breiten Wundflächen durchaus ungerechtfertigt.

Bei uncomplicirten Rectovaginalfisteln wird man wohl immer zuerst die Vereinigung von der Scheidenseite aus versuchen. Die Freilegung gelingt in der Regel von hier aus weit leichter, als von Seite des Rectums, da der Introitus vaginae mehr Raum bietet als der After und da bei letzterem ein genügendes Abziehen der hintern Rectalwand durch das vorspringende Steissbein behindert werden kann. Bei der Operation von der Vagina aus fällt ferner

die Hauptanfrischung in das derbe, feste Gewebe der Vaginalwand, während sich auf der Rectalseite zunächst die leicht verschiebbare und gefässreiche Mucosa in lästiger Weise faltig in den Schnitt vordrängt. Man wird daher vom Rectum aus nur dann operiren, wenn allenfalls eine Stenose der Vagina besteht, oder wenn ein sehr breiter Damm die Freilegung einer unmittelbar über demselben gelegenen Fistel von der Scheide aus erschwert.

Operation von der Vagina aus. In Rückenlage der Patientin werden die vordere und die Seitenwand der Vagina durch Scheidenhalter und Hebel auseinandergehalten und die Fistel durch spitze Häkchen oder durch mehrere zu den Seiten derselben angesetzte Kugelzangen hervorgezogen. Durch Vorstülpen der vordern Rectalwand mittelst eines in den Anus eingeführten Fingers lässt sich das Operationsfeld noch weiter zugänglich machen und in Spannung versetzen. Die Freilegung gelingt auf diese Weise jedenfalls viel besser als durch die von Simon verwendeten Fensterspecula (vgl. §. 74). Die Anfrischung wird mittelst eines gewöhnlichen Scalpelles oder mit einem im Winkel abgebogenen langgestielten Messer in flachtrichterförmiger Richtung durch die ganze Dicke des Septums vorgenommen. Bei breiteren Wundrändern legt man auch hier eine Doppelnaht an, bei welcher tiefe, den ganzen Wundrand bis zur Rectalmucosa umgreifende Nähte mit mehr oberflächlichen nur die Vaginalwand umfassenden Suturen abwechseln. Die Richtung der Vereinigungslinie hängt theils von der ursprünglichen Form der Fistel, theils von der Verschiebbarkeit der Wundränder ab. Bei kleineren Fisteln wählt man, der bequemern Nahtanlegung wegen, gerne eine Längsvereinigung, während man bei umfänglicheren Defecten schon durch die grössere Beweglichkeit des Septum rectovaginale in der Richtung von oben nach abwärts zu einer Quervereinigung gezwungen wird. — Fast ausnahmslos werden die Fistelränder selbst angefrischt und zusammengenäht; doch hat Simon bei einem sehr ausgedehnten Defecte der Mastdarmscheidenwand, wo der Uterus tief in die Vagina herabgesunken und derart retroflectirt war, dass der Muttermund in die Mastdarmhöhle hereinsah, die vordere Muttermundslippe mit dem untern Fistelrand vereinigt. Die Menses gingen später durch das Rectum ab.

Die Operation von der Mastdarmseite aus kann in Seiten- oder Steissrückenlage vorgenommen werden; die Kniecllbogenlage, welche auch verwendet wurde, ist bei der längern Dauer der Operation ausserordentlich lästig für die Kranken. Die hintere Rectalwand wird durch ein rinnenförmiges Speculum nach rückwärts gezogen und gleichzeitig der After durch Scheidenhalter auch in seit-

licher Richtung ausgedehnt. Bei starker Contraction des Sphincter ani kann die vorherige Durchtrennung desselben oder die Anwendung von Chloroform nothwendig werden. In Steissrückenlage stellt die vordere Rectalwand eine schief nach hinten und unten abfallende Fläche dar, aus welcher man die Gegend der Fistel noch weiter durch Häkchen oder Kugelzangen vorziehen kann. Anfrischung und Naht werden nach denselben Grundsätzen, wie oben, ausgeführt. Sie müssen stets auch von der Scheide aus controlirt werden.

Bei der Operation vom Damme aus wird dieser mittelst eines Knopfbistouri's, oder mit Hohlsonde und Scalpell in einem Zuge möglichst glatt durchtrennt. Durch diese Spaltung des Dammes werden die Seitenränder der Fistel, welche vorher schwer erreichbar waren, bequem zugänglich und können nun sehr exact angefrischt und nach Bedürfniss auch verbreitert werden. War unterhalb der Fistel ein normal breites Perineum vorhanden, so werden nun einfach die dreieckigen genau aneinanderpassenden Wundflächen durch Nähte auf der Scheiden-, Mastdarm- und Dammseite vereinigt. Bestand dagegen nur ein schmaler Perinealrest oder war sogar der Mastdarm mit eingerissen, so bildet die Spaltung der unterhalb der Fistel befindlichen Gewebsbrücke nur den Voract für eine regelmässige schmetterlingsförmige Anfrischung, wie wir sie für die triangulären Vereinigung veralteter Dammrisse (vgl. §. 85) anlegen.

Die Operation der Mastdarmscheidenfisteln ist sehr sicher in ihrem Erfolge. Nachoperationen sind nur ausnahmsweise nothwendig, da zurückbleibende Fadenlöchelchen grosse Neigung zu Spontanverschluss zeigen. Bei wiederholtem Misslingen der einen Operationsmethode kann immer noch die Vereinigung von einer andern Seite aus versucht werden.

Die Gefahr der Operation ist noch geringer als bei den Urinfisteln, da das Peritoneum nicht mit in's Spiel kömmt und auch kaum eine Verletzung stärkerer oder schwer zugänglicher Gefässe vorkommen kann. Man hat es daher nur mit den gewöhnlichen Wundkrankheiten zu thun, deren Verhütung nach allgemeinen Regeln anzustreben ist.

Die Nachbehandlung ist im Ganzen nach denselben Grundsätzen wie bei den Urinfisteln zu leiten. Wir haben uns hier nur über eine Frage von principieller Wichtigkeit auszusprechen, über welche die Ansichten der Aerzte bis jetzt diametral auseinandergehen. Es betrifft dies die Regelung der Defaecation. Die Einen wollen durch Opiate und theilweise Entziehung der Nahrung eine 10—12tägige Stuhlverstopfung erzielen und hoffen, dass bis zu diesem Zeitpunkte die Narbe eine solche Festigkeit erlangt haben werde,

dass sie den andringenden Kothmassen sichern Widerstand leisten könne. Die Fäces ballen sich aber bei einer so lange dauernden Verstopfung zu harten, festen Brocken zusammen, welche auch jetzt noch die frische Narbe ernstlich gefährden. Der erste Stuhlgang, der sich oft tagelang vorher durch Kollern im Leibe und durch lästigen Zwang und Drang ankündigt, ist sowohl für die Operirte als für das Wartepersonal eine wahre Tortur. — Andere wollen von vornherein durch ausgiebige Abführmittel: Ol Ricini, Kalomel mit Jalappe etc. einen dünnen Stuhlgang herbeiführen, welcher mechanisch der Vereinigung nicht schaden soll. Im Allgemeinen ist letztere Methode, welche von Simon besonders befürwortet wird, vorzuziehen. Eine eigentliche Diarrhoe muss man jedoch vermeiden, da ein dünner Koth sich leicht zwischen kleine Lücken der Vereinigungslinie vordrängen kann und möglicherweise auch chemisch ungünstig einwirkt. Ferner wird auch bei häufigen Entleerungen, durch den öftern Wechsel von Expansion und Contraction der longitudinalen und circulären Rectummusculatur die Wunde vielfach gezerrt.

Wir sind gegenwärtig bei allen operativen Eingriffen am Septum recto-vaginale, nachdem wir früher die Constipationsmethode in Gebrauch gezogen hatten, zu dem folgenden Verfahren gelangt. Wir sorgen vor der Operation für eine ausgiebige Darmentleerung und belassen die Operirte in den ersten 3 Tagen bei Suppen- und Milchdiät. Am Abend des 4. Tages erhält dieselbe 1—2 Gran Kalomel und am folgenden Morgen ein Glas Bitterwasser. Sobald sich Stuhlgang ankündigt, wird per rectum explorirt. Sind harte Skybala vorhanden, so werden dieselben vorsichtig manuell entfernt oder durch Injectionen mit dem Trichterapparat erweicht. In den folgenden Tagen genügt nun meist ein Glas Bitterwasser am Morgen, um täglich ohne alle Beschwerden eine Entleerung herbeizuführen. Die Frauen befinden sich bei letzterem Verfahren entschieden viel wohler und erholen sich rascher, als bei der Constipationsmethode; man wird daher von dieser letztern um so mehr absehen müssen, als nun durch vielfache Erfahrungen bestätigt wird, dass der Durchtritt weicher, breiiger Kothmassen schon wenige Tage nach der Operation eine gute Vereinigung in keiner Weise gefährdet.

§. 74.

Die Operationen zur Heilung des Scheiden- und Uterusvorfalls.

Geschichtliches

Die Operationen zur Heilung der Scheiden- und Gebärmuttervorfälle haben als Angriffsstelle die Gebärmutter, die Scheide oder

die äusseren Genitalien oder diese Theile in Combination. Das Bestreben, die Blase als Operationsobject bei einer gewissen Classe jener Anomalieen, bei der Cystocele, zu benutzen, werden wir in einem besondern Abschnitt besprechen.

Die Excision der Portio vaginalis oder gleichzeitig einer Partie des supravaginalen Theils des Collum uteri kommt nicht blos bei dem Prolapsus uteri, sondern auch bei anderen Affectionen in Anwendung. Ihre Technik wird daher hier keine Besprechung finden, sondern nur ihre Indication in Bezug auf Heilung des Vorfalls.

Wenn wir unsern Gegenstand historisch betrachten, so begegnen wir hauptsächlich zwei Reihen operativer Methoden. Bei der einen wählte man allein die Vulva als Angriffspunkt, bei der andern allein die Scheide in ihren tiefer und höher gelegenen Abschnitten. Bei den Operationen ersterer Art handelte es sich wesentlich darum, den Austritt der Scheide und des Uterus aus den äusseren Genitalien zu verhindern. Die bahnbrechende Episiorhaphia von Fricke bestand in einer Anfrischung der Innenflächen beider grossen Schamlippen mit Vereinigung durch die blutige Naht[1]). Das Durchziehen eines Metallrings durch die beiden Schamlippen (Demmes), welcher einheilen soll, stellt das Extrem dieses Verfahrens dar. Stellt man sich auf einen rein anatomischen Standpunkt, so bedeutet die Fricke'sche Methode eine Verlängerung der keilförmigen Gewebsmasse zwischen Mastdarm, Scheide und Vulva in sagittaler Richtung, jedoch blos in ihrem untern Abschnitt. Die Ringeinlegung stellt eine Ergänzung jener Gewebsmasse durch einen Fremdkörper ebenfalls nur in jenem Abschnitte dar. Das Fricke'sche Verfahren hatte nur selten genügende Resultate. Scheide und Uterus durchbrachen das Hinderniss. Man kam daher auf die Idee, die Anfrischung weiter, gegen die Scheide hin, auszudehnen und besonders die der Commissura posterior zunächst liegenden Theile tiefer in die Vereinigung hineinzuziehen. Mende[2]) hatte die Anfrischung in der Gegend des Hymens (Hymenorhaphie) in Vorschlag gebracht, ohne dass er dieselbe jedoch ausführte. Dagegen frischte Malgaigne[3]) tief im Introitus an. Verschiedene Operateure, wie Credé[4]), Baker Brown[5]), Küchler[6]), Linhart

---

[1]) Annalen der chirurg. Abtheilung des allgem. Krankenhauses in Hamburg. Bd. II. 1833 pag. 142 ff.

[2]) Geschlechtskrankheiten des Weibes herausgegeben von Baling. Göttingen. 1834. Bd. II. Heft I. pag. 61 ff.

[3]) Manuel de medecine opératoire 1837 pag. 728.

[4]) Casper's Wochenschrift für die gesammte Heilkunde. 1851. Nr. 14, 15, 16.

[5]) On surgical Diseases of Women. 1861. pag. 80.

[6]) Die Doppelnaht von Damm-, Scham-. und Scheidennaht. Erlangen 1863.

folgten. Im Allgemeinen kann man die von diesen verschiedenen Operateuren in Anwendung gebrachten Verfahrungsweisen (Fig. 147 stellt die Anfrischung nach Baker Brown dar) nur als verbesserte Episiorhaphieen bezeichnen. Die Anfrischung der Vulva, der Innenfläche der grossen Lippen, ist immer noch die Hauptsache.

Fig. 147.

Gegenüber diesen Methoden steht eine solche, bei welcher die Vagina ausschliesslich als Angriffspunkt dient. Einem Theil der Urheber schwebte der Gedanke vor, die zu erzielende Verengerung des Organs könne den Vorfall heilen. Ein anderer Theil dachte, ausser dieser Verengerung liesse sich noch eine festere Adhärenz der aus ihren Verbindungen losgelösten Scheide mit dem benachbarten Gewebe erzielen. So wurden verschiedene Aetzmittel, wie Höllenstein, Salpetersäure auf die Scheide applicirt. Jobert[1]) cauterisirte die vordere Vaginalwand bei Cystocele und vereinigte nach Abstossung des Brandschorfs die Wundflächen durch die blutige Naht. Auch das Glüheisen wurde vielfach, so von Velpeau, Dieffenbach in Anwendung gesetzt. Desgranges cauterisirte Falten der Vagina mittelst einer ausgehöhlten Zange weg, in welcher sich Chlorzink befand. Oder er packte Falten der Schleimhaut mit zahlreichen Serres-fines und liess sie bis zum Abfallen liegen, um so Mortification und narbige Schrumpfung zu erzeugen. Der alte Richter[2]) hatte die Abbindung der Scheidenvorfälle empfohlen und Hedrich[3]) einen kindskopfgrossen Vorfall, welcher degenerirt war, mit glücklichem Erfolg auf diese Weise beseitigt.

Die Methoden, bei welchen grössere oder kleinere, gewöhnlich elliptisch gestaltete Lappen aus vorderer, hinterer oder auch aus der seitlichen Vaginalwand ausgeschnitten und alsdann die Wundränder durch blutige Naht vereinigt wurden, gewannen zahlreichere Anhänger. Ireland, Velpeau, Berard, Kilian, Dieffenbach, Baker Brown (bei Cystocele) und viele Andere führten solche Operationen aus. Die von Sims angegebene Methode bei Prolaps der vordern Scheidenwand ist nur eine solche, in der Anfrischung etwas modificirte Elytrorhaphie.

---

[1]) Nélaton: Elémens de pathologie chirurgicale. Bd. V pag. 74 ff.

[2]) Loders Journal Bd. VII pag. 59.

[3]) Dresdener Zeitschrift für Natur- und Heilkunde. Bd. I. Stück I pag. 179 ff.

Auch Simon führte solche Operationen an vorderer und seitlicher Scheidenwand aus (Kolporhaphia anterior, lateralis).

Erwähnenswerth für die Geschichte unseres Gegenstands dürften noch die Verfahrungsweisen sein, bei deren Aufstellung den Autoren nächst der Verengerung der Scheide noch der Gedanke vorschwebte, eine festere Adhärenz dieses Organs mit den Nachbargebilden zu erzielen und so dasselbe in seiner normalen Stellung zu fixiren. Freilich ist dies bei den oben genannten Methoden durchaus nicht ausgeschlossen, sondern wird durch dieselben, bald in höherem, bald in geringerem Grade auch erreicht. Allein die Intention richtete sich nicht speciell auf dieses Moment. Bellini[1]) legte halbmondförmige Suturen ein, welche unter der Mucosa durchgeführt und eng geschnürt wurden, ähnlich Blasius[2]), um nicht blos Verengerung der Scheide, sondern auch Adhärenz mit den Nachbartheilen herbeizuführen. Chipendale machte zu dem Ende den Vorschlag, die Schleimhaut mit Trippergift zu inficiren.

Ein Theil dieser Operationsmethoden erwies sich als vollständig untauglich. Ein anderer Theil dagegen hatte in einzelnen Fällen entschiedene Erfolge aufzuweisen, wie insbesondere die verbesserte Episiorhaphie, zuweilen auch die Elytrorhaphie, insofern grosse Lappen der Vaginalwand ausgeschnitten wurden. Selbst die Abbindung des Scheidenvorfalls (wohl eines hypertrophischen Ectropiums) hatte Erfolg. Bei der sehr verschiedenen anatomischen Grundlage der Scheiden- und Gebärmuttervorfälle kann dies nicht Wunder nehmen.

Im Allgemeinen waren jedoch die Resultate nicht aufmunternd, so dass eine allgemeine Verbreitung des operativen Verfahrens gegen das so weit verbreitete Uebel nicht stattfand. Man griff stets wieder zu den mechanischen Retentionsmitteln trotz der ekelhaften Ausflüsse, der mancherlei Inconvenienzen und selbst Gefahren, welche jene mit sich führen. In welcher Ausdehnung solche Apparate auch jetzt noch benutzt werden, ist selbst den Aerzten vielfach unbekannt. Wer sich darüber Auskunft verschaffen will, der erhält sie am besten bei einem Instrumentenmacher, welcher das Vertrauen der Landbevölkerung geniesst. Wir waren höchlichst erstaunt über die Masse der verschiedensten Mutterkränze und Bandagen, welche abgesetzt wurden. Bald stopfte sie der Instrumentenmacher, bald eine Hebamme, gewöhnlich aber der Mann oder die Frau selber ein und nur in relativ seltenen Fällen wurde ein Arzt berathen.

---

[1]) Colpodesmorhaphia. Bulletino delle scienze mediche. 1835. Nov. Dec.

[2]) Preuss. Vereinszeitung 1844 Nr. 11. Die ältere Literatur des Gegenstands findet man bei H. F. Kilian: Operationslehre für Geburtshelfer II. Theil pag. 96 ff.

Von zwei Seiten ging der Anstoss zu einer verbesserten und erfolgreicheren operativen Behandlung des Prolapsus uteri aus. Huguier[1]) gab uns wesentliche Aufklärungen über ein bestimmtes anatomisches Verhältniss bei den Vorfällen, dessen Berücksichtigung dem Effect der Operation grössere Chancen verleiht. Trotz der Einseitigkeit Huguier's, welcher das Allongement des Halses als primäre Erkrankung zu stark betonte, hat seine Lehre für die operative Behandlung des Prolapsus hohe Bedeutung. In einzelnen Fällen ist die Elongation des Mutterhalses nicht blos die wesentliche und primäre Affection, sondern das Uebel kann auch, trotzdem dass schon Dislocation des Uterus und der Vagina hinzutrat, durch die von Huguier angegebene Excision des Collum uteri geheilt werden. Weiterhin ist jedoch diese Excision auch da, wo überhaupt eine Hypertrophie des Collum in bedeutenderem Grade besteht, sie mag primär oder secundär sein, oft ein sehr wichtiges Unterstützungsmittel der Heilung durch andere operative Methoden. Es ist insbesondere gerade die von jenem Chirurgen angegebene Operationsmethode von Werth, weil mit derselben nicht blos die Vaginalportion, sondern auch ein guter Theil der supravaginalen Partie des Collum entfernt werden kann.

Den zweiten und wichtigeren Anstoss zur Wiederaufnahme des operativen Verfahrens bei Prolaps gab Simon[2]). Derselbe kam auf den Gedanken, die Anfrischung von der Vulva aus weit in die Scheide hinein fortzusetzen, also die Episiorhaphie mit Elytrorhaphie zu combiniren, wobei jedoch erstere Operation von ungleich geringerer Bedeutung ist und auch in ungleich geringerem Grade durchgeführt wird, als bei der eigentlichen Episiorhaphie. Doch erhält die Elytrorhaphie eine sehr wesentliche Ergänzung durch die Anfrischung im Introitus.

Anatomische Verhältnisse.

Die anatomische Anordnung der bei den Vorfällen betheiligten Körpertheile wechselt ausserordentlich.

Die Scheide ist entweder in Form der sogenannten Inversion oder in Form einer herabhängenden, breiten und dicken Falte, eines Wulstes dislocirt. Ersterer Zustand, die Inversion, ist ganz

---

[1]) Memoire sur les Allongements hypertroph. du col de l'Uterus. Paris 1860.

[2]) Mittheilungen aus der chirurg. Klinik des Rostocker Krankenhauses etc. Prag 1868 pag. 282 ff.

Engelhardt: Die Retention des Gebärmuttervorfalls durch die Kolporhaphia posterior. Heidelberg 1871.

secundär und entsteht dadurch, dass sich die Scheide an dem abwärts tretenden oder abwärts wachsenden Uterus zurückschlägt. Letzterer Zustand, der durch den Introitus vortretende Wulst, hat eine verschiedene anatomische Basis. Er kann nur aus hypertrophischer Mucosa und Submucosa bestehen und stellt so ein Ectropium der Vaginalwand dar. In der Schwangerschaft sehen wir ein solches Ectropium häufig; ausserhalb derselben jedoch bildet dasselbe nur sehr selten den Vorfall der Scheide allein. Das Erscheinen der Vagina vor dem Introitus ist daher fast stets noch die Folge anderer Ursachen, wenn auch diffuse Hyperplasieen der Scheidenwand oder auch mehr circumscripte Verdickungen, z. B. am untern Dritttheil der hintern Scheidenwand, an der Carina vaginae nicht selten vorkommen.

Aeusserst selten entsteht ein Vorfall der Scheide durch primäres Herabtreten der vordern Bauchfelltasche. Blase und Uterus können dabei an ihrer Stelle bleiben, werden aber durch die heruntergetriebene Bauchfellfalte getrennt, welche sich sogar zwischen Harnröhre und Scheide einschieben kann (Primäre Hernia vag. ant. Fig. 148).

Fig. 148.

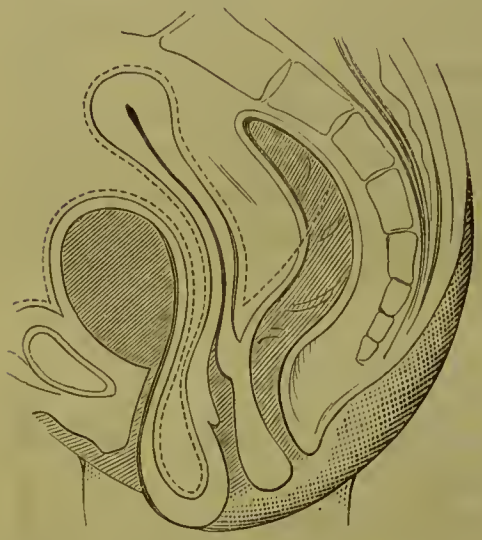

Fig. 149.

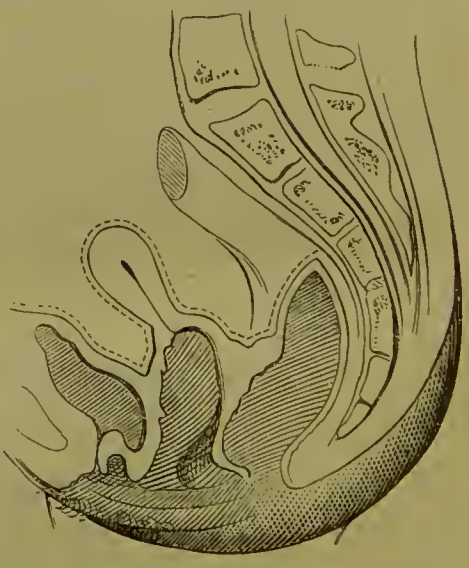

Bei weitem am häufigsten liegt dem Vorfall der vordern Scheidenwand eine Cystocele zu Grunde (Fig. 149). Dieselbe stellt entweder eine Art Divertikelbildung des der Vagina anliegenden stärker ausgedehnten Blasenabschnitts dar. Dieser liegt ausgedehnt in dem Vorfall, der obere Abschnitt der Blase befindet sich ganz oder annähernd an seiner normalen Stelle. Beide Theile sind oft durch eine Art Einschnürung getrennt. Es kann aber auch die Blase sich in toto

gesenkt haben, so dass sie fast ganz oder zu einem grossen Theil in dem Prolaps sich befindet. Häufig sind Combinationen beider Verhältnisse. In solchen Fällen, in welchen die Cystocele mehr oder weniger durch Dislocation der ganzen Blase formirt ist, wird, sobald der Uterus seine ursprüngliche Stellung beibehält oder wenigstens gegenüber der Blase wenig herabgestiegen ist, die Zellgewebsverbindung zwischen Blase und Uterushals gelöst und in die Länge gezogen. Das mit der Blase herabgestiegene Bauchfell läuft dann längs des Uterushalses oder selbst längs einer Partie des vordern Scheidengewölbes nach oben, ohne natürlich mit diesem Theile in so fester Verbindung zu stehen, wie etwa am Corpus uteri. Da ein solches Verhältniss schon bei relativ mässiger Cystocele eintreten zu können scheint, so ist Vorsicht bei Operationen im Scheidengewölbe geboten. — Bei der Anfrischung einer grossen Fist. vesicovaginalis, entstanden durch ein Zwank'sches Pessarium, welches wegen einer hochgradigen Cystocele eingelegt worden war, eröffnete Hegar im vorderen Scheidengewölbe den subperitonialen Bindegewebsraum und legte das Bauchfell frei. Eine Cyste als Ursache des Erscheinens der vordern Vaginalwand vor dem Introitus wurde nur einmal von uns beobachtet.

Die wulstförmigen Vorfälle der hintern Vaginalwand können durch das schon erwähnte hyperplastische Ectropium constituirt werden. Selten sind Pseudoplasmen in der Submucosa oder Mucosa die Ursache[1]). Häufiger drängen Geschwülste, abgesackte Flüssigkeitsergüsse im Douglas (in seltenen Fällen auch freie Ergüsse im Peritoneum) den obern Theil der Vagina herab. Primäre Ausstülpungen der Douglas'schen Tasche durch Eingeweide (Herniae vag. port.) scheinen vorkommen zu können, sind aber jedenfalls sehr selten (Fig. 150). Wir bemerken hier, dass wir weder bei isolirten hochgradigen Scheidenvorfällen, noch bei gleichzeitigen Uterusvorfällen uns von der Gegenwart der Darmschlingen überzeugen konnten. Doch unterliegt diese nach den Angaben anderer Untersucher keinem Zweifel.

Fig. 150.

[1]) Kaltenbach: Zusammengesetzte Cyst der Scheide. Arch. f. Gynäkologie. V. Bd. pag. 138.

Ein isolirter Vorfall des tiefer gelegenen Abschnitts der hintern Scheidenwand kann durch die sogenannte Rectocele gebildet sein. Das Septum rectovaginale in seinen tieferen Partieen, jedoch meist ohne Betheiligung der eigentlichen Basis, senkt sich mit hinterer Vaginalwand und erschlaffter vorderer Rectalwand nach unten, um als beutelartiger Sack aus dem Introitus vorzutreten (Fig. 151).

Fig. 151.

Einfache Ectropien der Vaginalwände, Cystocele, Rectocele, in selteneren Fällen beutelartige Ausstülpungen der vordern und hintern Bauchfelltaschen können vorkommen, ohne oder wenigstens ohne bedeutende Dislocationen des Uterus. Diese Zustände können also vollständig primär entstehen. Dagegen ist die als Inversion der Vagina gekennzeichnete Dislocation, wie wir bereits erwähnten, stets secundär, abhängig von einem Herabtreten des Uterus oder einer Elongation seines Halses. Soll sich die Scheide am Uterus zurückschlagen, so kann dies nur dadurch enstehen, dass sich der Theil des Uterus, an welchen die Vagina fest inserirt, senkt oder abwärts wächst und diese Insertion nebst Umgebung mit sich nimmt, während ein anderer Theil dieses Schlauches an seiner Stelle zurückbleibt oder wenigstens nicht in demselben Grade dem Zuge folgt. Das Endstadium der Inversion stellt dies am prägnantesten dar. Die Scheide ist vollständig umgestülpt und der von ihr gebildete, ganz oder theilweise den Uterus, meist auch einen guten Theil der Blase, Bauchfell und nicht selten auch vordere Rectalwand enthaltende Sack wird nur durch die straffe Adhäsion der Vagina an den absteigenden Schambeinästen und durch die Basis des Septum rectovaginale gehalten. Es bleibt also nur der früher unterste Theil der Vagina an seiner ursprünglichen Stelle.

Die anatomische Anordnung des ausgebildeten Uterusprolapses wechselt sehr nach den Entstehungsmomenten. Diese sind zudem häufig combinirt und manche Anomalieen, wie z. B. die Elongation des Halses treten primär und secundär auf.

Nehmen wir an, der Uterus sei primär dislocirt, so wird zunächst die Scheide invertirt. Vorn wird jener meist, vermöge seiner festen Verbindung mit der Blase, diese mit herabziehen. Diese wird

sich daher in dem durch die zurückgeschlagene Vaginalwand gebildeten Sack vorfinden. Blase, Bauchfell und Uterus haben ihre normalen Beziehungen zu einander behalten und nur ihre Stellung im Allgemeinen ist modificirt. Allein die Blase kann auch wohl dem Zug des Uterus nicht folgen. Die Zellgewebsverbindung zwischen vorderer Wand des Collum uteri und Blase zieht sich aus. Der Uterus sinkt herab, während die Blase vermöge festerer Verbindungen an ihrem Platze bleibt oder diesen wenigstens relativ behauptet, nicht in demselben Grade sich senkt. Alsdann muss das Bauchfell, welches in der Gegend des Isthmus fest an den Uterus inserirt, bei der Senkung dieses Organs folgen und wird dann zurücklaufend sich längs des früher vom Bauchfell nicht bekleideten Theils der Blase selbst zuweilen längs eines Theils oder fast der ganzen invertirten Scheide nach oben schlagen (Fig. 152).

Fig. 152.

Hinten wird der Uterus ebenfalls die Vaginalwand allmälig umstülpen und es wird dabei die Bauchfellbekleidung, welche mit dem Collum uteri in tieferer (als nach vorn) und selbst mit dem Vaginalgewölbe in Verbindung steht (wenn auch dieser Connex nicht der feste ist, wie mit dem Corpus uteri), folgen. Hinten ist nun ein Verhältniss sehr different von dem an der vordern Vaginalwand. Während wir nach vorn meist die Blase in dem Prolaps finden, ist dies nach hinten mit dem Mastdarm selten oder nur in geringerem Grade der Fall. Der Mastdarm oder vielmehr die vordere Rectalwand, geht als Rectocele nur seltener oder nur in untergeordneter Weise in den Vorfall ein. Es findet eine förmliche Trennung in dem Sept. rectovaginale statt. Die mächtigste Schichte desselben mit der hintern Vaginalwand wird invertirt, während der Mastdarm an Ort und Stelle bleibt. Nur die Basis des Septum rectovaginale, unterstützt durch den Sphincter ani und die Transversi perinaei, leistet Widerstand und wir finden daher nicht selten bei Vorfällen die ganze vordere Vaginalwand invertirt, während nach hinten zu noch ein Cul de Sac vorhanden ist. Das Bauchfell reicht bis zur untersten Spitze des Vorfalls, kann selbst diese überschreiten und schlägt sich dann an der invertirten hintern Vaginalwand, an der

erhaltenen Partie des Sept. rectovaginale nach oben, um sich endlich längs eines früher nicht vom Bauchfell bekleideten Mastdarmabschnitts herzuziehen.

Sehr häufig ist der Uterusvorfall von vornherein eingeleitet oder wenigstens begleitet vom Vorfall der Scheide. Oft sieht man primäre Cystocele, weniger häufig primären Vorfall der untern Partie der hintern Vaginalwand, Rectocele, am gewöhnlichsten wulstige Vorfälle beider Scheidenwände verbunden mit den ersten Stadien des Uterusvorfalls. Der untere Theil der Vagina ist hier in Form einer Falte vorliegend, während der obere invertirt erscheint. In weiteren Stadien wird die Inversion in Folge des stets mehr zur Geltung kommenden Gewichts der Gebärmutter zunehmen, so dass schliesslich auch die vorher einfach prolabirten Abschnitte der Scheide umgestülpt werden und das Ganze endlich ganz dasselbe äussere Ansehen gewinnt, wie bei primärer Dislocation der Gebärmutter.

Man kann sich von dieser Entstehungsweise der Uterusvorfälle durch Verfolgung zahlreicher Zwischenstufen überzeugen. Insbesondere spielt die Cystocele eine grosse Rolle dabei. Dagegen konnten wir uns nicht von einer häufigen primären Senkung der Douglas'schen Tasche überzeugen, welcher Froriep mit der Cystocele die Hauptrolle zuertheilt.

Fig. 153.

Bei Uterusvorfällen, ganz oder theilweise veranlasst durch Cystocele, kann dasselbe Verhältniss des Bauchfells in dem vordern Beckenraum sich vorfinden, wie bei der Cystocele ohne oder nur mit Descensus uteri. Die primär herabgesunkene Blase hat das Bauchfell mit herabgenommen und dieses steigt dann längs invertirter Scheide und vorderer Halswand wieder zurück (Fig. 153).

In anderen Fällen findet sich jedoch ein wesentlich anderes Verhalten. Das Bauchfell reicht an beiden Organen nicht tiefer wie gewöhnlich. Der Blasenabschnitt, welcher in dem Vorfall liegt, gehört dem nicht vom Peritoneum bekleideten Theil der Harnblase an und ist nur der stark ausgedehnte Grund. An diesen grenzt nun ein sehr

beträchtlich allongirter Cervix. Der Fundus uteri ist unter solchen Umständen oft wenig unter seine normale Grenze herabgesunken.

Was das Verhältniss an der hintern Partie des Vorfalls betrifft, so ist dies gewöhnlich ganz dasselbe, wie man es bei primärem Uterusvorfall beobachtet. Das Bauchfell geht bis zur Spitze des Vorfalls herab. Da wo die vordere Halswand stark allongirt ist, ist es die hintere auch. Allein man findet hier das Bauchfell fast stets bis zur Spitze des Vorfalls reichend (Fig. 154).

Für eine allerdings kleine Reihe von Fällen ist primäre Ausdehnung des Douglas'schen Raumes und ein dadurch bewirktes Herabdrängen der Scheide und des Uterus durch Wasser, Darmschlingen anzunehmen. Man findet dann auch wohl Vorfälle des Mast-

Fig. 154.

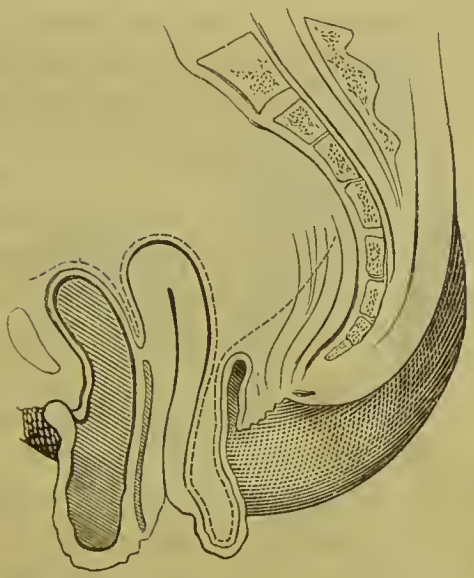

Fig. 155.

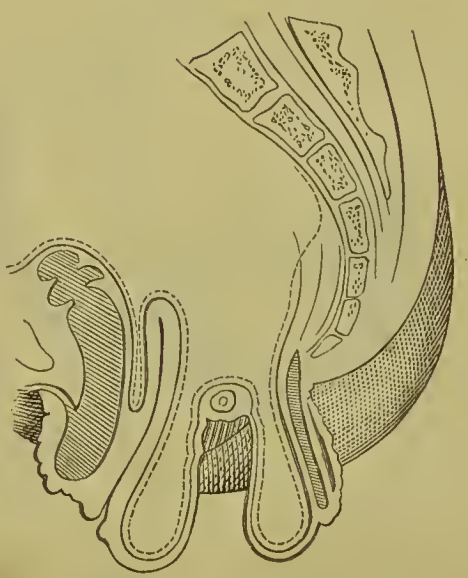

darms, in deren vorderen Abschnitt das Bauchfell eingeht. Hier ist der Cervix häufig allongirt. Die Blase ist bei dem Vorfall meist betheiligt und die vordere Halswand allongirt, so dass das Bauchfell vorn nicht tief herunterreicht (Fig. 155). Es kann die Blase übrigens auch vollständig an ihrer Stelle bleiben, so dass nach vorn der Prolaps nur aus hypertrophirter Scheide und Uterushals besteht (Fig. 156).

Ein wichtiges Entstehungsmoment des Prolaps der Sexualorgane ist das Allongement hypertrophique der supravaginalen Partie des Uterushalses. Man kann sich auch hier leicht durch Beobachtung der Anfangsstadien und Uebergangsstufen von dem primären Auftreten und dem schliesslich zu bedeutenden Vorfällen führenden Effect dieser Ursache überzeugen. In anderen Fällen spielt

sie wenigstens eine Nebenrolle. Höchst merkwürdig ist die Beobachtung Hegar's von einer rasch entstandenen Elongatio hypertroph. colli uteri carcinomatosa mit partieller Inversion der Scheide.

Bei einer primären Elongation der supravaginalen Partie des Halses wird die Scheide durch die herabrückende Insertion des Gewölbes an den Uterus allmälig invertirt, wozu freilich häufig die oft bald erfolgende Senkung des ganzen Organs wesentlich beiträgt. Die Verbindung zwischen vorderer Uteruswand und Blase wird entweder ausgezogen und das letztere Organ bleibt in seiner natürlichen Lage (Fig. 157). In anderen Fällen bleibt jedoch die Verbindung zwischen Uterushals, Scheide und Blase intact. Letzteres Organ wird mit herabgenommen oder, vielleicht richtiger, der mit Scheide und

Fig. 156.

Fig. 157.

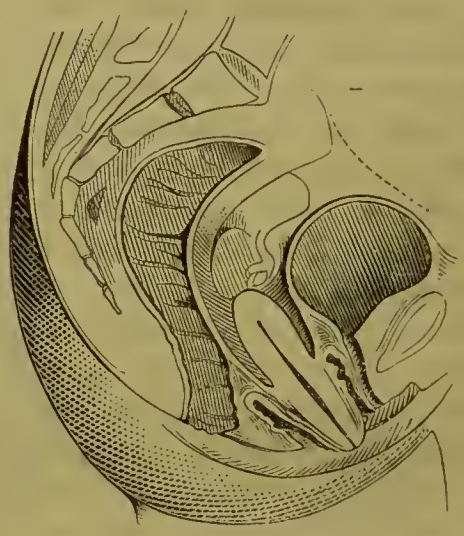

Uterushals verbundene Abschnitt vergrössert und dehnt sich dem Allongement entsprechend aus. In beiden Fällen befindet sich das Bauchfell vorn in beträchtlicher Höhe oberhalb des äussern Muttermunds. Die Blase befindet sich unmittelbar unter der invertirten vordern Vaginalwand. Das Bild ist dasselbe wie bei Cystocele mit Allongement. An dem hintern Abschnitt des Vorfalls ist das Bauchfell mit dem allongirten Hals meist herabgestiegen und nur ausnahmsweise wächst die hintere Halswand aus ihrer Bauchfellbekleidung gewissermassen heraus, so dass man unter der invertirten hinteren Vaginalwand nur hypertrophirtes submucöses Gewebe und allongirten Mutterhals findet (Fig. 158)[1]).

[1]) Die Zeichnungen sind grösstentheils den Froriep'schen Kupfertafeln entlehnt. Ausserdem wurden Martin (Monatsschrift für Geb. Bd. XXVIII pag. 168),

Huguier macht darauf aufmerksam, dass bei allongirtem Cervix die Insertion der Scheide an das Collum statt der frühern Längenausdehnung von 1 Cm., nun eine solche von 2—3 habe, in Folge der gleichzeitigen Hypertrophie des Gewölbes.

Für die operativen Eingriffe ist die Diagnose der differenten anatomischen Anordnung von Werth. Man hat bei Zuständen, welche nicht extreme Grade des Vorfalls darstellen, viel Anhaltspunkte, indem bei Anfangs- und Zwischenstadien die Genese sich nach dem Erwähnten leicht herausstellen lässt. Für sehr ausgebildete Zustände kann ein etwa gleichzeitiger Mastdarmvorfall, die Gegenwart von Darmschlingen Aufklärung geben. Ausserdem wird der Katheter, was die Blase betrifft, den Sachverhalt feststellen. Die Anwesenheit einer Rectocele im Vorfall deutet darauf hin, dass man wenigstens hier das Bauchfell nicht vorfinden wird. Ist bei Cystocele der Mutterhals stark allongirt, so steht das Peritoneum vorn hoch. Ist die Blase nicht in dem Vorfall, so reicht das Bauchfell keinesfalls am Uterus weiter herunter als bis zur Gegend des Isthmus[1]). An dem hintern Abschnitt des Vorfalls wird man stets das Bauchfell als bis zur Spitze herabsteigend annehmen müssen. Nur selten findet sich ein solches Herauswachsen des Halses aus seiner Bauchbekleidung, wie es geschildert wurde.

Fig. 158.

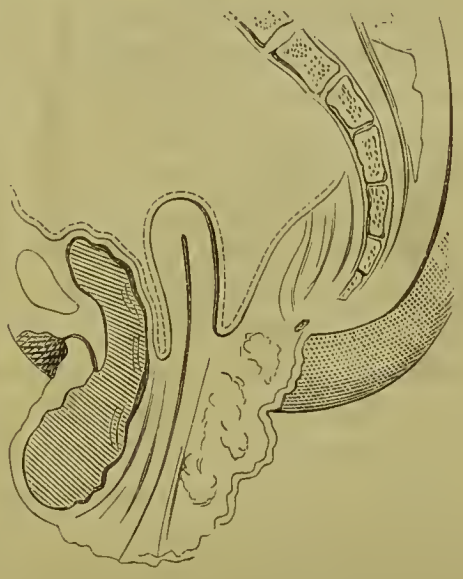

Auf einen Punkt, welcher bei den gebräuchlicheren Operationen sehr in Betracht kommt, müssen wir hier besonders aufmerksam machen. Das Bauchfell hat im untersten Theil der Excavatio vesico-uterina, allerdings blos in einem kleinen, am tiefsten gelegenen Ab-

---

W. A. Freund (Zur Path. u. Ther. der veralteten inversio ut. puerp. u. d. compl. prol. uteri Breslau 1870) benutzt. Eine ausführlichere anatomische Darstellung findet man bei Dr. W. Hüffell „Anatomie und operative Behandlung der Gebärmutter- und Scheidenvorfälle Freiburg 1873." Die Abhandlung enthält auch die Resultate der zahlreichen Operationen an der Freiburger gynäkol. Klinik bis Ende des Jahres 1872.

[1]) Die sehr seltene Ausnahme von diesem Vorfalle ist durch die primäre Hernia vag. ant. gegeben.

schnitt nicht die feste Verbindung, wie sie dem Visceralblatt dieses Gebildes an den übrigen Abschnitten der Blase und des Uterus zukommt. Hinten ist die Verbindung des Bauchfells mit dem Hals und dem Scheidengewölbe ebenfalls nicht eine solche, indem sich hier stärkeres subperitoneales Gewebe einschiebt. Findet sich das Bauchfell vorn oder hinten am Uterus oder an der Scheide bei den Vorfällen weiter herabgehend als gewöhnlich, so hat man es nur mit einer Anlagerung an jenen Gebilden zu thun. Die wenn auch ausgezogenen Bindegewebsmassen trennen jene Theile an dem Bauchfell oft, bei der gleichzeitigen Hyperplasie, in dickeren Schichten. Die Gefahr einer Verletzung des Bauchfells ist daher durchaus nicht so gross, als man a priori voraussetzen möchte. Wir haben bei den zahlreichen Exstirpationen des Mutterhalses, bei Fisteln und bei Abpräparirung von Lappen in der Scheide das Bauchfell nie verletzt.

Nur einmal wurde bei der Wegnahme eines starken Mastdarmvorfalls ein Stück Bauchfell von etwa einem Quadratzoll Grösse mit entfernt. Die Wunde wurde sorgfältig durch die Naht geschlossen und die Kranke verliess schon 10—11 Tage nach der Operation geheilt die Klinik.

Dagegen erinnern wir uns mehrerer Fälle, in welchen bei den obengenannten Operationen auf einmal eine bedenkliche Lücke zum Vorschein kam und ein lockeres, gelatinöses Gewebe, zuweilen selbst eine Art Blase in dieser Lücke erschien. In unserer Erinnerung bleibt uns stets eine Abtragung des Mutterhalses mittelst des Ecraseurs durch Simon in Darmstadt. Hier erschien nach Durchquetschung der Port. vag. eine solche bedenkliche Lücke im vordern Scheidengewölbe. Wir führten den Finger ein, was wir jetzt nicht mehr thun würden, und gelangten in ein weitmaschiges Gewebe, jedoch in keine freie Höhle. Das Bauchfell war nicht verletzt. Später begegneten wir jedoch blos an der hintern Vaginalwand zuweilen ähnlichen Vorkommnissen und überzeugten uns durch Sondirung, welche wir ebenfalls jetzt nicht mehr ausführen würden, dass das Bauchfell nicht geöffnet worden war. Wir möchten desshalb nicht zum unvorsichtigen Operiren rathen und halten auch eine Freilegung des subperitonealen Gewebes, wie sie hier stattfand, durchaus nicht für ungefährlich, rathen daher zu grosser Vorsicht und empfehlen insbesondere das sofortige Schliessen einer derartigen Lücke durch die Naht. Dagegen möchten wir doch auch die Gefahren, welche durch die Nähe des Bauchfells bei Prolapsoperationen oder auch bei operativen Eingriffen anderer Art entstehen, nicht zu hoch taxirt und insbesondere desswegen diese operativen Eingriffe verwerfen oder ängstlich modificirt wissen. Gerade bei der wichtigsten Operation gegen Prolapsus, der Kolpoperi-

neorhaphie, steht z. B. eine zu hoch heraufgehende Anfrischung in Misscredit, jedoch mit Unrecht. Man hat bei Anfrischungen, welche etwa die Hälfte der Scheide betreffen, fast dieselbe Chance, auf das Bauchfell zu stossen, wie bei höher greifender Wundmachung. Der Schutz liegt hier wie dort in der wenig festen Verbindung des Peritoneums mit dem Gebilde, welches der Anfrischung unterliegt.

Bedingungen und Indicationen. Prognose. Zeitpunkt der Operation.

Die Bedingungen, unter welchen ein operatives Verfahren bei Vorfällen der Scheide und des Uterus zulässig ist, sind folgende.

Der Vorfall muss so sein, dass seine Heilung durch mildere, nicht operative Mittel unmöglich erscheint. Bei Dislocationen, welche noch nicht lange bestehen und nur eine geringe Intensität erlangt haben, ist die bei solchen Zuständen gebräuchliche Behandlungsmethode, fortgesetzte ruhige Lage, Adstringentien u. s. w. vorher zu versuchen. Freilich verspricht diese Therapie selten einen dauernden Erfolg. Die Verhältnisse der Kranken sind meist nicht der Art, dass die fortgesetzte nothwendige Schonung auch nach Ablauf der eigentlichen Kur möglich erscheint. — Die Ursache des Leidens darf nicht derartig sein, dass sie durch Verengerung des Bauch- und Beckenraumes den dauernden Erfolg des operativen Verfahrens in Frage stellt. Solche Ursachen, wie Geschwülste, lassen sich zuweilen entfernen. Aber es existiren auch Ursachen, welche wie Scelettdeformitäten nicht entfernt werden können. Letztere Contraindication hat übrigens blos ihre Geltung bei sehr bedeutenden Verkürzungen des Bauchraums durch Verkrüppelung. Wir haben einen starken Vorfall bei beträchtlicher Kyphose der Brustwirbelsäule zu dauernder Heilung gebracht, obgleich die betreffende Person später jahrelang die anstrengenden Dienste einer Hülfswärterin an unserer Klinik versah.

Eine weitere Bedingung besteht in der Abwesenheit intensiverer Erkrankungen oder allgemeiner Schwächezustände. Diese Bedingung lässt sich zuweilen durch eine geeignete Behandlung herstellen. Man wird nicht operiren, ehe der Gesundheitszustand genügend erscheint. Höheres Alter mit entsprechender Decrepidität macht die Operation nicht rathsam. Doch kommt hier nicht sowohl die Zahl der Jahre, als die individuelle Körperbeschaffenheit in Betracht. Wir haben Personen, welche das 60. Jahr überschritten hatten, mit gutem Erfolg operirt.

Gewisse complicirende Localerkrankungen an den Sexualorganen

können den operativen Eingriff hindern oder wenigstens nicht rathsam machen; vor Allem syphilitische Affectionen vor einer sehr vollständig und sorgsam geleiteten Kur, ungewöhnliche Ausdehnung der Venen in der Vagina. Ein stärkerer Vorfall des Mastdarms muss vorher beseitigt werden.

Für indicirt halten wir die Operation in allen den Fällen, in welchen die genannten Bedingungen vorhanden sind oder hergestellt werden können. Die Gefahren sind nicht sehr bedeutend, sobald die peinlichste Sorge für Abhaltung von Infection getragen wird. Unter etwa 65 Fällen von Prolapsus, in welchen noch dazu häufig mehrere Operationen ausgeführt wurden, haben wir einen Todesfall zu beklagen. Die Möglichkeit einer schweren Erkrankung, selbst mit tödtlichem Ausgang, darf man natürlich den Patienten nicht verschweigen. Allein wie unangenehm und lästig ist auch das Uebel! Welche Inconvenienzen und welche ekelhafte Beschwerden bringt das Tragen eines Mutterkranzes meist mit sich, von den graveren Folgezuständen abgesehen, welche zuweilen daraus erwachsen. Die Operation erscheint gerechtfertigter, als viele andere, welche mit derselben Gefahr zur Hebung geringerer Uebel ganz an der Tagesordnung sind. Für die Operation fällt häufig noch der Umstand in's Gewicht, dass die Reposition durch Kränze oder Bandagen unmöglich oder wenigstens sehr schwierig ist und ausserdem nicht selten anatomische Verhältnisse existiren, welche, wie ein bedeutendes Allongement des Mutterhalses einen operativen Eingriff an und für sich erfordern. Wir möchten übrigens die Operation durchaus nicht für die schwersten Fälle reserviren. Die leichteren Grade des Prolapsus sind zwar durch Kränze gewöhnlich gut zurückzuhalten. Allein eine dauernde Heilung kommt dadurch fast nie zu Stande. Das Uebel steigert sich im Gegentheil während des Gebrauchs des Apparats, so dass man nicht selten zu grösseren Pessarien greifen muss. Dagegen werden solche weniger intensive Grade des Leidens bei geringerer Gefahr durch die Operation sicher geheilt. Die Anfrischungen brauchen viel weniger ausgiebig gemacht zu werden. — Bei einer spätern Geburt dehnt sich die verengerte Scheide oft ausserordentlich. Braucht man sämmtliche Vorsichtsmassregeln, wie sie zum Schutze des Dammes den Geburtshelfern geläufig sind, macht man im Nothfall ergiebige Seitenschnitte, welche wieder zusammengenäht werden können, so kommt man nicht in Gefahr sein Werk und dessen Erfolg in Frage gestellt zu sehen.

Der günstigste Zeitpunkt zur Operation ist in den ersten 14 Tagen nach den Menses. Kommt die Operation bald nach einer Niederkunft in Frage, so ist ein Abwarten von 6—8 Wochen räthlich,

wo die Gefässerweiterung, Hyperämie und Schwellung der betheiligten Organe grösstentheils rückgängig ist.

Die Operationen, welche heutzutage noch bei der Behandlung der Vorfälle in Betracht kommen, sind Excisio colli uteri, die Scheidennaht (Elytrorhaphie) und die Verstärkung des ganzen Septum rectovaginale (Kolpoperineorhaphie).

Excisio seu Amputatio colli uteri.

Die Technik dieser Operation findet sich an einer andern Stelle. Wir betrachten hier nur kurz die Indicationen in Bezug auf den Prolaps, einige Modificationen der Ausführung, je nach dem Sitz der Hypertrophia colli, gewisse Vorsichtsmassregeln bei der Ausführung.

Indicirt ist die Excision bei jeder bedeutenden Verlängerung oder Verdickung der Port. vag. allein, oder auch gleichzeitiger, selbst bei isolirter Verlängerung der supravaginalen Partie des Collum. Im erstern Falle genügt die Abtragung des Scheidentheils etwa au niveau der Insertion des Vaginalgewölbes, in einer Ebene, senkrecht auf den Cervicalkanal. In letzterem Falle genügt dies nicht. Der Schnitt muss von der Vaginalinsertion aus schief von unten und aussen nach oben und innen, spitzwinklig auf die Längsaxe des Cervicalkanals geführt werden, wodurch eine kegelförmige Gewebsmasse excidirt wird. Da wo das Allongement des Halses primär ist und als secundäre Folge nur eine mässige Inversion der Scheide zu Stande kam, genügt diese Operation zuweilen zur Heilung. In jedem anderen Fall ist sie ein wichtiges Unterstützungsmittel für weitere Verfahrungsweisen, insbesondere für die Kolpoperineorhaphie.

Sehr schwierig ist gerade bei Vorfällen die Entscheidung, was der Vaginalportion oder was dem supravaginalen Theil des Halses angehört. Der invertirte Abschnitt der Scheide liegt dem Collum oft sehr innig an, so dass ein supravaginaler Abschnitt als Port. vag. angesehen werden kann. In einzelnen Fällen findet sich gerade unter der Vaginalinsertion eine flache Furche. Zuweilen ist ein deutlicher Farbenunterschied vorhanden. Auch die zuweilen gut erkennbare Glätte des Scheidentheils gegenüber der nach geschehener Reposition wulstigen, verdickten Vaginalwand erleichtert die Diagnose. Stets bringe man die Theile durch die Reposition in ihre normale Lage; die vorher oft auseinandergezogenen evertirten Lippen heben sich dann oft wieder mehr hervor. — Misst man von einem bestimmten Punkte des Introitus bis zum grössten Abstand im vordern und hintern Scheidengewölbe und alsdann die Entfernung von dem-

selben Punkt bis zum Apex des Scheidentheils, so lässt sich auch hiernach die Länge dieses Gebildes beurtheilen. Ganz zweckdienlich ist es auch, die nicht reponirte Geschwulst zwischen die Finger zu fassen. Die Wand der invertirten Scheide gleitet am Collum frei hin und her, während der verwachsene Theil in seiner Fixation beharrt.

Trotz dieser Hülfsmittel wird man häufig noch im Zweifel sein. Ist man dann zu vorsichtig, so legt man den Schnitt zu tief, unterhalb der Vaginalinsertion und trägt zu wenig ab, oder man verzichtet vielleicht ganz auf die Operation, da man keine Vergrösserung, selbst wohl ein geringeres Volumen der Port. vag. als in der Norm annehmen zu müssen glaubt[1]).

Die von Huguier angegebene stärkere Ausdehnung der Vaginalinsertion mit dem Collum sammt der bedeutenden Hyperplasie des submucösen Gewebes verringert die Gefahr einer Verletzung des Bauchfells. Die trichterförmige Gestalt des Schnitts in den supravaginalen Theil des Collum, welche man bei Unsicherheit in der Diagnose lieber etwas früher beginnen lässt, ist übrigens auch ein gutes Schutzmittel.

Elytrorhaphia. Scheidennaht.

Diese Operation besteht in der Excision grösserer oder kleinerer, verschiedenartig gestalteter, mit ihrem Längsdurchmesser dem Längsdurchmesser der Vagina entsprechender Lappen aus der Mucosa vag. und der Vereinigung der Wundflächen durch blutige Naht. Besteht, wie dies zuweilen an der hintern Vaginalwand, selten an der vordern vorkommt, ein durch Hypertrophie der Mucosa und Submucosa gebildetes Ectropium, so wird durch den operativen Eingriff der entstandene Vorfall der Scheide direct beseitigt und dabei ein Moment zum Descensus und Prolapsus uteri, das der Schwere und der dadurch veranlassten Zerrung der höher gelegenen Gebilde ausser Action versetzt. So erklären sich die Erfolge, welche man durch Abbindung von Scheidenvorfällen erreichte, wie sie sich in der Literatur unseres Gegenstandes verzeichnet finden. Wir besitzen blos zwei Beobachtungen, in welchen ein derartiges anatomisches Verhältniss eine Hauptgrundlage des Vorfalls bildete.

---

[1]) Vergl. Hüffell. In dem Fig. 22 abgebildeten Fall wurden wir bei der Untersuchung an der Lebenden getäuscht und nahmen keine Hypertrophie der Port. vag. an. Die Verhältnisse waren freilich durch die starke Eversion der Lippen u. a. sehr täuschend.

Ein Haupteffect der Elytrorhaphie besteht in der Verengerung der Scheide. A priori ist leicht einzusehen, dass eine selbst hochgradige Stenose an sich einen Vorfall nicht beseitigt, sobald die Verbindungen der Scheide mit den Nachbargebilden gelöst sind. Die der Anfrischung folgende Sutur bedingt eine Verlegung, ein Herbeiziehen mehr lateralwärts liegender Partieen der Vaginalwand und des an sie angrenzenden Gewebes nach der Medianlinie zu. Je nach dem Grade dieser Verlegung wird eine mehr oder weniger grosse Spannung zu Stande kommen. Der gelockerte Connex der Scheide mit den umgebenden Geweben wird durch den Reiz des operativen Eingriffs und der zahlreichen Nähte wieder hergestellt. Ist so eine genügend stark in querer Richtung gespannte Wand oder mehr ein Wulst, ein Strang hergestellt, so kann dieser den Vorfall höher gelegener Theile zurückhalten. Ist seine Lage eine solche, dass die Richtung des herabsteigenden Körpers direct darauf fällt, so wird auf diese Weise eine Barriere vorgeschoben. Aber auch selbst dann, wenn dies nicht der Fall ist, wenn der Scheidentheil nicht auf die gespannte Partie auffällt, wird diese doch den Vorfall zurückhalten können, indem sie nur bis an ihre Grenze eine Inversion der Scheide zugiebt. — Leider kann durch reine Elytrorhaphie ein solcher Effect nur schwer in hinreichendem Grade erreicht werden, wie aus dem Folgenden ersichtlich ist.

Die Scheidennaht wird an der vordern, seitlichen und hintern Vaginalwand vorgenommen.

a. Elytrorhaphia anterior. Kolporhaphia anterior (Simon).

In Betracht kommt diese Operation bei einfachem Vorfall der vordern Scheidenwand mit und ohne Descensus uteri. Ein solcher einfacher Vorfall, welcher als anatomische Basis stets eine Hypertrophie der Vaginalwand und des submucösen Gewebes haben muss, ist ausserhalb der Schwangerschaft äusserst selten. Die vordere Scheidennaht kann dabei vollständige Heilung bringen. Der mit Cystocele verbundene Prolapsus parietis vaginae ant. gilt als Hauptindication für die Elytrorhaphia ant., mag eine Combination mit Descensus uteri vorhanden sein oder nicht. Manche Operateure wollen vollständige Heilung durch die Operation erreicht haben. Nach unseren Beobachtungen muss dies auf Täuschung von Seiten der Kranken oder Selbsttäuschung beruhen, von den Angaben ganz zu schweigen, nach welchen sogar bei Prolapsus uteri mit Cystocele radicale Heilung herbeigeführt worden sein soll. Dies wäre nämlich die letzte noch zu erwähnende Anzeige für die Elytrorhaphia ant.

Die Resultate, welche wir durch unsere sehr zahlreichen Opera-

tionen an der vordern Scheidenwand erzielten, lassen uns die E. ant. nur als eine Art Hülfsoperation betrachten. Bei Cystocele, Cystocele mit Descensus und Prolapsus uteri wirkt dieselbe durch Verkleinerung des herabhängenden, sackartigen Scheiden- und Blasenabschnitts günstig auf den Effect anderer Operationen ein. Sie unterstützt in einem gewissen Grade die wichtigste der gegen den Prolapsus gerichteten Operationen, die Kolpoperineorhaphie. Streng nothwendig ist sie jedoch nur selten, etwa da, wo bei starker herabdrängender vorderer Vaginalwand, besonders in ihrem untern Theil, die prima intentio bei jener Operation fraglich werden kann. Die sehr geringe Schmerzhaftigkeit der E. ant., sowie ihre geringe Gefahr lassen es jedoch bei jenen genannten Zuständen immerhin räthlich erscheinen, sie der Kolpoperineorhaphie voranzuschicken, besonders in solchen Fällen, in welchen die Kranken nicht mit ihrer Zeit pressirt sind.

In je höherem Grade lateralwärts gelegene Gewebspartieen, bei gleichzeitig verstärkter Verbindung der Scheide mit den Nachbargebilden nach der Medianlinie des Körpers resp. der Vagina verlegt werden, desto bedeutender wird der Erfolg der Operation sein. Sehr breite Anfrischungen in toto oder sehr lateralwärts gelegene Anfrischungen beiderseits mit Freilassung eines Zwischenraumes, über welchem die wundgemachten Streifen durch die Sutur zusammengezogen werden, entsprechen dem Zweck. Leider ist hier bald eine Grenze gesteckt. Einerseits wird die Verletzung, sobald man zu weit lateralwärts anfrischt, eine zu bedeutende, besonders in den oberen, der Vaginalportion zunächst liegenden, Abschnitten der Scheide. Andererseits wird bei einer solchen Anfrischung, und es gilt dies besonders für die tiefer, dem Introitus zunächst liegenden Partieen, die Spannung leicht zu stark, so dass die prima intentio misslingt, und diese muss unter allen Umständen erstrebt werden, da auf eine etwa nachfolgende Narbenschrumpfung wenig Gewicht zu legen ist.

Die einfachste Gestalt der Anfrischung ist eine elliptische. Sims und Emmet erkannten nun wohl, dass eine gehörige Breite der wundgemachten Fläche besonders in der Nähe der Port. vag. grosse Vortheile darbiete. Hier kommt die Prima intentio leichter zu Stande und lässt sich so hoch ein stark nach den Seiten hin gespannter Strang etabliren, so bietet dieser dem herabtretenden Uterus einen guten Widerstand. Sims (Fig. 159) gab desshalb der Wunde die Form eines Hufeisens, wobei die Commisur in der Nähe der Harnröhrenmündung lag. Die beiden Schenkel wurden über die nicht angefrischte Mediangegend der Scheide herübergezogen. Da sich die Vaginalportion in dem entstehenden Blindsack fing, so fügte Sims den Enden der beiden Branchen noch eine kurze querlaufende Anfrischung zu.

Emmet gab der Wunde die Gestalt einer Maurerkelle, das breite Ende in der Nähe der Port. vag. (Fig. 160). — Die gekünstelte Anfrischung von Sims mit der Schonung des mittlern Theils der Scheide gewährt

Fig. 159.



Fig. 160.

keinen besondern Vortheil. Bei der Emmet'schen Methode legen sich beim Schnüren der Fäden die beiden Hälften der Wunde an dem breiten Ende nicht gleichmässig aneinander. Aus Gründen, welche oben angeführt wurden, ist an der zunächst der Port. vag. liegenden Partie der Scheide die Anfrischung möglichst breit zu

Fig. 161.

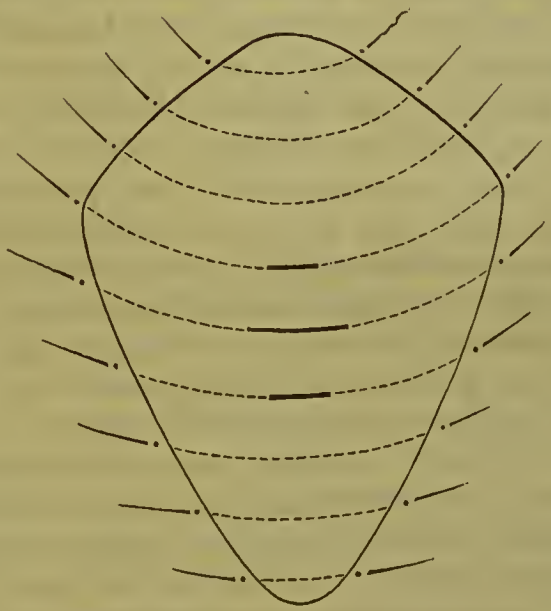

machen. Will man dies zugleich mit einer für die erste Vereinigung günstigern Form erreichen, so bleibt nur eine elliptische Anfrischung übrig, bei welcher der obere Winkel möglichst stumpf ist (Fig. 161).

Als Position der Kranken empfiehlt sich die einfache Steinschnittlage oder die Steissrückenlage. Die Operation ist meist wenig schmerzhaft, daher Narcose nur bei ängstlichen und sehr sensibeln Personen nothwendig. Blase und Mastdarm sind vorher zu entleeren.

Die Zahl der Gehilfen richtet sich vielfach nach der Art und Weise, in welcher man das Operationsfeld freilegt. Will man bequem operiren, so wird man zwei Assistenten zur Fixirung der Kranken, zur Spannung und Freilegung der Operationsfläche, einen Gehilfen zur Darreichung der Instrumente, Schwämme und einen vierten zu etwaiger Narcose kaum entbehren können. Man kann sich übrigens sehr behelfen und es gilt von der Assistenz bei Operationen dasselbe, wie von der Dienerschaft eines Haushalts. Geht die Arbeitstheilung zu weit, so ist das Zusammenklappen schwieriger und es verlässt sich Jeder zu viel auf den Andern.

Das Instrumentarium besteht aus 3—4 Kugelzangen, mehreren ein- und doppelkralligen Häkchen, einem Rinnenspeculum, einigen bauchigen Bistouris, mehreren langen Hakenpincetten, einigen kleinen Schieberpincetten, einer über die Fläche gebogenen langen Scheere, einer geraden Scheere zum Abschneiden der Seiden- oder Drahtsuturen, Nadeln verschiedener Grösse und Krümmung, Nadelhalter, Draht oder Seide, Schwammhalter, kleinen Schwämmen, einigen langen Kornzangen und einem Wundirrigateur.

Die Freilegung und Spannung des Operationsfeldes ist fast vollständig gegeben, sobald man bei weit vorgefallenem Uterus operirt. Man hat dies verworfen und auch bei starkem Prolapsus die vorgängige Reposition und die Anfrischung in situ empfohlen. Wir sehen hierzu kein genügendes Motiv. Es blutet zwar leicht etwas stärker, was aber wieder durch die Schnelligkeit der Ausführung compensirt wird. Ausserdem kann man durch die noch anzugebenden Massregeln bei intensiverer Hämorrhagie, durch partielle Anfrischung mit gleichfolgender Sutur des angefrischten Theils, jedem bedeutenderen Blutverlust vorbeugen. Man fixirt die vordere Vaginalwand durch Zangen, welche in der Nähe des Scheidentheils, des Orif. uretrae (1—2 Cm.) und endlich seitlich angesetzt werden.

Will man vollständig in situ operiren, so muss man in der Seitenbauchlage oder in der Steissrückenlage durch das Rinnenspeculum oder durch einen gefensterten Spiegel die vordere Scheidenwand freilegen. Die nöthige Spannung ist bei dem Gebrauch des letzteren gegeben. Sonst gebraucht man dazu verschiedene scharfe Häkchen.

Wir wenden zur Freilegung meist folgendes Verfahren an: die Kranke nimmt die Steinschnitt- oder Steissrückenlage ein. Mit einer Kugelzange wird eine Stelle der Scheide genau in der Medianlinie

gefasst, welche etwa 1 Cm. von der vordern Lippe entfernt ist. Die gefasste Partie wird bis in oder in die Nähe des Introitus und dann stark nach der hintern Commissur der Scheide hin gezogen. Nun fasst man mit einer zweiten Zange die Scheidenwand etwa 1—2 Cm. entfernt vom Orif. uretrae ext. und fixirt diesen Punkt an dem untern Schoossfugenrand. Zwei weitere Zangen besorgen alsdann die Spannung nach beiden Seiten hin. Die vordere Scheidenwand liegt so senkrecht ausgespannt vor dem Operateur. Sollte der ursprüngliche Descensus uteri sehr gering sein, so dass die Dislocation dieses Organs nur durch Gewalt bewerkstelligt werden könnte, so zieht man die der Port. vag. zunächst liegende, gefasste Partie nicht bis in den Introitus, sondern nur in dessen Nähe oder auch nur in geringem Grade nach diesem hin. Dagegen drängt man die hintere Scheidenwand durch eine Rinne abwärts und zieht jene Partie stark nach dem Beckenboden, also etwa in der Richtung nach dem After zu. Alsdann liegt die vordere Vaginalwand nicht senkrecht, sondern schief ausgespannt vor dem Chirurgen.

Die Grösse des zu excidirenden Lappens richtet sich wesentlich nach der vorhergehenden Schätzung, was man wohl durch prima intentio zusammenbringt. Sims giebt den Rath, nach Reposition des Vorfalls eine Uterussonde in der Medianlinie der vordern Scheidenwand fest anzudrücken. Man soll sich dann merken, wo die lateralwärts von der Sonde befindlichen Längswülste über dieser sich berühren. Hier sollen sie auch durch die Anfrischung zusammenkommen. Die Spannung wird hierbei freilich nie zu bedeutend sein. Im Gegentheil wird noch nicht einmal das angefrischt werden, was unbeschadet der Prima intentio wund gemacht werden kann. Da wir trotz entschieden stärkerer Anfrischung, als sie bei Sims hiernach vorausgesetzt werden kann, in Bezug auf die endliche Heilung des Prolapsus viel schlechtere Resultate erreichten, so müssen wir die Ergebnisse seiner Elytrorhaph. ant. für Ausnahmen halten. — Wir prüfen die Spannung in der Art, dass wir zwei Häkchen lateralwärts einsetzen und die gepackten Gewebsstellen in der Mittellinie zusammenzubringen suchen.

Die Dicke des Lappens, welcher abpräparirt werden soll, richtet sich nach der Structur der vordern Vaginalwand und nach der Qualität des Gebildes, welches zunächst an diese grenzt. Die Wand der Scheide ist häufig hypertrophisch, verdickt, derb, mit reichlichem submucösem Stratum. Auch da, wo wir es mit effectiver Cystocele zu thun haben, begegnen wir einer solchen anatomischen Beschaffenheit. Insbesondere ist nicht selten die sogenannte Carina vaginae, der Harnröhrentheil der Scheidenwand verdickt. In anderen Fällen

jedoch ist insbesondere die Partie, welche dem Blasengrund entspricht, schlaff und dünnwandig. Man erkennt dies gewöhnlich leicht, schon aus der äussern Beschaffenheit des vordern Scheidenvorfalls, kann jedoch auch bequem durch den Katheter und den explorirenden Finger die Dicke der Blasenscheidenwand taxiren. Erwähnt wurde bereits, in welchen Fällen und an welcher Stelle man das Bauchfell in dem vordern Abschnitt des Vorfalls zu erwarten hat.

Bei der Anfrischung führt man zuerst die Grenzschnitte aus, packt alsdann den am tiefsten liegenden Winkel des Lappens mit der Hakenpincette und trennt mit Scalpell denselben von der Unterlage. Alsdann geht man bald von rechts, bald von links am Grenzschnitt weiter vor. Sehr vortheilhaft ist dabei der Gebrauch bald der rechten, bald der linken Hand zur Führung des Messers. Sollte die Spannung an der einen oder andern Stelle nicht genügen, so setzt man weitere Zangen oder Häkchen ein. Die Schneide und Spitze des Messers werde stets nach dem Lappen zu gerichtet, weil man sonst leicht zu tief eindringt. Ist eine gehörige Partie losgetrennt, so fasst man den Lappen mit den Fingern, anstatt der Pincette und präparirt weiter. Ist der Harnröhrenwulst, wie nicht selten, stark hypertrophisch, so muss man die Anfrischung zuweilen bis ganz in die Nähe des Orificium uretrae ext. fortsetzen. Da sich in solchen Fällen die beiden Wundränder oft nur schwer über dem vordersten Theil der Uretra zusammenziehen lassen, so kann man hier vortheilhaft zuweilen eine zweizipfelige Wunde herstellen, entsprechend dem Formverhältniss der Scheide an dieser Stelle. In der Medianlinie bleibt dann eine Partie nicht angefrischt, während an beiden Seiten die Vereinigung für sich geschieht. Nach geschehener Anfrischung glättet man die Wunde mit einer über die Fläche gebogenen Scheere, worauf die Suturen in derselben Folge, wie die Anfrischung geschah, angelegt werden. Zu den Regeln, wie sie bei der Wundnaht angeführt wurden, haben wir hier nichts Besonderes hinzuzufügen.

Wenig geübte Operateure werden gut daran thun, den Katheter in die Blase einzuführen, um Verletzungen der Harnröhre oder Blase zu vermeiden. Man kann wohl auch mit jenem die Spannung verstärken. Sollte vielleicht eine Verletzung stattfinden, so ist das Unglück nicht von Bedeutung. Bei gut angelegter Naht kann man auf Prima intentio rechnen.

Von anderen Zufällen wäre nur eine stärkere Hämorrhagie zu erwähnen. Hat man diese in einem besondern Fall sehr zu fürchten, so kann man den Act der Anfrischung und Sutur theilen, eine Partie

also wundmachen und diese für sich vereinigen, ehe man zu weiterer Anfrischung vorgeht.

Da die Nähte leicht ohne besondere Spannung der vernähten Wunde durch die Freilegung mittelst der Rinne entfernt werden können, so hat die Drahtsutur keinen besondern Vortheil vor der Seide.

Die Operirte lasse man nach gehöriger Reinigung der Scheide mittelst des Irrigateurs in ihr Bett bringen, in welchem sie jede beliebige Position annehmen kann. Der Urin kann meist spontan entleert werden. Vom 4.—7. Tage an nehme man die Suturen weg.

Wir haben nie besondere Zufälle nach diesem operativen Eingriff beobachtet.

b. Elytrorhaphia lateralis.

Die früheren Operateure hatten schon elliptisch gestaltete Lappen aus den Seitentheilen der Scheide herausgeschnitten. Neuerdings hat Simon diese Operation (Kolporhaphia bilateralis) und zwar combinirt mit Episio-Elytrorhaphie ausgeführt. Er frischte die beiden seitlichen Theile der Scheide neben der Harnröhre vom Orif. uretrae ext. 2—3 Cm. weit nach oben hin an und vereinigte durch die Naht. Auch wir haben diese Operation mehrmals ausgeführt, insbesondere bei sehr weiter Scheide, haben jedoch keine besonderen Vortheile davon gesehen. Das Verfahren kann höchstens als eine Hülfsoperation in sehr extremen Fällen, bei ungemein weiter, schlaffer, faltiger Scheide betrachtet werden. Die Freilegung lässt sich in ähnlicher Weise vornehmen, wie bei der Elytr. anterior. Nur zieht man mittelst der Zange den hintern Wundwinkel nach der rechten Seite des Scheideneingangs, wenn links angefrischt wird, und umgekehrt.

c. Elytrorhaphia posterior.

Die ausschliessliche Scheidennaht an der hintern Vaginalwand, also ohne dass der Introitus und die Vulva mit in den Bereich der Anfrischung hinein gezogen werden, findet nur selten Anwendung. Betrachtet man den Effect der Operation in Bezug auf anatomische Anordnung, so lässt sich derselbe so ausdrücken: man ergänzt, verstärkt das Septum rectovaginale in sagittaler Richtung, jedoch blos in seinen mittleren und oberen Abschnitten. Es unterliegt für uns keinem Zweifel, dass man durch die Elytr. post. schwere Vorfälle des Uterus zu heilen vermöge, sobald man nur sehr ausgiebige Anfrischungen vornimmt. Allein solche haben im oberen und mittleren Theil des Organs sehr ihre Bedenken.

Die Elytr. post. erscheint uns desshalb wesentlich nur als Hilfsoperation der Kolpoperineorhaphie, in solchen Fällen angezeigt, in

welchen die hintere Vaginalwand ungewöhnlich weit, schlaff und faltig ist. Man kann zwar durch eine sehr ausgiebige Anfrischung bei der Kolpoperineorhaphie ebenfalls abhelfen. Allein die Wunde wird dann ungewöhnlich gross. Man erhält keine guten symmetrischen Hälften, muss desshalb durch die Naht corrigiren u. s. w. Die Operation dauert sehr lang und die Coaptation der Flächen wird doch nicht so präcis, wie bei Herstellung kleinerer Wunden. Wir ziehen es unter diesen Umständen vor, kleinere oder grössere Lappen, von elliptischer Form aus der obern Hälfte der Vagina oder selbst mehr im untern Abschnitt aus den mehr seitlich gelegenen Partieen herauszupräpariren, die Sutur anzulegen und erst nach der Heilung die Hauptoperation vorzunehmen. Wir haben uns überzeugt, dass eine solche Elytrorhaphie zuweilen selbst im obersten Theil der Scheide nothwendig werden kann, indem sich auch nach sehr gelungener Kolpoperineorhaphie, bei welcher sich jedoch nur ein schmaler angefrischter Winkel gegen das Gewölbe erstreckte, die oberste Partie der sehr weiten, schlaffen Vaginalwand über das verstärkte Septum rectovaginale wieder vorbuchtete. Im Allgemeinen ist übrigens die Elytr. post. hier doch nur selten nothwendig und beschränkt sich auf die wenigen Fälle einer sehr excessiven weiten und faltigen Beschaffenheit der hintern Scheidenwand. — Die Nachbarschaft des Bauchfells ist bei Anfrischungen, selbst im obern Theil der Vagina weniger zu fürchten, als dies wohl gewöhnlich geschieht. Wäre diese Furcht gegründet, so würde man an der hintern Vaginalwand überhaupt nur sehr wenig hoch anfrischen dürfen, weniger hoch, als es zu dauernder Heilung des Prolapsus fast stets nothwendig ist. Das Bauchfell erstreckt sich meistens sehr weit nach abwärts bis gegen den Introitus hin.

Man kann die Elytr. post. bei vorhandenem Vorfall oder nach dessen Reposition in situ oder nach der oben beschriebenen Methode ausführen. Sobald man in den höher gelegenen Abschnitten der Scheide operirt, wird man der Vorsicht halber den Lappen möglichst dünn zuschneiden.

Die Technik der Operation bietet so viel Analogieen mit derjenigen, welche bei der Elytrorhaphia ant. beschrieben wurde, dass wir es für überflüssig halten, besonders darauf einzugehen. Gewisse Modificationen ergeben sich zudem bei der Beschreibung der nachfolgenden Operation.

Ausser der in Obigem besprochenen Indication für die reine Elytr. post. lassen sich nur gewisse seltene Anzeigen für dieses Verfahren gewinnen, wie ein wesentlich durch Hyperplasie der Vaginalwand und des submucösen Bindegewebes producirtes Ectropium.

In ausgeprägtem Grade haben wir nur zwei Fälle dieser Art beobachtet. Eine Kranke consultirte uns wegen einer beutelartigen, durch den Introitus vortretenden Geschwulst der hintern Vaginalwand mit Descensus uteri. Rectocele war nicht vorhanden. Die Consistenz des Tumors schien keine ganz feste. Bei der Unsicherheit der Diagnose gingen wir anfangs sehr vorsichtig zu Werke, bis sich herausstellte, dass die ganze Geschwulst wesentlich durch eine ganz ungewöhnliche Hypertrophie des submucösen Gewebes producirt war, so dass schliesslich ein Lappen in der Dicke von 3—4 Cm. excidirt wurde. Auch bei reiner Rectocele mit Descensus uteri machten wir Gebrauch von der Elytrorhaphia post. und erreichten vollständige Heilung. Jedoch mussten wir bei der ungemeinen Schlaffheit des Gewebes wiederholt elliptische Lappen herauspräpariren, um ein genügendes Resultat zu erhalten. Es würde uns wahrscheinlich eine Anfrischung, die sich weiter nach dem Introitus erstreckt hätte, schneller zum Ziele geführt haben.

Kolpoperineorhaphie. Verstärkung des Septum rectovaginale mit seiner Basis, dem Damm. Kolporhaphia posterior.

Simon brachte das gegen den Uterusvorfall gerichtete operative Verfahren wesentlich dadurch wieder zur Geltung, dass er die Anfrischung viel weiter (bis auf 5—6 Cm. von der hintern Commissur an) in die Scheide hinein verlegte, als die früheren Operateure, und hierauf grossen, auf die Verengerung der Schamspalte dagegen wenig Werth legte. Er nannte seine Operationsmethode Kolporhaphia posterior. Die Wunde hat an der Commiss. post. und der Umschlagsstelle der Haut an der grossen Lippe etwa 5—6 Cm. Breite und verjüngt sich nach oben etwa um 1 Cm. Die obere Grenze der Anfrischung wird durch einen mit der Spitze nach oben gerichteten Winkel gebildet, wodurch die Anfrischung die Gestalt eines Fünfecks erhält. Der Effect besteht in der Umwandlung der angefrischten Partie der hintern Vaginalwand in einen soliden Wall von der angegebenen Höhe und einer Breite (in der Richtung vom Mastdarm zur Blase) von etwa $2^1/_2$ Cm., welcher nach oben zu ziemlich steil gegen das unveränderte Vaginalgewölbe abfällt. Die Wirkung in Bezug auf Heilung des Vorfalls beruht einerseits darin, dass bei Richtung des Muttermunds mehr nach hinten sich das Collum gewissermassen in dem nach dem obern Abschnitt der Vagina abfallenden Winkel fängt. Hat das Orif. ext. dagegen eine mehr der Vaginalaxe entsprechende Richtung, so keilt sich das Collum in den Anfangstheil der verengten

Scheidenpartie ein und wird so zurückgehalten. In ungünstigen Falle kann der Uterus noch weiter vordringen, jedoch nur bis zur Symphyse. Hier verhindert nach vorn der Knochen, nach hinten der breiter werdende Wall, der durch Anlagerung an den Damm sehr an Resistenz gewonnen hat, ein weiteres Tiefertreten[1]).

Dies sind die Principien, auf welchen die Simon'sche Operation beruht. Weiter unten wird die Technik derselben etwas näher auseinandergesetzt werden. Unsere Ansicht von dem Effect einer weit in die Scheide reichenden Anfrischung weicht in vieler Beziehung von der hier dargestellten Anschauung Simons ab und wir haben demgemäss die Ausführung der Operation modificirt. Wir operiren bereits seit 8 Jahren nach dieser theils principiell, theils aber auch technisch modificirten Methode und glauben versichern zu können, dass, was die Sicherheit des Erfolges betrifft, wohl kaum eine andere bedeutendere gynäkologische Operation sich der Kolpoperineorhaphie an die Seite stellen kann. Nur die Urinfisteloperationen und vielleicht die Perineoplastik lassen sich damit vergleichen. Man kann von diesen Operationen sagen, dass man, sobald sie exact und mit allen technischen Cautelen ausgeführt werden, den Erfolg fast vollständig in der Hand hat. — Wir glauben hier übrigens besonders hervorheben zu müssen, dass die Idee von Simon, die Anfrischung weiter in die Vagina zu verlegen, das Punctum saliens für die operative Behandlung des Prolapsus uteri et vaginae ist und dass ihm das Hauptverdienst zukommt, wenn ein bis jetzt fast unheilbares Gebrechen durch operative Behandlung mit Sicherheit, wenigstens in der weitaus grössten Mehrzahl der Fälle, geheilt werden kann.

Die Erklärung des Effects, wie sie Simon giebt, scheint uns nicht zulänglich. Sehr selten sind im Allgemeinen die Fälle, in welchen sich der Gebärmutterhals hinter dem neugebildeten Walle gleichsam einsackt. Die Richtung des Uterus fällt vielmehr bei der meist retrovertirten Stellung des Organs fast stets mit der Längsaxe der Vagina zusammen. Der Muttermund entspricht dem Lumen dieses Hohlorgans, soweit man überhaupt von einem Lumen und einem Hohlorgan reden darf. Ist nun hinter dem Introitus eine bedeutende Verengerung erzielt, so wird diese, gestützt durch die umfängliche Verstärkung im untersten Abschnitt des Septum rectovaginale, sowohl der meist früher vorhandenen starken Cystocele, als dem Uterushals den Austritt aus dem Scheideneingang verbieten.

In manchen Fällen mag diese Erklärung begründet sein, so da, wo man den Lappen nach der hintern Commissur zu sehr breit an-

[1]) Engelhardt loc. cit. pag. 19 u. 20.

legt und auch für die erste Zeit nach der Operation. Häufig hat man es jedoch bei mässigem Grade des Vorfalls nicht nothwendig, die Anfrischung so bedeutend zu machen, dass die dadurch erzielte Verengerung der Vagina den Prolaps zurückzuhalten im Stande sei. Ausserdem kann man sich aber unschwer überzeugen, dass mit der Zeit durch den Coitus eine starke Ausdehnung auch bei anfänglich sehr bedeutender Stenose erzeugt wird, so dass es gewiss nicht mehr vorzugsweise die Verengerung des Kanals sein kann, welche den Vorfall nun doch nicht mehr erscheinen lässt. Der hierzu wirksame Moment wurde schon bei der Elytrorhaphie erwähnt. Gewebsmassen werden durch die Sutur nach der Medianlinie gezogen, ausserdem die Verbindung der Scheide mit den Nachbartheilen befestigt und es entsteht so ein in querer Richtung stark gespannter Wulst oder selbst eine stark gespannte Wand, sobald man die Anfrischung sehr hoch nach oben reichen lässt. Hat die Spannung eine gewisse Stärke an irgend einer Stelle erreicht, so kann wohl bis dahin die zum Heruntertreten des Uterus nothwendige Inversion der Scheide stattfinden, aber nicht weiter. Vermag aber der Uterus nur bis zu einer gewissen Tiefe herabzutreten, so wird dadurch auch die vordere Vaginalwand einen gewissen Halt bekommen, abgesehen davon, dass sie auch direct durch die hintere Scheidenwand gut gestützt ist. Es ist selbstverständlich, dass, je höher hinauf die Grenze liegt, bis zu welcher allein die Inversion stattfinden kann, desto mehr der Uterus in seiner normalen Lage fixirt ist. Wenn von einer solchen hoch gelegenen Stelle aus die ganze hintere Vaginalwand mit dem Septum rectovaginale eine derartige Spannung in querer Richtung erhält, so ist natürlich der Erfolg sehr sicher. Der Vortheil einer weit aufwärts reichenden Anfrischung ist daher einleuchtend und es würde eine reine Elytrorhaphie, in einem höhern Abschnitt der Scheide mit sehr breiter Anfrischung ausgeführt, die Retention des Vorfalls gut besorgen. Allein man wird hierzu nicht greifen, da die Durchführung eine zu bedeutende Gefahr mit sich bringen würde. Wir sehen übrigens diese Art der Retention zuweilen ohne Kunsthilfe besorgt. Bei Gegenwart bedeutender Dammrisse und selbst beträchtlicher Hervorwölbung der vordern Scheidenwand befindet sich der Uterus oft unverrückt in seiner normalen Stellung. Häufig verhindern Adhäsionen dieses Organs selbst einen Descensus. In andern Fällen sind es bei Erschlaffung der eigentlichen Uterusligamente und gleichzeitiger Retroversion aber lediglich derbe, stark gespannte Narbenstränge, welche in der Vagina und deren submucösem Gewebe in querer oder schiefer Richtung hinlaufen. Durch Erzeugung solcher Narbenstränge tritt bei dem Gebrauch von Pessarien zuweilen Spontanheilung ein. Man

wird aus leicht begreiflichem Grunde nicht vorzugsweise solche anatomische Anordnungen zur Retention des Vorfalls zu produciren streben. Deswegen vertheilt man den Effect und benutzt in höherem Grade die unteren Partieen der Scheide, weil hier eine starke Anfrischung lateralwärts mit geringeren Gefahren verbunden ist. Man richtet sich vorzugsweise nach der normalen anatomischen Structur. Das Septum rectovaginale mit seiner Basis, dem eigentlichen Damm, hat auf dem Sagittalschnitt eine exquisit dreieckige Form. Dadurch, dass man in den höheren Partieen der Scheide die Anfrischung ziemlich spitzwinkelig beginnen und die Schenkel des Dreiecks gegen die Commissura post. und die Schamlippe bald mehr, bald weniger divergiren lässt, erhält man bei der Vereinigung ein quergespanntes Septum rectovaginale, welches auf dem Sagittalschnitt zwar eine ähnliche Form besitzt wie das normale, dagegen an Grösse dasselbe bedeutend übertrifft. Bei unserer Operationsmethode intendiren wir ein solches.

Wir verzichten dabei nicht auf den Vortheil, welchen eine Anfrischung auch in dem obern Dritttheil der Scheide mit sich bringt. In bestimmten Fällen dehnen wir dieselbe sogar auch in die Breite ziemlich weit aus, allerdings in gesonderten Operationen, wie dies bei der Elytrorhaphia post. erwähnt wurde.

Die Kolpoperineorhaphie findet ihre Indication fast bei allen Vorfällen des Uterus und der Vagina, bei welchen die für die operative Behandlung des Prolapsus überhaupt gültigen Bedingungen vorhanden sind. Wir haben in Obigem hinreichend auseinandergesetzt, dass nur in seltenen Fällen die Excision des Collum uteri, die Elytrorhaphia ant. et post. zur Heilung des Prolapsus uteri, des Vorfalls der vordern und hintern Scheidenwand hinreicht. Auch bei der Cystocele mit und ohne Descensus uteri wird die Kolpoperineorhaphie das Hauptmittel bleiben.

Ueberflüssig erscheint ein von Spiegelberg angegebenes Hilfsverfahren[1]), nach welchem man den untern Theil der vordern mit dem obern der hintern Scheidenwand vereinigen soll. Ist die Verstärkung des Septum rectovaginale eine ausreichende, so findet die vordere Scheidenwand theils durch den Uterus, theils durch die gespannte hintere Vaginalwand einen hinreichenden Halt. Ist jedoch jene Verstärkung nicht hinlänglich, dann wird jene Vereinigung natürlich auch nichts helfen. Es wird vordere und hintere Vaginalwand sammt dem Uterus wieder vorfallen.

Besondere Vorbereitungen sind vor Ausführung der Operation

---

[1]) Markus Konrad: Der Vorfall der weiblichen Genitalien. Wiener medizin. Wochenschrift XXI. 47—49. 1871.

nicht nothwendig. Koth und Urin müssen entleert sein. So lange in der Vagina selbst operirt wird, sind die Schmerzen nicht bedeutend. Dagegen ist die Anfrischung und Naht im Introitus äusserst schmerzhaft, so dasss wenigstens hier die Narcose nicht entbehrt werden kann.

Fig. 162.

Fig. 163.

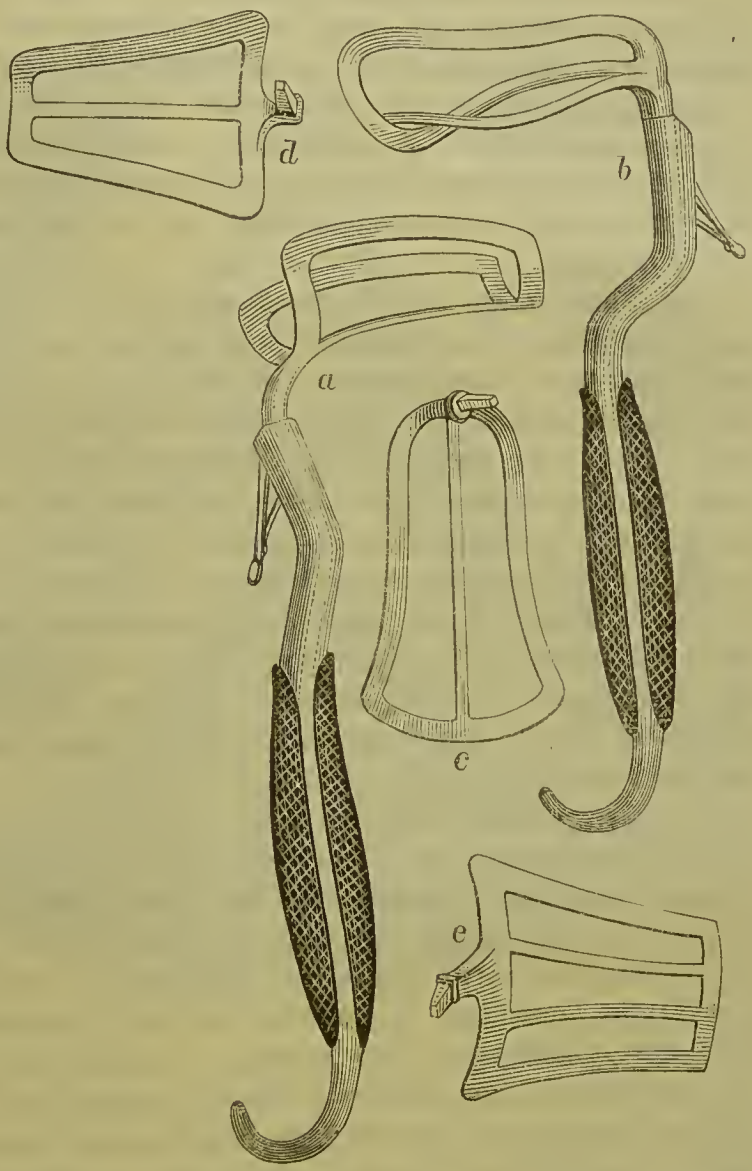

Instrumente: ein Scheidenhalter, um die vordere Vaginalwand in die Höhe zu halten; 3—4 Kugelzangen; einige doppelkrallige und einkrallige Häkchen zur Freilegung und Entfaltung des Operationsfeldes; mehrere kleine bauchige Bistouris; eine über die Fläche gebogene Scheere zum Glätten der Wunde; zwei lange Hakenpincetten; eine Balkenpincette zum Fassen des Lappens (Fig. 162); mehrere

Sperrpincetten; zahlreiche kleinere und grössere, halbmondförmig gekrümmte Nadeln, Nadelhalter, Metalldraht oder feine Seide zur Naht, eine gerade Scheere zum Abschneiden der Suturen, ein Irrigateur, viele kleine und grössere Schwämme, Schwammhalter zum Fassen derselben.

Simon benutzt gefensterte Spiegel zur Freilegung und Spannung der Operationsflächen (Fig. 163), deren Gebrauch aus der durch die Zeichnung dargestellten Construction hinlänglich erhellt.

Als Körperposition benutzt man die gewöhnliche Steinschnittlage.

Assistenten sind 4—5 nothwendig; zwei für den Scheidenhalter, die Kugelzangen und gleichzeitig für die Unterstützung der aufgestellten Beine, einer für die Instrumente, einer für die Schwämme und einer für die Narcose.

Zur Blosslegung und Spannung des Operationsfeldes setzt man den Scheidenhalter zur Zurückhaltung der vordern Vaginalwand ein. Eine Kugelzange wird dann etwa 6 Cm. über die Commissura post. in die Medianlinie der Scheide eingesetzt. Die gefasste Stelle wird nun in den Scheideneingang und gleichzeitig nach oben gegen den untern Schoossfugenrand hin gezogen (Fig. 164). Der untere Abschnitt der hintern Scheidenwand liegt alsdann senkrecht ausgespannt vor dem Operateur. Zur weiteren Spannung setzt man zu beiden Seiten der Raphe, etwa 3—4 Cm. von derselben entfernt, zwei weitere Zangen an die innere Fläche der Labien. Das auszupräparirende Dreieck oder vielmehr der Kreisausschnitt *a b c* Fig. 165 ist dadurch gegeben. Die Basis läuft längs der hintern Commissur her und hat eine bogenförmige Form.

Man macht nun die beiden Grenzschnitte *ac*, *bc*, fasst alsdann die Spitze des Lappens bei *c* und beginnt mit der Loslösung desselben. Es gewährt grossen Vortheil von dem linken Grenzschnitt aus mit der rechten, vom rechten aus mit der linken Hand das Messer zu führen. Ist der oberste Zipfel in genügendem Umfang losgetrennt, so fasst man denselben unmittelbar mit den Fingern. Die Spitze des Messers richtet man stets nach dem Lappen hin, um nicht zu tief einzudringen. Fürchtet man eine Verletzung des Mastdarms, so kann man wohl auch 1—2 Finger in denselben einführen, wobei dann freilich ein Gehilfe die Pincette ergreifen muss. Ist der Lappen etwa bis zu zwei Dritttheilen lospräparirt, so wird der untere bogenförmige Grenzschnitt *a b* längs der hintern Commissur her geführt. Hierbei führt man sehr zweckmässig zur Spannung zwei Finger in den Mastdarm ein. Alsdann löst man von dieser Incision aus den Lappen vollständig los. Liegt die Wundfläche frei, so wird sie mit der Scheere geglättet, wobei die in den Mastdarm eingeführten Finger

die durch die Zangen bewirkte Spannung unterstützen. Dickere Venen im Grunde der Wunde schneidet man auf, lässt sie etwas ausbluten und entfernt die etwa schon gebildeten Thromben.

Die Anlegung der Suturen geschieht nach den Regeln, wie sie

Fig. 164.

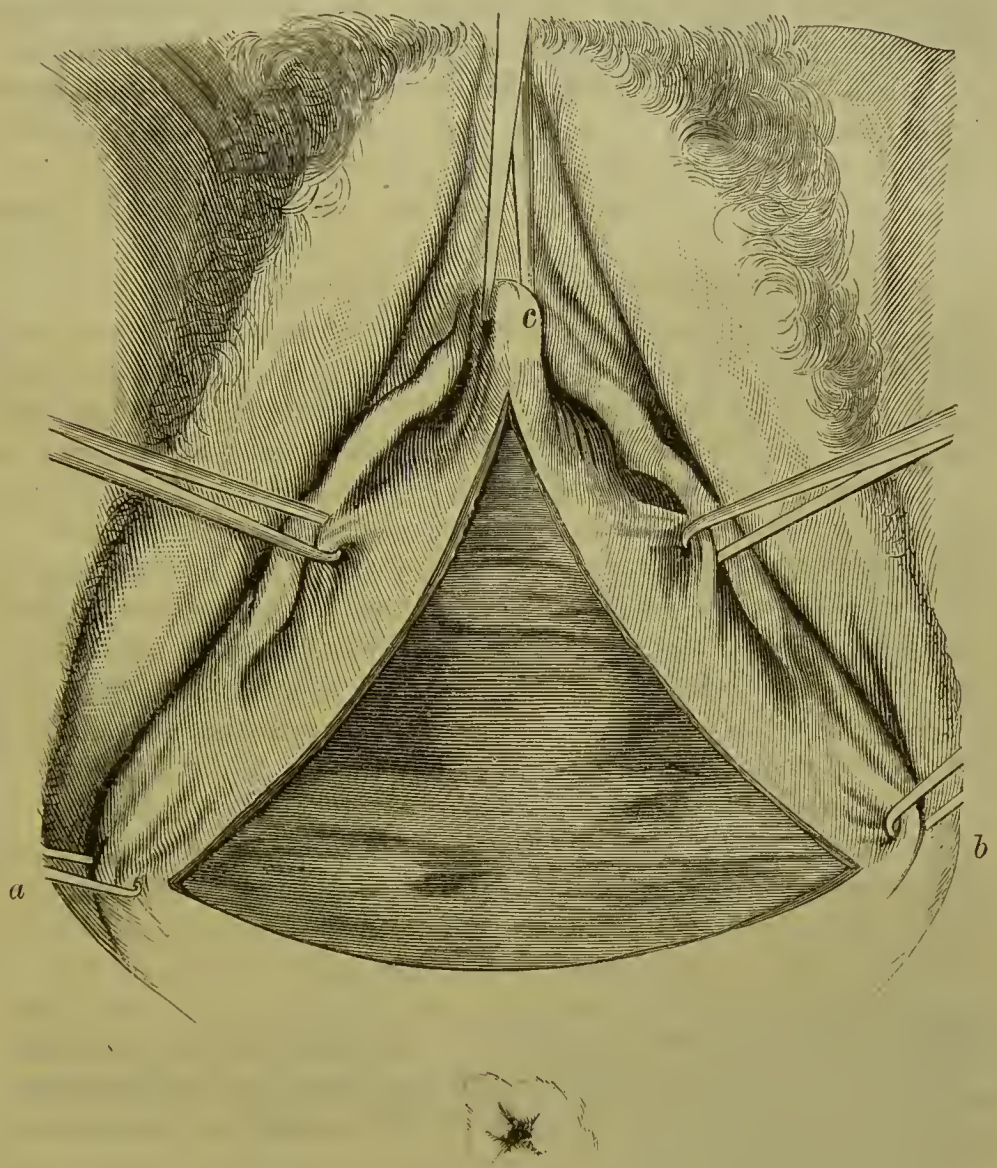

im §. 32 angeben sind. Die Nähte innerhalb der Scheide spielen die Hauptrolle. Sie werden parallel der ganzen Wundfläche durchgezogen und höchstens eine kleine Partie zu beiden Seiten der Medianlinie nicht umstochen (Fig. 165). Die Anlegung der die ganze Wundfläche umgreifenden Suturen wird dadurch sehr erleichtert, dass

man einen Finger in den Mastdarm einführt. Beim Ein- und Ausstechen der Nadel hebt der Operateur oder ein Gehülfe den äussersten Wundrand mit der Pincette etwas auf. Bei starkem Einkrempen sind noch ganz oberflächliche Nähte nothwendig.

Für die eigentliche Fortsetzung der Raphe des Dammes bleiben dann nur noch relativ oberflächliche Nähte übrig. (In der Zeichnung lässt sich dies nicht so gut wiedergeben). Die daselbst abgebildeten Raphesuturen scheinen einen viel grösseren Weg zu durchlaufen, als es in Wirklichkeit der Fall ist, wenn die Scheidennähte zusammen-

Fig. 165.

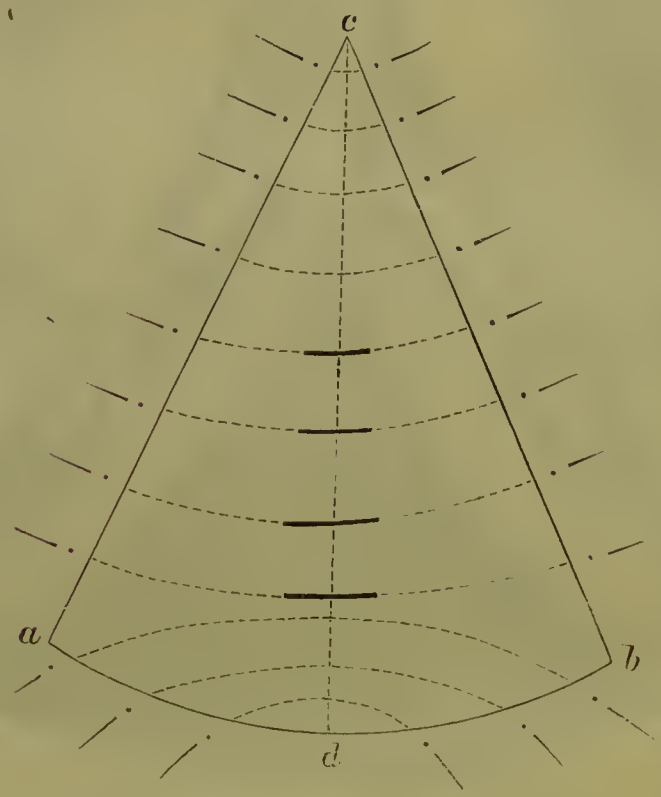

gezogen sind.) — Da man die Nähte in der Raphe ohne besondere Freilegung jederzeit gut entfernen kann, so bedient man sich hierzu zweckmässig der Seidensuturen. Für die Nähte innerhalb der Scheide ziehen wir den Draht vor.

Die Nachbehandlung ist eine überaus einfache. Nach der Operation reinigt man die Scheide mittelst des Irrigateurs und Chlorwassers. Die Operirte mag sich auf den Rücken oder auf die Seite legen, wie es ihr gefällt. Meist kann sie den Urin spontan entleeren. Ausspülungen der Scheide gebrauchen wir fast nie, vermeiden sie absichtlich in den ersten 4—5 Tagen und machen auch in der spä-

teren Zeit blos dann davon Gebrauch, wenn ein besonders kopiöser und übelriechender Ausfluss entsteht. Bei starkem Brennen in der Wunde macht man Umschläge mit kaltem Wasser oder Bleiwasser. Vom 3.—4. Tage an gebe man bei Fieberlosigkeit consistentere Nahrung. Auch sorge man von dieser Zeit an für breiige Stühle. Die Suturen in der Raphe entfernen wir gern schon vom 3.—5. Tage an. Die Nähte in der Scheide werden erst dann entfernt, wenn jede Gefahr einer gewaltsamen Trennung der Vereinigung durch die nothwendige Freilegung verschwunden ist. Dies ist vor dem 14.—21. Tage nicht der Fall. Wir haben uns wiederholt überzeugt, dass auch selbst dann noch eine gewisse Vorsicht nothwendig ist. Die prima intentio kann vollkommen gelungen sein und doch eine selbst nicht sehr gewaltsame Dehnung in der dritten Woche die Wundfläche auseinander reissen. Die nothwendige Freilegung bei Wegnahme der Suturen geschieht übrigens mittelst eines Scheidenhalters, welcher die vordere Vaginalwand erhebt, und mittelst mehrerer doppelkralliger Häkchen. Letztere werden beiderseits an den Nähten angesetzt und die gefassten Stellen theils etwas lateralwärts, theils besonders bei den tieferen Suturen der Scheide nach dem Introitus hin gezogen.

Für stärkere Vorfälle genügt die oben angegebene Grösse der Anfrischung nicht. Hier muss man schon einen beträchtlich grösseren Lappen herausschneiden und hiernach auch die Freilegung des Operationsfeldes etwas modificiren. Unser Verfahren ist folgendes: der Lappen habe etwa die Grösse und Form des Dreiecks *abc* (Fig. 166). Die Spitze *c* reicht hier viel weiter nach oben bis auf 2—3 Cm. von der Port. vag.[1]) Die Stelle, welche dieser Spitze entspricht, wird mit der Zange gepackt, von unten nach oben gegen den untern Schoossfugenrand gezogen. Alsdann fasst man zwei in gleicher Entfernung von der Medianlinie und der Spitze *c* befindliche Punkte in der Scheide *ef* oder *gh* und zieht sie gegen den Introitus, aber gleichzeitig nach abwärts gegen die hintere Commissur hin. So wird der von den drei Zangen erfasste und gespannte Abschnitt wieder nahezu vertikal im Introitus aufgestellt. Hat man nun das Dreieck *cef* oder *cgh* angefrischt, so wird alsdann die Zange bei *c* entfernt. Die Punkte *ef* resp. *gh* werden nun mittelst zweier Zangen gepackt, nach oben und vorn gezogen, während die bei *a* und *b* im Introitus angesetzten Zangen die Gegenspannung vermitteln. Nöthigenfalls theile man nochmals und frische das Trapez *cfgh* für sich und alsdann erst den untersten Abschnitt an. Liegt der Uterus sehr weit heraus, so lässt

[1]) Die Zeichnung ist nach einem durchweg gespannt gedachten Operationsfelde entworfen.

sich der oberste Abschnitt auch so spannen und anfrischen, dass die Port. vag. selbst durch die Zange nach aufwärts gehalten wird. Bei der Anlegung der Suturen werden die vereinigten Partieen successive in die Scheide zurückgeschoben.

Selbst bei den stärksten Vorfällen wird eine derartige ausgedehnte Anfrischung fast stets genügen. Nur einmal, bei einer Syphilitischen, wo zweimal die Operation verunglückt war, weil wohl die voraus-

Fig. 166.

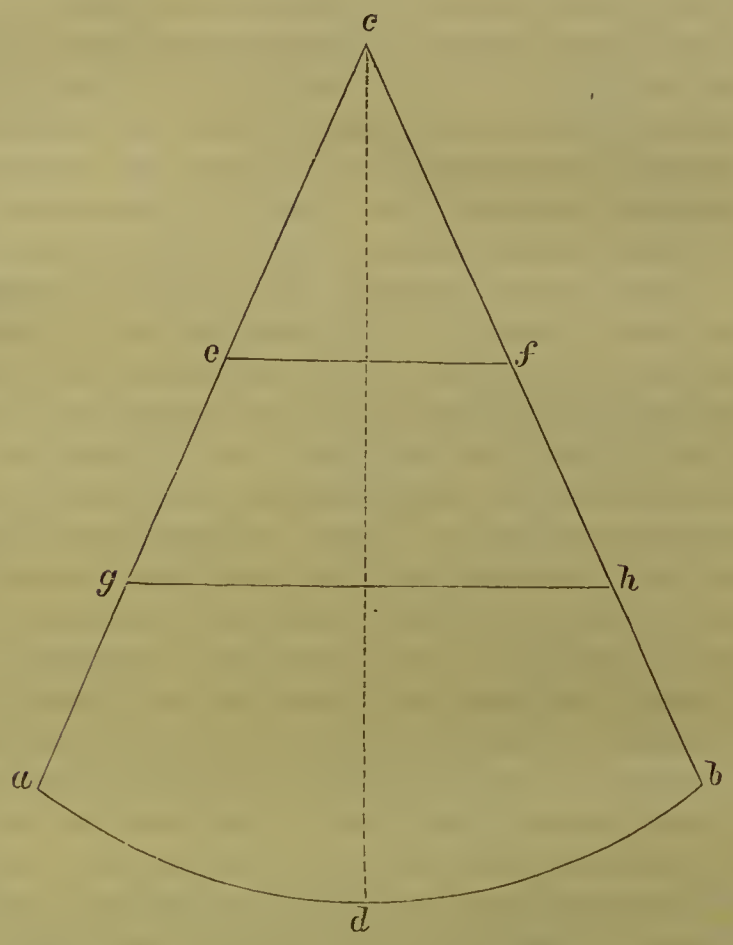

geschickte Kur nicht energisch genug durchgeführt wurde, modificirten wir die Wundmachung. Der vielen Narben wegen erschien es nicht statthaft, sehr tief in der Vagina zu operiren. Hegar führte desshalb den unteren Grenzschnitt von der Raphe aus nach der äusseren Fläche der grossen Schamlippen, also weiter lateralwärts. Die Verstärkung des Sept. rectovag. erfolgte so nicht allein in sagittaler Richtung, sondern auch in der Richtung von oben nach unten. Während sonst von der Raphe aus nach der Heilung die neugebildete Partie nach dem Introitus zu etwas einspringt, war hier das Ver-

hältniss umgekehrt. Jene sprang über die Raphe zu vor. Man kann hierdurch der Gewebsmasse von unten her eine Stützung geben.

Besondere Schwierigkeiten entstehen bei Kolpoperineorhaphie selbst in Fällen, bei welchen keine sehr ausgedehnte Anfrischung nöthig erscheint, dadurch, dass das Operationsfeld in irgendwie grösseren Abschnitten mit Hilfe der beschriebenen Blosslegung nicht stark gespannt werden kann. Die vielen Falten und Buchten der schlaffen oder gelegentlich auch von Narben durchsetzten Vaginalwand stören. Hier helfen Häkchen und Zangen, welche man zwischen den Hauptstützen der Anspannung einschiebt. Man hilft sich wohl auch dadurch, dass man das Operationsfeld noch mehr theilt und in zahlreichen Absätzen anfrischt.

Unangenehm ist nach vollendeter Anfrischung die Entdeckung, dass die wundgemachte Fläche sich nicht in zwei symmetrische Hälften zusammenpassen lässt. Hier muss man sich an die in §. 32 vorgeführten Auskunftsmittel halten.

Die Blutung bei der Operation ist oft eine sehr starke. Die Arterien sind zwar gewöhnlich nicht gross, spritzen aber unmittelbar nach der Durchschneidung etwas stark. Die Hämorrhagie steht indess doch gewöhnlich bald beim Aufspritzen oder auch von selbst. Gewöhnlich kann man den Lappen vollständig auspräpariren, worauf alsdann die Naht das beste Blutstillungsmittel abgiebt. Gelegentlich helfen Sperrpincetten. Ist jedoch die Hämorrhagie sehr bedeutend oder erfordert der Zustand der Kranken besondere Vorsicht, so kann man sich dadurch sehr leicht helfen, dass man der absatzweisen Anfrischung eine absatzweise Naht folgen läst. Man macht z. B. das Dreieck *cef* (Fig. 166) wund und näht alsdann die angefrischte Fläche zusammen. Die letzte Naht, welche *ef* vereinigt, wird nicht kurz abgeschnitten, sondern nun anstatt einer Zange benutzt, damit der neugebildete Wundwinkel gegen die Schoossfuge gezogen, worauf man alsdann die Anfrischung fortsetzt. Sind die Grenzschnitte exact ausgeführt und ist die Naht genau an correspondirenden Punkten angelegt, so wird schliesslich das Ganze gut zusammenklappen. Freilich ist dies nicht immer der Fall. Bei den weiten, faltigen Flächen, der ursprünglichen Asymmetrie der Theile, hat man nicht selten auf der einen Seite eine grosse, auf der andern eine kleinere Fläche. Hier hilft man sich auf die bei der Wundnaht angegebene Weise.

Nur einmal beobachtete Hegar eine Nachblutung bei einer älteren Dame mit etwas rigiden Arterien, vier Stunden nach der Operation. Die blutende Stelle mit sammt der früheren Naht wurde durch mehrere tiefgreifende Suturen umstochen. Die Wunde heilte trotz der nothwendigen Dehnung und Zerrung, da die blutende Partie

ziemlich tief in der Scheide lag. Die Kranke ist noch jetzt nach 6 Jahren vollständig von ihrer Cystocele und starker Rectocele mit Descensus uteri geheilt geblieben.

Das Wundfieber hält sich zuweilen innerhalb sehr mässiger Grenzen, hat meist eine mittlere Intensität, ist jedoch auch zuweilen sehr intensiv.

Einmal wurden Abscesse neben der Wunde im submucösen Gewebe beobachtet. Dieselben erregten heftiges Fieber und mussten eröffnet werden. Später traten jedoch noch Symptome von Neuritis hinzu, mit unerträglichen Schmerzen im Verlauf verschiedener Nerven des Plexus lumbalis und sacralis, Contractur des linken Knies u. s. w. Die Genesung erfolgte sehr langsam.

Bei den sehr zahlreichen Operationen der Freiburger Klinik (65 innerhalb der letzten 7 Jahre) ist einmal ein tödtlicher Ausgang eingetreten und zwar durch Pyämie. Simon scheint häufiger Tod beobachtet zu haben. In jedem Fall ist aber die Operation zu den weniger gefährlichen zu rechnen.

§. 75.

Operationen bei Scheidencysten.

Cystenbildungen in der Vagina, welche durch ihre Grösse ein chirurgisches Interesse gewinnen, sind ziemlich selten. Ein Theil der Vaginalcysten erscheint nur von einer dünnen Mucosaschicht überzogen; andere liegen als interstitielle innerhalb der Fibromusculärschicht der Scheide, oder als subseröse im paravaginalen Bindegewebe unter dem Boden der Douglas'schen Tasche resp. zwischen Scheide und Mastdarm. Sie kommen an der vordern[1]) und hintern Scheidenwand in ziemlich gleicher Häufigkeit vor, seltener sitzen sie seitlich. Meist ist nur eine einzige vorhanden, zuweilen aber auch 2, 3, 4 oder 5 zugleich. Ihre Grösse variirt von Erbsen-, bis zu Nuss- und Faustgrösse (Nélaton). Die Wand der Cyste ist manchmal sehr dick und derb und hebt sich scharf von ihrer Umgebung ab; in anderen Fällen geht sie dagegen ohne bestimmte Grenze in das umgebende Bindegewebe über und ist so dünn, dass sie nach der Scheide herein bläulich durchschimmert. Der Inhalt der Cysten ist meist eine synovia-ähnliche, colloide Masse.

Die Scheidencysten rufen gewöhnlich erst bei grösserem Umfange Störungen hervor, welche ihre Entfernung wünschenswerth erscheinen

[1]) Wir beobachteten vor Kurzem bei einer Gravida auf hiesiger Klinik eine nussgrosse Cyste der Harnröhrenscheidenwand.

lassen. Sie können die Urinentleerung und den Coitus behindern, den Uterus verdrängen oder auch durch ihr Herabtreten in die Vulva und durch Unterhaltung einer blennorrhoischen Secretion lästig werden. Zuweilen machen sie stärkere Beschwerden nur während der Menses.

Die einfache Punction der Cystenwand mit Troicart oder Bistouri, sowie kleine Incisionen bieten durchaus keine Sicherheit gegen Wiederanfüllung. Man hat darum der Incision häufig eine Aetzung mit Argentum nitr. oder der Punction eine Jodinjection (Jobert de Lamballe) folgen lassen. Letztere erscheint bei dem geringen Umfange der Cysten als eine kleinliche Spielerei. Nach Cauterisation der Innenfläche mit Lapis infern. hat man bisweilen eine heftige, entzündliche Reaction beobachtet. Es entstanden durch Fortpflanzung entzündlicher Schwellung vom paravaginalen Bindegewebe aus Erscheinungen von Parametritis, heftige Schmerzen in der Inguinalgegend oder der Fossa iliaca.

Fig. 167.

Die Excision eines Stückes der Cystenwand führte manchmal zu beträchtlichen Nachblutungen, welche die Tamponade oder die Application irgend eines Stypticums erforderte.

Ganz aufgegeben ist das Durchziehen von Setaceen oder die Ligatur, deren Anwendung übrigens nur bei polypenartig gestielten Cysten (Mac Clintock, Ladreit) möglich erscheint.

Das sicherste und radicalste Verfahren ist die totale Exstirpation. Man führt hier eine Incision in Längsrichtung über den grössten Durchmesser der Cyste und präparirt von dieser aus die Scheide von der Cystenwand los. Bei dickem Balge sucht man die Cyste womöglich unverletzt auszuschälen; bei dünner Wand verletzt man leicht die Cyste selbst und muss nun den schlaffen, zusammengefallenen Balg, namentlich nach den Seiten hin, sehr mühsam exstir-

piren. Grosse Vorsicht ist bei hoch im Septum rectovaginale sitzenden Cysten wegen der möglichen Verletzung des Peritoneums, bei tiefer liegenden wegen Eröffnung des Mastdarms nothwendig. Kaltenbach, welcher ein zusammengesetztes Kystom, dessen Innenfläche theils papilläre, theils glanduläre Proliferationen zeigte, zusammen mit einem umgebenden Scheidenlappen wegen Prolaps der hintern Scheidenwand exstirpirte[1]) (vgl. Fig. 167), kam dicht bis an die Mucosa des Rectums. Die Wunde wurde in diesem Falle, wie bei der Kolpoperineorhaphie, von den Seiten her durch Nähte vereinigt und heilte per primam. Auch bei isolirter Exstirpation einer Cyste dürfte es sich zur Vermeidung von Selbstinfection und Nachblutungen empfehlen, einen Theil oder bei kleineren Cysten selbst die ganze Wunde durch Nähte, welche den Grund der Wunde mit umfassen, zu verschliessen. — Die Exstirpation passt wohl am besten bei mittelgrossen interstitiellen Cysten, so wie bei paravaginalen mit derber Wandung. Dagegen dürfte bei grösserem Umfange und dünnerer Wandung wegen der Schwierigkeit der Exstirpation und wegen der Gefahr von Nebenverletzungen eine weite Incision mit nachträglicher Lapisätzung oder Auspinselung mit Jodtinctur vorzuziehen sein.

§. 76.

Exstirpation interstitieller Scheidentumoren.

Am häufigsten treten Fibrome als interstitielle Tumoren in der Vaginalwand auf; doch hat man in neuerer Zeit auch interstitielle Sarcome (Kaschewarova, Spiegelberg) beschrieben, welche in ihrem äussern Verhalten die grösste Uebereinstimmung mit den Fibromen darboten und entweder primär in der Vagina entstanden oder als regionäre Recidive nach sarcomatöser Entartung des Uterus aufgetreten waren. Interstitielle Scheidentumoren prominiren nur, wenn sie an der vordern Wand sitzen, stärker gegen das Lumen der Vagina, während sie sich sonst wegen der Derbheit der Scheidenmucosa mehr nach aussen gegen das paravaginale Zellgewebe oder gleichmässig gegen Vagina und Rectum vorbauchen. Die Fibrome erreichen nur selten die Grösse einer Wallnuss oder eines Eies. Kleinere Tumoren sind meist rundlich, während grössere eine mehr abgeplattete Gestalt annehmen. Die Exstirpation solcher interstitieller Scheidentumoren wird nothwendig, sobald sie durch ihren Sitz oder durch ihren grössern Umfang mechanische Störungen oder Compressionserscheinungen herbeiführen. — Man macht dabei ähnlich wie bei der

[1]) Archiv für Gynäkologie Band V. pag. 183 ff.

Ausschälung von Balggeschwülsten einen Längsschnitt über die Mitte des Tumors, fasst diesen, sobald er freiliegt, mit einer kleinen Hakenzange, präparirt ihn zum Theil stumpf, zum Theil mit Messer und Scheere aus seinem kapselartigen Bindegewebslager, indem man die sich spannenden Bindegewebskegel durchschneidet. Wir sahen Meadows auf diese Weise ein etwa nussgrosses Fibrom aus dem hintern Scheidengewölbe unter vollständiger Freilegung des Operationsfeldes ausschälen, ohne dass eine nennenswerthe Hämorrhagie dabei entstand. — Auch hier wird man mit Vortheil die nach der Operation zurückbleibende Höhle ganz oder theilweise durch umfassende Nähte schliessen.

Aus manchen Beschreibungen geht hervor, dass man zuweilen subperitoneale Cervicalmyome, welche unter Ausweitung des Douglasschen Raumes retrovaginal geworden waren (vgl. §. 58) mit interstitiellen Scheidentumoren verwechselte. — Auch hat man mit Scheidentumoren solche Fibromyome zusammengeworfen, welche mit breiter Basis von der Innenfläche des Cervix ausgingen und nach vollständiger Verstreichung desselben (vgl. Fig. 115) tief in die Scheide herabgetreten waren. Es dürften hierher Beobachtungen von Olivier und Mac Clintock gehören. Diese Aerzte berichten über Fibrome, welche im obern Theile der Vagina mit breiter Basis aufsassen, an ihrem untern und obern Ende ziemlich gleich dick waren und durch Ligatur oder durch Ligatur und nachfolgende Excision entfernt wurden.

§. 77.

Exstirpation breitbasiger Neoplasmen der Scheidenmucosa.

Cancroide und Sarcome kommen zuweilen in Form einer diffusen Infiltration der Scheidenschleimhaut vor. Da bald Zerfall eintritt, so stellen diese Neubildungen meist leichtblutende, da und dort mit frischen Wucherungen bedeckte Geschwürsflächen dar, welche von einem harten Walle umgeben sind. In anderen Fällen beobachtet man einen oder mehrere Knoten mit umgebender Infiltration. Da diese Erkrankung (mit Ausnahme des Scheidengewölbes?) nur sehr selten primär in der Scheide entsteht oder in ihren Anfangsstadien erkannt wird, so ist bisher von einer operativen Behandlung derselben kaum die Rede gewesen. Die Exstirpation der gesammten Neubildung mit ihrem Mutterboden ist indess in allen Fällen angezeigt, wo die benachbarten Lymphbahnen noch nicht mit ergriffen sind, und wo man hoffen darf, das Messer nach aussen von den Grenzen der Neubildung führen zu können. Selbst die Rücksicht auf Blase und Mastdarm darf nicht von einem operativen Eingriffe abhalten,

da man, wenn nur alles Krankhafte entfernt wurde, etwaige Defecte dieser Theile mit grosser Sicherheit durch die Naht zu heilen vermag.

Die Operation besteht in einer Umschneidung des ergriffenen Territoriums mit dem Messer und der Ablösung desselben von den gesunden tieferen Schichten in derselben Weise, wie man etwa ein Rasenstück von dem unterliegenden Erdreich loslösen würde. Die zu erwartende heftige Hämorrhagie wird durch isolirte Unterbindung spritzender Gefässe und bei mässiger Ausdehnung der Wundfläche am besten durch eine Umstechungsnaht gestillt, durch welche gleichzeitig Prima intentio herbeigeführt werden kann. Die Anwendung des Ferrum candens ist nur da anzurathen, wo man zugleich zurückgebliebene Reste der Neubildung zerstören will. Viel weniger zweckmässig ist die Applicaton anderer Styptica auf die offene Wunde.

Spiegelberg excidirte ein, die ganze linke Seite der untern Scheidenhälfte in der Höhe von 3 Cm. einnehmendes, ulcerirtes Medullarsarcom. Nach Unterbindung von drei spritzenden Gefässen wurde die weitere parenchymatöse Blutung durch Aufstreuen von Tanninpulver und Charpietamponade gestillt. Die Kranke erlag mehrere Wochen nach der Operation einer tiefen Phlegmone der Scheide und des Oberschenkels. — Hegar exstirpirte bei einer 56jährigen Frau zwei zum Theil exulcerirte Cancroidknoten, welche sich genau an denjenigen Stellen der Vagina entwickelt hatten, die durch ein geschlossenes Hodge'sches Pessarium gegen die absteigenden Schambeinäste gedrückt worden waren. Gewiss ein hübscher Beitrag zum irritativen Ursprunge maligner Neoplasmen. Die Operationswunde wurde beiderseitig durch die Naht geschlossen. Obwohl vor der Operation alle benachbarten Lymphdrüsen anscheinend gesund waren, trat doch bald eine Recidive in den benachbarten Lymphdrüsen und in verschiedenen Abdominalorganen ein, welcher die Kranke schon nach wenigen Monaten erlag.

§. 78.

Exstirpation von Scheidenpolypen.

Man hat in der Vagina fibröse Polypen, Schleimpolypen und gestielte Papillargeschwülste beobachtet. Den grössten Umfang erreichen die ersteren[1]), während die keulenförmigen Schleimpolypen nur ganz ausnahmsweise bis zur Grösse eines Tauben- oder Hühnereies anwachsen. Die Scheidenpolypen unterhalten Blut- und Schleimflüsse,

[1]) Gremler entfernte z. B. einen 10 Pfund schweren am Scheideneingange angehefteten fibrösen Polypen.

stören bei erheblicherem Umfange den Coitus und werden beschwerlich durch ihr Hervortreten aus der Schamspalte und durch Compression von Nachbarorganen. So musste Traetzl einen faustgrossen Polypen bei einem $^5/_4$ Jahre alten Kinde entfernen, weil er zu einer $1^1/_2$tägigen Harnverhaltung geführt hatte. Eine bestehende Schwangerschaft ist nur eine weitere Aufforderung zur Exstirpation, da ganz abgesehen von einer möglichen mechanischen Behinderung der Geburt, der gequetschte Polyp im Wochenbette leicht necrotisiren und zu Selbstinfection Veranlassung geben könnte. Mac Clintock hat zweimal Scheidenpolypen ohne Unterbrechung der Schwangerschaft (durch Ligatur und Ecrasement entfernt; in dem einen Falle hatte die Constriction des Polypen im Scheideneingange zu Gangränescenz desselben geführt.

Die Exstirpation der Scheidenpolypen wird auf dieselbe Weise wie die der Uteruspolypen durch Messer und Scheere vorgenommen. Nur bei voluminöseren gefässreichen Stielen wird man den Ecraseur oder die Glühschlinge anwenden.

Höning beobachtete auf der Bonner gynäkologischen Klinik einen fibrösen Polypen, der mit einem etwa fingerdicken Stiel von der Harnröhrenwand ausging. Der Tumor lag mit einem faustgrossen Segmente vor der Vulva, mit einem doppelt so grossen Theile in der Vagina und war entsprechend der Vaginalöffnung sanduhrförmig eingeschnürt. Nachdem man von der hintern Commissur aus die Hand um die Geschwulst herumgeführt und einige secundäre Verwachsungen derselben mit Scheide und Hymen getrennt hatte, wurde der Polyp aus der Vagina hervorgezogen und sein Stiel mit einer Scheere durchgeschnitten. Das Ferrum candens genügte nicht zur Stillung der Blutung und mussten die blutenden Gefässe noch besonders umstochen werden. Der entfernte Tumor hatte ein Gewicht von nahezu 3 Pfund, war 20 Cm. lang und etwa 9 Cm. dick. Im Anschlusse hieran berichtete Jacobs über 2 Fälle von fibrösen Scheidenpolypen von 2 und 2 Pfund 7 Loth Gewicht, welche mit bestem Erfolge durch den Ecraseur abgetragen wurden.

§. 79.

Operative Behandlung von Angiektasieen der Scheide.

Circumscripte oder diffuse über grosse Strecken ausgedehnte Venenerweiterungen sind namentlich bei Frauen, die öfters geboren haben, keine Seltenheit. Doch nehmen diese Angiektasieen nach dem Puerperium meist rasch an Umfang ab und machen kaum Beschwerden. Eine operative Behandlung des Leidens ist unseres Wissens allein von Simon unternommen worden, der in einem Falle eine bestehende

Incontinentia urinae auf die vorhandenen Venenerweiterungen zurückführte. Es bestand hier eine Uretrocele vaginalis und war die ganze Harnröhrenscheidenwand derart mit erweiterten Venen durchsetzt, dass die Musculatur der Harnröhre verschwunden und nur der Saum des Orificium ext. intact geblieben war. Der letztere bildete den einzigen Widerstand gegen den andrängenden Urin, hielt ihn aber nur im Liegen zurück. Simon durchschnitt hier zuerst die Venen in der untern Partie der Geschwulst, ätzte mit Eisenchlorid und unterband einzelne heftiger blutende Venenstränge. Durch öftere von unten nach oben fortschreitende Cauterisationen flossen die zahlreichen kleinen Geschwüre allmälig zusammen und bildeten eine ausgedehnte Narbe. Die Kranke wurde dadurch erheblich gebessert und verspürte nur bei schnelleren und angestrengteren Bewegungen den freiwilligen Harnabfluss.

§. 80.

Transplantation von Mucosastückchen auf Scheidengeschwüre.

Beigel wendete die Methode Reverdins, die Transplantation kleiner Hautstückchen, auf torpide Geschwüre der Vagina an. Bei einer 38jährigen Frau wurden auf ein 6 Cm. breites Geschwür der Scheide und Portio vaginalis, welches nach einer heftigen Vaginitis zurückgeblieben war und wiederholten Cauterisationen widerstanden hatte, 5 von der gesunden Vaginalwand entnommene Schleimhautstückchen transplantirt. Nach 5 Tagen hatten 2, nach 8 Tagen sämmtliche Hautstückchen Wurzel gefasst und nach 6 Wochen war das Geschwür geheilt. Im zweiten Falle wurden auf ein 6 Cm. breites Geschwür der hintern Vaginalwand, welches in Folge lang anhaltender mechanischer Reizung entstanden war, 4 aus der Beugefläche des linken Armes geschnittene Pfropfstücke überpflanzt. Erst am 12. Tage konnte man hier den Beginn der Bildung von Ausläufern constatiren. Nach 20 Tagen hatte sich eine Verbindung der 4 Hautstückchen hergestellt und nach 8 Wochen war die Heilung vollendet. Die aufgepflanzten Hautstückchen sollen in der Scheide mit einem in Glycerin getauchten Leinwandläppchen bedeckt und durch einen Baumwolltampon festgehalten werden; die erste Reinigung der Geschwürsfläche soll nicht vor dem 5. oder 6. Tage vorgenommen werden, da man sonst die Hautpartikelchen wegwaschen könnte.

Das Beigel'sche Verfahren ist als Variation eines physiologischen Versuches von grossem Interesse; dagegen glauben wir kaum eine wesentliche Bereicherung unserer Therapie darin erblicken zu dürfen, da die Methode in jedem Falle recht umständlich ist und Geschwüre,

welche energischen Cauterisationen mit Lapis, Holzessig oder dem Ferrum candens widerstehen, zum Mindesten recht selten sind. Auch hegen wir ernstliche Zweifel, ob die Fixirung überpfropfter Hautstücke durch Leinwandläppchen und Scheidentampons, die so rasch eine übelriechende Secretion herbeizuführen pflegen, immer leicht gelingen würde.

§. 81.

Operative Behandlung des Vaginismus s. Spasmus vaginae.

Die unter dem Namen Vaginismus, Vaginodynie etc. bekannten Krämpfe betreffen meist nur die Musculatur des Scheideneingangs, besonders den Constrictor cunni, können sich aber auch auf höhergelegene Partieen der Scheidenmuscularis, sowie auf den Levator und Sphincter ani ausdehnen. Von localen Krankheitsprocessen der Sexualorgane, welche als primäre oder secundäre Erscheinungen den Spasmus vaginae begleiten und die Therapie desselben beeinflussen können, sind zu erwähnen, Röthung, Entzündung, Excoriationen und Fissuren im Scheideneingang, am Hymen und am Analrande, ferner papilläre Excrescenzen, Carunkeln an der Harnröhrenmündung etc. Das Hymen ist oft beträchtlich verdickt und trotz mehrjähriger Ehe nicht selten unverletzt vorhanden. Simpson und Sims sprechen von wahren Neuromen, die sie unter der Scheidenschleimhaut oder am Rande des Hymen gefunden haben.

Die Kranken wenden sich gewöhnlich an den Arzt wegen der bei jedem Versuche einer Cohabitation entstehenden Schmerzanfälle, welche die Ausführung derselben vollständig unmöglich machen und auf diese Weise Sterilität herbeiführen. Selten werden solche schmerzhafte Krampfanfälle allein durch psychische Affecte hervorgerufen. Der Vaginismus findet sich zuweilen auch bei Frauen, welche Kinder gehabt haben. Bei Anderen ist der Coitus längere Zeit hindurch ohne Anstand vollzogen worden und später erst Vaginismus aufgetreten.

Das Leiden wird nicht selten durch eine ausschliesslich medicinisch-diätetische Behandlung vorhandener Localaffectionen der Sexualorgane beseitigt. Auch von chirurgischer Seite ist vor Allem auf Grund einer möglichen Indicatio causalis auf locale pathologische Befunde Rücksicht zu nehmen. Papilläre Excrescenzen müssen mit Messer oder Scheere weggeschnitten oder mit dem Ferrum candens zerstört werden. Submucöse Neurome fasst man mit Hakenpincetten und schneidet sie aus. Sims giebt an, die Heilung erfolge darauf so plötzlich, wie sie auf Entfernung subcutaner Neurome einzutreten

pflege. Ist ein sehr resistentes Hymen erhalten, so wird dasselbe seitlich durch mehrere Incisionen eingekerbt oder im Ganzen abgetragen. Bei Vorhandensein von Excoriationen und Fissuren im Introitus kann man ebenfalls die Kur durch eine energische Cauterisation dieser Stellen einleiten; doch sind gerade diese Befunde, ebenso wie andere Reiz- und Entzündungserscheinungen der äusseren Theile vielfach als secundäre Veränderungen aufzufassen und erscheint darum eine besondere Behandlung derselben sicher oft unnöthig.

Sind greifbare anatomische Veränderungen nicht zugegen oder genügt deren Beseitigung nicht zur Heilung der Krankheit, so ist die weitere chirurgische Behandlung eine lediglich symptomatische und richtet sich direct gegen die ergriffenen Muskelgruppen. Man trachtet dieselben durch Dehnung nachgiebig zu machen oder ihren Widerstand durch Spaltung oder Zerreissung zu überwinden.

In früherer Zeit versuchte man besonders eine allmälige Dilatation der Vagina durch Einlegen von Bougien, durch mehrtägiges Liegenlassen von Blasentampons (Spencer Wells) oder durch Einführung successive dickerer Milchglasspecula. Auch wurden besondere Dilatatoren angegeben, deren Branchen sich auseinanderschrauben lassen. Alle diese Dilatationsmethoden rufen so bedeutenden Schmerz hervor, dass sie im Anfange fast nur während der Narcose angewendet werden können. Sie erhöhen oft nur die vorhandene Reizbarkeit und sind im Ganzen äusserst unsicher in ihrer Wirkung; einen günstigen Erfolg hatten sie meist nur im Vereine mit anderen therapeutischen Massnahmen.

Viel wirksamer ist die blutige Dilatation mit dem Messer (Debout, Sims). Es wird hierbei offen oder subcutan die Muskulatur des Scheideneinganges nach den Seiten oder etwas schräg nach hinten durchtrennt. Sind gleichzeitig spasmodische Contractionen oder Fissuren auch am After zugegen, so durchschneidet man zugleich auch den Sphincter ani. Es werden hierdurch die mit dem Sphincter ani sich kreuzenden Muskelbündel des Constrictor cunni und wohl auch einzelne Faserzüge des Levator ani noch weiter entspannt. Simpson empfahl, um auf alle ergriffenen Muskelgruppen gleichzeitig zu wirken, die Durchschneidung des nervus pudendus.

Sims hat mehrere der bisher genannten Methoden combinirt angewendet. Während der Narcose wird in linker Seitenlage der Frau das Hymen mit einer kleinen Hakenzange gefasst und als zusammenhängende Membran mit einer gekrümmten Scheere ringsherum von seiner Basis abgetragen. Die zuweilen beträchtliche Hämorrhagie wird durch Aufdrücken von Leinwandcompressen oder durch Chloreisen gestillt. Da die zurückbleibende Narbe oft ungemein

empfindlich ist, so wird nun weiter die Vaginalöffnung auf jeder Seite etwa in der Mitte durch einen zolllangen Schnitt in querer Richtung durchtrennt und die im Scheideneingang liegenden Enden des Schnittes bis zur hintern Commissur, ja über diese hinaus in das Integument des Perineums verlängert. Der Scheideneingang wird auf diese Weise Yförmig umschnitten und seine Muskulatur beiderseits quer durchtrennt. Nachträglich wendet Sims dann noch eine methodische Dilatation durch eigene Bougien oder Dilatatoren an. Dies Verfahren setzt eine unnütz grosse Verletzung und ist als zu eingreifend um so mehr zu vermeiden, als wir auf viel milderem Wege dasselbe erreichen können.

Hegar hat in der neuesten Zeit in mehreren Fällen die subcutane Zerreissung der Muskulatur des Scheideneinganges mit oder ohne Spaltung oder Abtragung des Hymen mit bestem Erfolge vorgenommen. Die Frau wird in Rückenlage auf einem gewöhnlichen Untersuchungstische tief chloroformirt, dann geht man bei nach aussen gekehrter Volarfläche mit 2—3 Fingern jeder Hand in den Scheideneingang ein und dehnt denselben mit aller Kraft aus. Meist lässt sich dabei ein krachendes Geräusch von durchrissenen Muskelfasern vernehmen. Der engste Introitus kann auf diese Weise zu einer schlaffen, weiten Oeffnung gemacht werden. Der Scheideneingang gewinnt jedoch rasch seinen Tonus wieder, ohne dass aber die früheren Krämpfe zurückkehren. Die Muskulatur des Scheideneinganges wird durch dies Verfahren wahrscheinlich noch vollständiger getrennt oder wenigstens ad maximum gedehnt, als selbst bei tiefen Incisionen und dabei hat man ausser oberflächlichen Einrissen in der Mucosa keine offene Wunde.

Die Nachbehandlung beschränkt sich darauf, durch Bäder, Adstringentien etc. vorhandene Reizzustände zu beseitigen. Die Hauptsache ist wohl immer, dass die Frau noch durch einige Zeit, bis zur Vernarbung der Schnitte oder Risse, von ihrem Manne getrennt bleibe. Man kann während dieses Zeitraumes zweckmässig ab und zu ein stärkeres Speculum einführen, um die Patientin psychisch zu beruhigen und nicht nur diese, sondern auch sich selbst von dem vollständigen Erfolge der Kur zu überzeugen.

Die gegenwärtig bekannten Behandlungsmethoden setzen uns in den Stand, den Spasmus vaginae ziemlich sicher zu heilen und die Cohabitation schmerzlos zu ermöglichen. Weniger glänzend ist allerdings der Erfolg gegen die Sterilität. Bei 4 durch subcutane Zerreissung der Scheidenmusculatur geheilten Frauen trat nur zweimal kurz nach der Operation Conception ein. Die Schuld liegt hier wohl meist auf Seiten des Mannes, dessen geringe geschlechtliche Potenz

überhaupt in vielen Fällen das ganze Leiden verschuldet. Hierfür spricht schon der Umstand, dass der Spasmus vaginae sich gewöhnlich nicht gleich nach der Verheiratlung, sondern erst nach längeren fruchtlosen oder unzweckmässigen Cohabitationsversuchen einstellt, die zunächst eine hochgradige Reizung der sensiblen Nervenfasern im Scheideneingange und erst später auf reflectorischem Wege die spasmodischen Contractionen herbeiführen.

Operationen an der Vulva und am Damme.

§. 82.

Eröffnung des verschlossenen Vorhofs bei Mangel der Vulva.

Ein vollständiger Mangel der Vulva und somit auch des Vorhofes wird fast stets in Verbindung mit anderen, viel wichtigeren und sogar die Lebensfähigkeit ausschliessenden Missbildungen (Bauchspalte, Cloakbildungen, Atresia ani, Sirenenbildung etc.) beobachtet. Die Haut erstreckt sich hier ohne jede Ausmündungsöffnung für Harn- oder Geschlechtsorgane ununterbrochen von der Symphyse bis zum After hin. Sollen solche Fälle ein speciell gynäkologisches und nicht nur teratologisches Interesse bieten, so muss natürlich gleichzeitig durch das Bestehen einer Urachusfistel der Abfluss des Urins und damit die Lebensfähigkeit ermöglicht sein. Ist dies der Fall, so kann später im geschlechtsreifen Alter der Patientin, wie durch jede andere Form von Gynatresie, Hämatokolpos und Hämatometra bedingt werden. Bis jetzt ist erst ein solcher Fall bekannt geworden, den Dr. Magee mit Erfolg operirte. Es betraf eine 18jährige Person, bei welcher der Harn durch eine „fungöse" Urachusfistel entleert wurde. Seit 12 Monaten bestand Retention des Menstrualblutes. Magee erzielte die Heilung durch einen mehr als $^1/_2$ Zoll tiefen Einschnitt auf das blinde Ende der Vagina oberhalb des Afters. Es entleerte sich fast ein Quart Blut.

§. 83.

Eröffnung der Atresia vulvae s. labialis.

Verklebungen der grossen oder kleinen Labien durch gehinderte Verhornung der aus dem Rete Malpighi hervorgehenden Zellen, kommen im Kindesalter ziemlich häufig zur Beobachtung. Man hat diesen Zustand als Atresia vulvae s. labialis oder als zellige Atresie

der Schamspalte (Bokai) bezeichnet. Die Verklebung der grossen Schamlippen betrifft meist nur ihre beiden hinteren Dritttheile und täuscht eine wirkliche Verlängerung des Dammes nach vorn vor. Die Verwachsungslinie ist hier zuweilen ziemlich derb und markirt sich als ein weisslicher Strang. Die Verwachsung der kleinen Schamlippen ist ebenfalls meist keine vollständige, indem sich entweder nach vorn, dicht hinter der Harnröhrenmündung oder an irgend einer andern Stelle der Verklebungslinie eine feine Lücke oder Spalte vorfindet, welche man gewöhnlich erst wahrnimmt, wenn das Kind urinirt. In seltenen Ausnahmsfällen sind beim Neugebornen die kleinen Schamlippen bis über die Harnröhrenmündung herüber vollständig verklebt, so dass schon in den ersten Lebensstunden wegen gänzlich behinderter Urinentleerung eine chirurgische Behandlung nothwendig wird (Ashwell Bokai). Bei weniger vollständigem Verschlusse bemerkt gewöhnlich die Umgebung der Kinder, dass die Entleerung einigermassen behindert ist, oder die Kleinen klagen selbst über Brennen beim Uriniren und greifen häufig, wie um ein Hinderniss zu beseitigen, nach den Genitalien. Zu einer Zurückhaltung von Menstrualblut kam es bis jetzt bei diesen einfachen Epithelialverklebungen noch niemals, dagegen führten dieselben schon, wenn sie ausnahmsweise so lange persistirten, zu einer Behinderung der Cohabitation.

Ist die Verklebung eine lockere, so genügt ein einfaches, seitliches Auseinanderziehen der Labien mit den Fingern, um sie zu lösen; es sickert dabei höchstens da und dort ein kleiner Blutstropfen aus den getrennten Verklebungen. Bei festeren Verklebungen, wie sie namentlich an den grossen Labien vorkommen, führt man von dem offenen Theile der Schamspalte eine Hohlsonde durch den Vorhof bis in die Gegend der hintern Commissur, drückt mit dieser die Verwachsungslinie vor und spannt sie, worauf man sie mit dem Bistouri oder einem halbstumpfen Instrumente, z. B. einem Spatel oder einer Meisselsonde durchtrennt. Nach Lösung der Verklebungen legt man ein beöltes Läppchen zwischen die Labien, lässt in den nächsten Tagen die Genitalien mehrmals auswaschen, wobei man die Labien gut auseinanderzieht. Die Verhornung der obersten Epithelschicht stellt sich jetzt gewöhnlich sehr rasch ein.

§. 84.

Operative Eingriffe bei Spaltbildungen an Clitoris und Uretra.

Spaltbildungen an Clitoris und Uretra kommen meistens mit Blasenspalte zusammen vor. Da bei dieser Missbildung der Blasendefect die Hauptsache, die Spaltung der äusseren Genitalien nur

Nebensache ist, so können wir die Versuche einer operativen Behandlung dieses Zustandes um so eher als ausserhalb unseres Gebietes liegend übergehen, als sie gerade beim weiblichen Geschlechte nur sehr selten und auch mit ungenügendem Erfolge (Ward) unternommen wurden. Ueberdies lassen die Operationsbeschreibungen von Ayres und Barker an Klarheit sehr viel zu wünschen übrig [1]).

Dagegen interessiren uns die isolirten Spaltbildungen an Clitoris und Uretra, die in allmäligen Uebergangsstufen sich so an die vollkommene Blasenspalte anreihen, dass man sie fast als den geringsten Grad derselben ansehen kann. So fand Gosselin bei einem jungen Mädchen, mit geschlossener Bauchwand und Symphyse, die Harnblase nur an ihrem vordern untern Ende gespalten; dieselbe bildete eine 1,5 Cm. weite Oeffnung unter der Symphyse, durch welche ein Theil der Blasenwand vorgefallen war. Es bestand aber keine vollständige Incontinenz, indem der Urin durch zwei Stunden gehalten werden konnte. Die Clitoris war in zwei Hälften, jede mit einem Präputium- und Glansrudimente gespalten. Die Scheide war geschlossen. Eine noch weniger ausgedehnte Spaltung von Clitoris und Uretra beobachtete Röser und war dies zugleich der einzige uns bekannte Fall, bei dem eine operative Behandlung, wegen der von Kindheit an bestehenden Incontinenz eingeschlagen wurde. Röser beschreibt diesen Fall von Epispadie folgendermassen: „Von der vordern Commissur der grossen Schamlippen zieht sich eine glatte Schleimhautfläche muldenartig unter dem Arcus pubis gegen die Uretra hin, in welche man die Fingerspitze einführen kann. Der hintere Rand der Uretralmündung bildet eine vorspringende scharfkantige Klappe. Die obere Wand der Harnröhre fehlt theilweise. Die Clitoris ist in zwei Hälften gespalten, an denen sich Präputium und Glans unterscheiden lassen und die 8 Linien auseinanderliegen; dem entsprechend klaffen auch die kleinen Labien". Röser führte nun „von den warzenförmigen Resten der Clitoris einen nach oben bogenförmigen Schnitt, präparirte den so umschriebenen Lappen bis zur Höhe der Harnröhrenmündung ab, trennte diese in querer Richtung bis auf die Schenkel der bogenförmigen Schnitte und löste auch den untern Rand dieses horizontalen Schnittes etwas los. Der Lappen wurde nun umgeklappt und zu beiden Seiten der Harnröhrenmündung durch Knopfnähte befestigt. Die Kranke konnte nach 14 Tagen den Urin untertags halten und auch die nächtliche Incontinenz verlor sich nach wiederholten Aetzungen mit Lapis".

---

[1]) Steiner: Ueber die operative Behandlung der Epispadiasis und der angebornen Blasenspalte. Archiv f. Klin. Chirurgie XV. Bd. 2. Heft.

Als eine sehr beschränkte Spaltbildung der Blase dürfte auch eine merkwürdige von Testelin beobachtete „Blasenschamfistel" aufzufassen sein. Derselbe fand bei einem 14jährigen Mädchen, das seit frühester Kindheit an Incontinentia urinae litt, einen 6 Cm. langen mit Schleimhaut ausgekleideten Kanal, welcher direct aus der Blase vor der Harnröhre nach aussen führte und dicht hinter der Clitoris, 3 Cm. von dem orificium der normalen Harnröhre entfernt, mit einer unregelmässigen Oeffnung ausmündete. Der grösste Theil des Harns floss durch die Fistel ab, obwohl daneben auch willkürliche Entleerungen stattfanden. Testelin brachte den Kanal durch Cauterisation mit Kali causticum in seiner ganzen Länge zur Verwachsung.

§. 85.

Operation des veralteten Dammrisses.

Die Operation veralteter Dammrisse gehört ganz der neuern Zeit an[1]) Sie verdankte ihre Ausbildung zunächst der oft gerechtfertigten Scheu mancher Wundärzte unmittelbar nach der Geburt eine längerdauernde eingreifende Operation zu unternehmen (Busch, Carus, Blasius, Roux). Die ursprünglichen Operationsmethoden waren sehr unvollkommen. Man fasste die Ränder des Risses mit Balken- oder Ektropiumzangen und frischte längs dieser, wie an einem Lineale entlang an, oder man stach auch einfach ein Messer flach unter der Narbe her und führte es in sägenden Zügen bis zum vordern Ende der Spalte, so dass ein „ungefähr fingerbreiter" Anfrischungsrand entstand. Je primitiver die Anfrischung, um so complicirter waren die Nahtmethoden. Auch hier begegnet man wieder dem alten unfruchtbaren Streit über die Vorzüge der umschlungenen (Noël, Morlonne), der Knopf- (Dieffenbach) und der Zapfennaht (Roux), während lange Zeit übersehen wurde, wie viel wichtiger es sei, auf die Genauigkeit der Vereinigung nach mehreren Seiten hin zu achten. Im An-

[1]) Die Vereinigung von Dammrissen durch die Naht ist überhaupt keine alte Operation. Ambroise Paré hat sie zuerst angerathen, Guillemeau zuerst mit Erfolg ausgeführt. Die grossen Geburtshelfer des 18. Jahrhunderts, Mauriceau und Smellie haben die Operation aller Wahrscheinlichkeit nach nie ausgeführt, obwohl sie die Möglichkeit ihres Gelingens besprechen. Vom Ende des letzten Jahrhunderts kennen wir glückliche Operationen von Noël und Saucerotte, aber erst sehr viel später kam die Vereinigung von Dammrissen durch die Naht durch die zunehmend bessern Resultate von Dupuytren und Roux mehr in allgemeine Aufnahme. In England sorgten besonders Harvy, in Deutschland Osiander, Mentzel und Zang für die Ausbreitung der Operation.

fange nähte man selbst bei Rissen, die tief ins Septum recto-vaginale hereinreichten, nur von der Dammseite aus (Perineorhaphie). Dieffenbach scheint zuerst die Vereinigung nach drei Seiten, nach Mastdarm, Scheide und Damm hin angewendet zu haben (trianguläre Vereinigung). Er wendete dabei nur Knopfnähte an und legte das grösste Gewicht auf tiefgreifende Dammnähte. Ueberdies unterstützte er die Vereinigung durch Seitenincisionen. Eine sehr bequeme Methode für dreiseitige Vereinigung beschrieb Schuh im Jahre 1856. Die Anfrischung ist schmetterlingsförmig, indem zwei dreieckige Wundflächen am vordern Analrand mit ihren Spitzen zusammenstossen und mit ihrer Basis gegen die Oberschenkel gerichtet sind. Die Methode von Schuh bildet die Grundlage unseres heutigen gebräuchlichsten Operationsverfahrens und ist namentlich von Simon theils vereinfacht, theils weiter ausgebildet worden. Viel weniger Eingang in der Praxis haben complicirtere plastische Methoden mit Lappenverschiebung, wie die Langenbeck'sche Perineosynthese, gefunden. Unter Denjenigen, die sich besonders erfolgreich mit der Operation veralteter Dammrisse beschäftigen, ist noch Baker Brown zu nennnen, der u. A. auch die (von Horner schon früher angegebene) Durchschneidung des Sphincter ani zur Entspannung der Vereinigungslinie in Aufnahme brachte.

Anatomisches. Die Dammrisse beginnen fast immer an der hintern Commissur und erstrecken sich in longitudinaler, seltener in schräger Richtung in verschiedener Tiefe in das Septum recto-vaginale herein. Für unsere Zwecke genügt die Eintheilung in unvollständige und vollständige (complicirte) Dammrisse. — Bei ersteren zerreisst nur das eigentliche Perineum (Haut, subcutanes Zellgewebe, Fascia superficialis, Musc. constrictor cunni, MM. transvers. perinei superf. u. prof.); der M. sphincter ani ext. und die Mastdarmwand bleiben intact. Dagegen setzt sich der Riss nicht selten höher in die Scheide hinein fort und umgreift dabei gerne gabelförmig die Columna rugarum posterior. Die Schamspalte erscheint der Risslänge entsprechend nach hinten verlängert und klaffend. Durch die Narbencontraction werden die Schamlippen nach rückwärts und die Scheidenschleimhaut nach abwärts gezogen; die ursprünglich dreieckige Rissfläche wird dadurch zu einem kleinen unregelmässig begrenzten niedrigen Narbenfeld, das sich am besten noch durch seinen geringen Gefässreichtum von den umliegenden Partieen abhebt. —

Bei den completen Dammrissen ist nebst dem Sphincter ani auch der Mastdarm in verschiedener Höhe mit eingerissen. Der Riss im Rectum misst meist nicht mehr als 1,5—2 Cm., selten ist er 3—4 Cm. lang, oder reicht gar bis in das hintere Scheidengewölbe. Auf der Scheidenseite erstreckt sich der Riss und somit später auch

das Narbengewebe gewöhnlich weit über die Grenzen des Rectaldefects in die Höhe. Auch bei complicirten Dammrissen werden die Defecträuder durch die Narbencontraction theilweise mit Mucosa überkleidet und verkleinern sich zu unregelmässigen streifenartigen Narbenflächen. Die hintere Scheidenwand, häufig hypertrophisch verdickt, überlagert und bedeckt als ein überwallender Wulst die Rissstelle im Septum. Erst wenn man diesen blasser gefärbten Scheidenwulst in die Höhe hebt, praesentirt sich die Rissstelle im Rectum als ein nach oben ausgeschweifter, linienartig zugeschärfter Rand; derselbe geht nach unten und hinten in den unverletzten Analrand über, an welchem nur nach hinten noch die strahlenformige Fältelung erhalten ist. Hinter dem Risse tritt häufig eine Partie kirschroth gefärbter Mastdarmmucosa als halbringförmiger Wulst oder als haselnuss- bis wallnussgrosse Geschwulst hervor. Nach Durchtrennung der Sphincteren von Vulva und Anus gewinnen der Levator ani und die Transversi perinei, ein entschiedenes Uebergewicht und verzerren die vernarbten Rissflächen nicht nur lateralwärts gegen die Schenkel sondern auch nach oben gegen die Beckenhöhle hin. In letzterm Sinne wirkt ganz besonders auch die am Steissbein inserirende Partie des Sphincter ani ext. Durch die Zugwirkung dieser Antagonisten wird demnach die Schamspalte klaffend erhalten, wobei sich die Defecträuder concav ausbiegen; zugleich wird die ganze Partie über das normale Niveau des Perineum's in die Höhe gezogen.

Viel seltener als die an der hintern Commissur beginnenden sind die sogenannten Centralrupturen des Dammes. Werden sie nicht gleich nach der Geburt durch die Naht oder später durch Granulationsbildung geschlossen, so bleiben „Dammfisteln“ (Simpson, Martin, Halmagrand) zurück, durch welche die Menses und Vaginalsecrete ihren Weg nach aussen nehmen. Gewöhnlich sind dieselben weithin von Narbengewebe umgeben, da der ursprüngliche Riss zackig nach verschiedenen Richtungen auslief und der Entstehung derselben wohl immer auch eine stärkere Quetschung der betreffenden Partieen vorausging.

Indicationen: Complete mit Zerreissung des Sphincter ani verbundene Dammrisse sind mit grossen Beschwerden für die Frauen verbunden. Koth und Winde werden nur unvollkommen zurückgehalten; dünner Stuhl geht fast immer unwillkürlich ab[1]). Der Einfluss

[1]) Da die Kranken gewöhnlich angeben „Koth und Winde gingen vorn heraus“ und da auch ein Klysma denselben Weg nimmt, so werden solche Einrisse ins Septum recto-vaginale nicht nur von Hebammen, sondern vielfach selbst von Aerzten für Mastdarmscheidenfisteln angesehen. — Dass neben tiefen Dammrissen zuweilen gleichzeitig Mastdarmscheidenfisteln vorkommen, führten wir oben an.

tiefer Dammrisse auf Dislocationen von Uterus und Scheide ist früher vielfach überschätzt worden. Es ist im Gegentheile auffallend, dass Uterus und Scheidenprolapse nicht häufiger bei vollständigen Dammrissen beobachtet werden.

Unvollkommene Dammrisse verursachen im Ganzen viel weniger Unbequemlichkeiten. Die Frauen suchen ärztliche Behandlung meist nur dann auf, wenn der Lufteintritt in die Vulva lästige Reizungserscheinungen, wie vermehrte Secretion und Excoriationsbildung herbeiführt, oder wenn gleichzeitig Prolapse des Uterus oder der hintern Scheidenwand bestehen; auch gibt die beträchtliche Erweiterung der Schamspalte zuweilen zu ehelicher Unzufriedenheit Veranlassung.

Obgleich wir hier nur von den veralteten Dammrissen sprechen, können wir doch eine wichtige Frage nicht unberührt lassen, nämlich die, ob man Perinealrupturen grundsätzlich sogleich nach der Geburt vereinigen oder diese Operation erst auf eine spätere Zeit verschieben solle. Die Mehrzahl der Geburtshelfer neigt gegenwärtig wohl zu der Ansicht hin, dass die Vereinigung in der Regel sofort vorzunehmen sei. Man stillt so am einfachsten die in einzelnen Fällen nicht unbeträchtliche Blutung und beugt einer möglichen Infection vor. Auch passen die frischen Rissflächen, welche nicht wie später durch Narbencontraction verzerrt sind, gut auf einander und es bedarf daher nur geringer Nachhilfe durch Entfernung gequetschter Gewebstheile mit der Scheere, um sie vollständig für die Vereinigung tauglich zu machen. Wir haben wiederholt selbst complete Dammrisse, die mehrere Centimeter tief in den Mastdarm hineinreichten, mit bestem Erfolge unmittelbar nach der Geburt triangulär vereinigt. Doch stehen gerade bei complicirten Dammrissen der sofortigen Operation nicht selten ernstliche Bedenken entgegen. Die Vereinigung eines solchen Defectes stellt stets einen bedeutenden Eingriff dar, welcher sich nicht schnell durchführen lässt. Es ist eine längere Entblössung der oft im Schweisse liegenden, fröstelnden, körperlich und moralisch erschöpften Frau nothwendig. Dabei fällt häufig noch der Mangel an Assistenz und gehöriger Beleuchtung schwer ins Gewicht. Man kann daher offenbar der Primäroperation nicht unbedingt das Wort reden, sondern wird im einzelnen Falle Indicationen und Contraindicationen, die sich etwa aus dem allgemeinen Kräftezustande und den Aussenverhältnissen der Patientin ergeben, strenge abwägen müssen.

Holst hat in neuerer Zeit darauf hingewiesen, dass die Naht auch am 5—10. Tage des Wochenbetts sehr gute Resultate ergibt. Er legt zuerst die Nähte an und trägt dann die Granulationen innerhalb derselben ab. Wir können Holst's Empfehlung nicht beitreten

und halten eine solche gleichsam intermediäre Operation für geradezu gefährlich. Eine zwingende Indication oder ein besonderer Vortheil ist für die Vereinigung am 5—10. Tage des Wochenbetts in keiner Weise vorhanden. Die granulirende Wunde ist ebenso vor Blutung als Infection geschützt, wohl aber kann letztere bei der fortdauernden Lochialsecretion gerade durch den operativen Eingriff herbeigeführt werden. Wir haben wiederholt in der Praxis anderer Aerzte sofort nach einer am 8—10. Tage nach der Geburt vorgenommenen Dammnaht die schwersten pyämischen Erkrankungen mit letalem Ausgange auftreten sehen, während uns auf der andern Seite die Vereinigung veralteter Dammrisse stets die besten Resultate ergab[1]). Wurde daher ein Dammriss aus irgend einem Grunde nicht sofort nach der Geburt genäht, so rathen wir die Operation unter keinen Umständen vor Ablauf der sechswöchentlichen puerperalen Involutionsperiode vorzunehmen. Da die Operation bei veralteten Defecten eine langdauernde und recht schmerzhafte ist, so würden wir sie auch nie während der Dauer des Stillgeschäfts oder während der Schwangerschaft ausführen.

Vorbereitung: Der Darm muss vor der Operation gründlich entleert werden. Die Anfrischung und Nahtanlegung ist, so weit sie die Cutis und das Rectum betrifft, sehr schmerzhaft und lässt sich daher die Anwendung von Chloroform nicht wohl umgehen, obwohl sie wegen der langen Operationsdauer und der Brechbewegungen, durch welche das Operationsfeld beständig hin und her verschoben wird, häufig recht unbequeme Folgen hat. Die beste Lagerung ist die Steinschnittlage; mit grösster Aufmerksamkeit ist darauf zu achten, dass die Patientin mit dem Gesässe dicht an den Rand des Operationstisches gerückt wird und vollkommen gerade liegt; sonst wird sofort das Operationsfeld seitlich verschoben und eine symmetrische Anfrischung unmöglich gemacht.

Vereinigung unvollkommener Dammrisse.

Diese Operation entspricht ganz einer Kolpoperineoraphie. Man beabsichtigt nicht nur die Hautbrücke des Dammes zu verlängern, sondern auch das ganze Septum recto-vaginale in sagittaler Richtung zu verstärken.

---

[1]) Aehnliche Erfahrungen hat auch Heppner gemacht. Eine seiner Patientinnen, bei der am 12. Tage nach der Geburt operirt wurde, starb 10 Tage darauf an „septischem Puerperalfieber". Eine zweite, die 23 Tage nach der Geburt operirt wurde, ging 3 Wochen später an einem von der Gefässgegend ausgehenden Erysipelas migrans zu Grunde. Dagegen verliefen die Operationen veralteter Dammrisse (quoad vitam) stets günstig.

Da die Narbenflächen des Risses sehr geschrumpft und verzogen sind, so kann man sich mit der Anfrischung nicht einfach an deren Ränder, die sich überdiess nur undeutlich von ihrer Umgebung abheben, halten. Es ist vielmehr Sache des Operateurs die Grenzen der Anfrischung in gesundes Gewebe zu verlegen und in der Haut der Labien beiderseits diejenigen Stellen selbst zu bestimmen, bis zu welchen der Damm verlängert werden soll. Auf diese beiden Punkte führt man sodann, von einem in der Mittellinie der hintern Scheidenwand gelegenen Punkte aus, zwei leicht concav nach aussen ausgebogene Schnitte, welche so ein gleichschenkliges Dreieck umgränzen. Die Spitze dieses Dreiecks wird im Allgemeinen um so höher hinauf in die Scheide verlegt, je ausgedehnter der Dammriss ist, und kann ihre Entfernung von der hintern Commissur zwischen 3—5—6 Ctm. schwanken. Die Basis dieses Dreiecks endlich wird durch einen Schnitt gebildet, welcher in querer Richtung von den beiden Ausgangspunkten in den Labien genau an der Grenze zwischen Cutis und Mucosa des Introitus verläuft und gegen den After etwas convex ausgebogen ist. Die weitere Operation ist bei den Prolapsoperationen geschildert.

Statt dieser oben geschilderten dreieckigen hat man auch zuweilen eine halbmondförmige Anfrischung gemacht. Die etwa 1,5 Ctm. hohe Mitte des querliegenden Halbmondes entspricht der Mitte der hintern Commissur, während seine beiden seitlichen Hälften den Introitus so weit nach vorn zu umgreifen, als der Damm verlängert werden soll. Die Wundfläche wird bei der Vereinigung ebenfalls in der Mitte zusammengefaltet und durch eine doppelte Reihe von Nähten gegen die Vagina und gegen den Damm hin geschlossen. Es wird auf diese Weise nur der Damm im engeren Sinne verlängert und nicht auch, wie bei der vorher beschriebenen Methode, das Septum recto-vaginale höher in der Vagina herauf in sagittaler Richtung verstärkt. — Endlich hat man auch die Langenbeck'sche Perineosynthese (vgl. unt.) in modificirter Weise bei den unvollkommenen Dammrissen angewendet.

Vereinigung complicirter Dammrisse.

Langenbecks Perineosynthese ist eine plastische Operation mit Lappenverschiebung. Das Wesentliche dieser Methode besteht darin, dass aus der hintern Vaginalwand ein Lappen gebildet wird, der nach vorn an den wundgemachten seitlichen Defectwänden befestigt und so gleichsam als Dach für den neuen Damm dienen soll.

Verhaeghe und Biefel beschreiben die Operation, theilweise schwer verständlich, etwa folgendermassen:

I. Akt der Operation. Wundmachung des freien Randes der Rectovaginalscheidewand. Zwei Finger der linken Hand spannen vom Mastdarm aus die Theile in querer Richtung, worauf mit einer krummen Scheere ein schmaler Streifen von der ganzen Dicke der Scheidewand abgetrennt wird.

II. Akt. Theilung der Scheidewand und Bildung des Ersatzlappens. An der hintern Vaginalwand wird ein nach abwärts abgerundeter Lappen umschnitten und von seiner Unterlage nach aufwärts lospräparirt, wodurch das Septum recto-vaginale in 2 Lamellen gespalten wird. Die hintere Lamelle bleibt am Platze und dient zum Verschlusse des Mastdarms, die vordere Lamelle wird vorgezogen und an den vordern Theil des neuen Perineum's befestigt, wo sie eine schief nach abwärts verlaufende Fläche, eine Art von Klappe bilden soll, welche die Flüssigkeiten der Vagina abhält, über die neu zuvereinigenden Theile zu fliessen.

III. Akt. Wundmachung der Lippen des Risses. Mittelst eines Scalpelles wird an der innern Fläche jeder Lippe ein vierseitiger Raum umschrieben und durch Abpräpariren einer etwa linsendicken Gewebsschicht wundgemacht. Nach vorn beginnt der Einschnitt an der Stelle, wo die hintere Commissur der Scheide sein sollte, nach hinten geht er beiderseits in das wundgemachte Septum über. Die ganze Anfrischungsfläche ist etwa $1^1/_2$" lang und $^3/_4$" breit.

IV. Akt. Nahtanlegung. Zuerst wird die Naht gegen das Rectum hin angelegt, sodann der Lappen der Scheidewand beiderseits durch 2—3 Nähte an dem vordern Theile des neuen Perineum's befestigt. Endlich vereinigt man die Wundspalte des Dammes von vorn nach hinten.

Die Perineosynthese ist schwierig in ihrer Ausführung, ohne dabei im Geringsten die Sicherheit des Operationserfolges zu fördern. Im Gegentheile bleiben häufiger als bei anderen Operationsmethoden kleine Fisteln zwischen Mastdarm und Scheide am Seitenrande der Basis des Ersatzlappens zurück. Ferner retrahirt sich später auch der vorgezogene Scheidenlappen sammt dem mit ihm verwachsenen Theile des Dammes nach hinten und aufwärts. Der Damm wird auf diese Weise bald beträchtlich, bis auf 1 oder gar nur $^1/_2$ Ctm., verkürzt und hiemit der Introitus entsprechend erweitert. Selbst wenn die Vereinigung glückt, wird zwar die Incontinenz geheilt, aber der Formfehler nicht so gut, wie durch andere Methoden beseitigt. Endlich ist noch zu berücksichtigen, dass die gesetzte Verletzung bei der Perineosynthese eine sehr bedeutende ist und dass namentlich das Lospräpariren des Scheidenlappens aus dem venenreichen Septum recto-vaginale leicht

zu thrombotischen und pyämischen Vorgängen Veranlassung geben kann.

Triangulăre Vereinigung: Die Continuität des Septum recto-vaginale ist bei den completen Dammrissen in dreierlei Richtung, gegen den Mastdarm, die Scheide und den Damm hin aufgehoben. Nach diesen drei Seiten hin muss daher bei der Operation veralteter, ebenso wie bei der Vereinigung frischer Rupturen, ein neuer Verschluss hergestellt werden[1]). Da die früheren Contouren des durchrissenen Septums an den auseinander gewichenen und zum Theil in die Höhe gezogenen Rändern des Risses nicht mehr zu erkennen sind, so müssen wir uns die zu vereinigenden Anfrischungsflächen aus freier Hand so zurechtschneiden, dass nach ihrer Vereinigung die frühere dreieckige Form des Septum recto-vaginale mit unterer Basis wieder entsteht. Wir erreichen dies, indem wir (vgl. Fig. 168) rechts und links dreieckige Wundflächen a c o e und b d o e anlegen; deren Basis gegen den Oberschenkel gerichtet ist und deren Spitzen breit am untern Rande des zerrissenen Septum's zusammenfliessen. Diese beiden dreieckigen Wundflächen sollen nun in der Art zusammengenäht werden, dass a o mit o b die Vereinigungslinie nach der Scheide, a c mit b d nach dem Damm und c e mit e d nach dem Rectum hin darstellen. Da der Riss im Mastdarm nicht dieselbe Längsausdehnung hat, wie auf der Scheidenseite, so müssen die Rectalränder c e und e d kürzer sein als die Scheidenränder a o und o b. Man erreicht dies einfach dadurch, dass man nicht gleichschenkelige Dreiecke a c o e und b d o e ausschneidet, sondern die Linien a c' und b d' nach dem After zu convergiren lässt. Im andern Falle würde die vordere Rectalwand überflüssig verlängert werden und den hintern Analrand gleichsam überdachen; auch wäre die Vereinigung nicht ohne grosse Spannung möglich. — Dagegen lassen sich die kürzern Rectalschenkel c' e und e d' ohne grosse Schwierigkeit vereinigen, besonders da man den Winkel c' e d' bei der Anfrischung leicht spitz ausschneiden kann. Eine viel grössere Spannung ist bei Vereinigung der längern Scheidenanfrischungslinien a o und o b zu überwinden; auch legen sich hier die correspondiren-

Fig. 168.

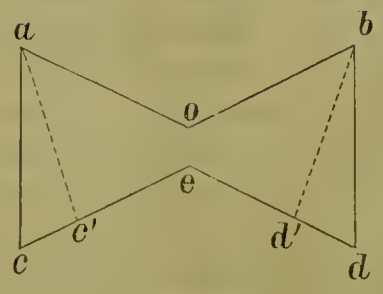

[1]) Die einseitige Perineorhaphie, die Vereinigung allein nach dem Damme hin, (vgl. oben) ist mit Recht als zu unsicher ganz verlassen worden, obwohl sie ausnahmsweise bei ganz seichten Einrissen in den Mastdarm gute Resultate ergeben kann (Simon.)

den Punkte, welche manchmal fast in einer geraden Linie neben einander liegen, nur schlecht aneinander. Leicht richtet sich beim Zusammenschnüren der Nähte die Vereinigungslinie als ein senkrechter Wulst in die Höhe. Fast all diesen Uebelständen kann man erfolgreich begegnen, wenn man auf a o b noch eine dreieckige mit der Spitze gegen das Scheidengewölbe vorspringende Anfrischungsfläche

Fig. 169.

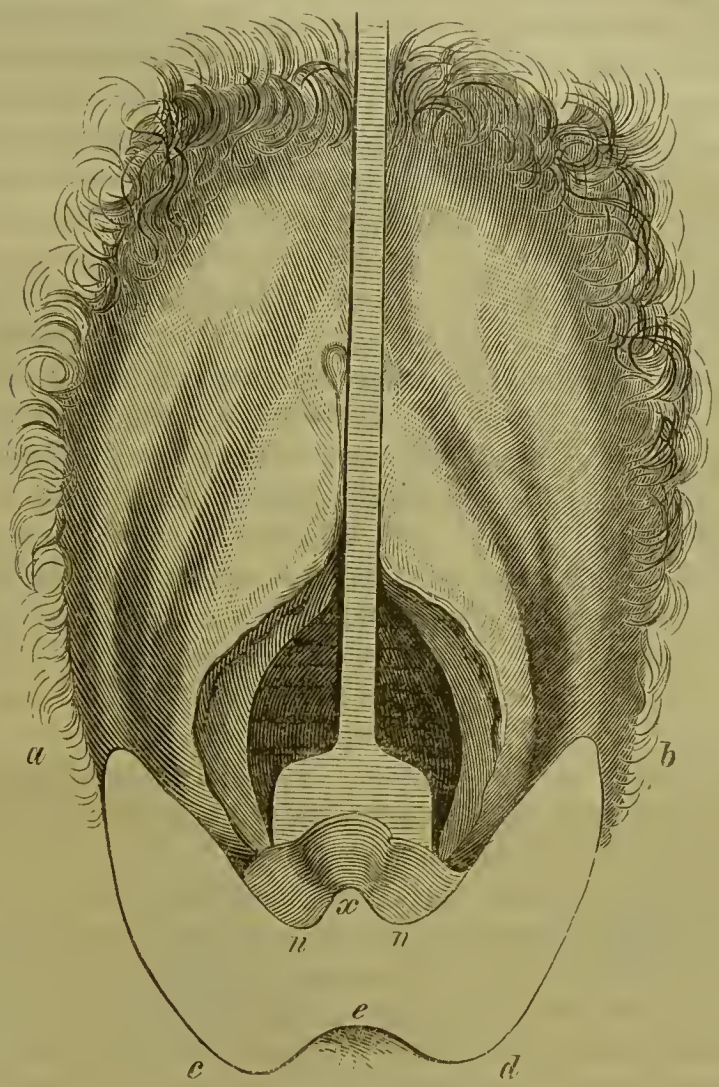

n x n (Fig. 169) aufsetzt, welche sich sehr leicht von den Seiten her vereinigen lässt. Durch das Hinaufrücken der Anfrischung in der Vagina werden überdies die Spitzen der Vereinigungswinkel in Scheide (x) und Rectum (e) (Fig. 169 und Fig. 174) weiter auseinandergerückt und nicht nur die über e zu vereinigende Gewebsmasse, sondern auch höher hinauf das ganze Septum recto-vaginale in sagittaler Richtung

verstärkt. Es wird hierdurch die Sicherheit und Genauigkeit der Vereinigung bedeutend gesteigert und bleiben namentlich viel seltener Mastdarmscheidenfisteln in der Gegend von e zurück. Endlich giebt auch das Anfrischungsdreieck n x n der ganzen Vereinigungslinie eine gegen die Scheide hin hübsch excavirte Gestalt, wie etwa Fig. 174 andeutet.

Dies die allgemeinen Gesichtspunkte. Die Ausführung der Operation selbst gestaltet sich etwa folgendermassen: Die vordere Scheidenwand wird mit einem breiten Scheidenhalter in die Höhe gezogen und die Gesässhaut in der Gegend des Anus und die Labien in der Nähe des vordern Anfrischungswinkels durch Doppelhäkchen oder Kugelzangen beiderseitig in divergirender Richtung ausgespannt. Man beginnt die Anfrischung am besten mit Umschneidung des Dreiecks n x n; (vgl. Fig. 169) x muss genau in der Mittellinie der hintern Scheidenwand, etwa 2 Cm. von der Spitze des Anfrischungswinkels e im Rectum entfernt liegen. Von n n führt man sodann auf beiden Seiten leicht nach vorn ausgebogene Schnitte nach aussen und oben zu a und b als den Punkten, welche die lateralen Grenzpunkte der hintern Commissur bilden sollen; diese Punkte liegen etwa am innern Rande des untersten Abschnittes der grossen Schamlippen. Von hier aus lässt man die etwa 3—4 Cm. langen Schnitte a c und b d, welche die künftige Dammgrenze bilden sollen, nach abwärts convergiren und frischt endlich noch den Mastdarm durch die Schnitte c e und e d an. Innerhalb dieser Anfrischungsgrenzen wird das Gewebe mit senkrecht auf die Fläche gerichtetem Scalpell etwa 2—3 Mm. tief getrennt, der losgelöste Rand mit der Pincette gefasst und der ganze umschnittene Lappen mit flachgehaltenem Messer von oben und von den Seiten her abpräparirt. Um die Rectalwundränder recht scharf anzufrischen kann man sie, statt mit dem Scalpell, mit einer Scheere längs ihres freien untern Randes abtragen.

Die Blutung ist bei der Anfrischung selten von Bedeutung und lässt sich durch Ueberrieseln der Wunde mit kaltem Wasser, durch flüchtige Compression mit Schwämmen oder provisorische Anlegung von Sperrpincetten leicht in Schranken halten. Sollte sie einmal sehr störend werden, so legt man an den bisher angefrischten Theilen Umstechungsnähte an, welche die spritzenden Gefässe umfassen. Nach Glättung der Wundfläche schreitet man vom Anfrischungswinkel n x n aus zur Anlegung der Scheidennähte. Wir verwenden zur Nahtanlegung gewöhnliche, krumme, in einen Nadelhalter gefasste Nadeln; dieselben werden 3 Mm. nach aussen vom Wundrande eingestochen, flach unter dem ganzen Grunde der Wunde hergeführt und auf der andern Seite, an einem genau correspondirenden Punkte, wieder

herausgeleitet (vgl. Fig. 170). Da, wo die Wundfläche breiter wird, sticht man die Nadel nahe der Mitte der Wunde aus und dicht daneben wieder ein, um nicht zu viel Gewebe mitzufassen. Sind die zur Vereinigung des Dreiecks n x n nothwendigen Nähte eingeführt, so kann man nun einige Rectumnähte anlegen (Fig. 171). Man sticht hier vom Rectum aus eine Nadel 3 Mm. vom Wundrand entfernt bei r von unten nach aufwärts durch, führt dieselbe eine Strecke weit unter dem Grunde der Wunde her und zieht sie bei r' heraus. Nun fasst man sie mit nach abwärts gekehrter Spitze von Neuem in den Nadelhalter und führt sie auf der andern Seite an genau entsprechenden Punkten von oben nach unten durch. Die Schlinge der Naht liegt jetzt in der Wunde und die beiden aus dem Rectum hervortretenden freien Enden derselben hängen nach abwärts (Fig. 171). Statt dieselbe Nadel einmal von unten nach oben und dann von oben nach unten in einem Kreisbogen um die Wundränder herumzuführen, kann man auch an jedes Drahtende eine Nadel einfädeln und auf beiden Seiten die Wundränder von oben nach unten

Fig. 170.

Fig. 171.

Fig. 172.

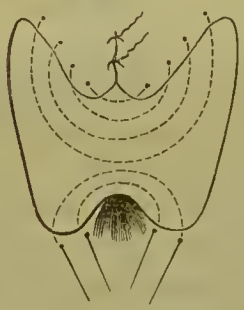

resp. von innen nach aussen durchstechen. Sobald einige Rectumnähte angelegt sind, so ist es zweckmässig diese sowie die bisherigen Scheidennähte zu knüpfen, resp. zu schnüren (Fig. 172). Man verkleinert sich dadurch die Wundfläche, übersieht besser wie viel Terrain die bisherigen Nähte freigelassen, und wohin zum bessern

Aneinanderpassen der Wundränder oder zur Entspannung weitere oberflächliche, tiefe oder halbtiefe Nähte angelegt werden müssen. Dieselben werden jetzt abwechselnd auf der Scheiden- und Mastdarmseite eingeführt und sofort geknüpft. Ist die ganze Vereinigungslinie gegen Mastdarm und Scheide hin geschlossen, so werden nun nach denselben Regeln (vgl. Fig. 173) die Dammnähte angelegt. Während des Zusammenschnürens derselben müssen zur Verminderung der Spannung die vorher gespreizten in Hüft- und Kniegelenk gebeugten Beine der Patientin einander genähert werden.

Eine von der eben beschriebenen abweichende Anfrischungsmethode hat Freund angegeben. Er geht davon aus, dass der Riss die Columna rugarum post. gewöhnlich einseitig, oder beiderseitig gabelförmig umfasse. Frische man nach dem bisherigen Modus an, so würden unter grosser Spannung Theile, die naturgemäss nicht zu einandergehören, zusammengenäht. Freund umschneidet daher die Columna regarum post. und präparirt neben derselben ein- oder beiderseitig (je nach dem Riss) ein fingerförmiges Stück aus der eingerissenen Vaginalfalte ab. Die weitere Wundmachung wird sodann nach der bisherigen Methode (zuweilen mit litzenförmigen Fortsetzungen der Anfrischung an der Mastdarmöffnung), ausgeführt. Nun wird zuerst der Mastdarm genäht, darauf die Columna rugarum je mit der zugehörigen Seitenwand vereinigt, wobei sofort das Einsinken der Nähte in die sich bildenden Falten bemerklich wird; dann wird die Wundfläche der innern Partie der Vulva und endlich die des äussern Dammes genäht. — Wir haben eine entsprechende Anfrischung bis jetzt erst bei einem incompleten Risse versucht und dabei eine gute Aneinanderlagerung der angefrischten Partien erzielt.

Fig. 173.

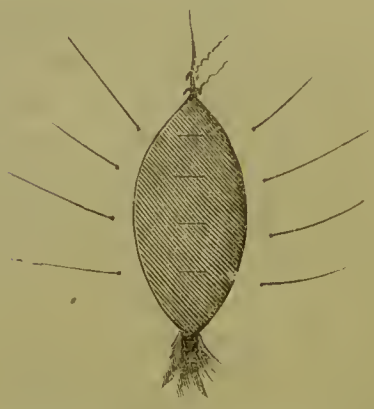

Es ist bei der triangulären Vereinigung nicht gleichgiltig, welche Nahtreihen tief, und welche oberflächlich angelegt werden. Dieffenbach u. A. legten tiefe Suturen nur nach dem Damme zu an, während Simon später mit Recht den „Höhlennähten", d. h. den Mastdarm- und Scheidennähten grössere Wichtigkeit gegenüber den Dammnähten beilegte. Gegenwärtig hält Simon sehr tiefe Mastdarmnähte für besonders vortheilhaft und legt die Scheidennähte nur etwa halbtief an. Auch wir halten tiefe Höhlennähte für zweckmässiger als

tiefe Dammnähte, ohne dabei gerade Scheiden- oder Mastdarmnähte principiell zu bevorzugen. (vgl. Fig. 174).

Wir verwenden auch bei der Perineoplastik die gewöhnliche Schnürnaht mit Draht. Näht man mit Seide, so genügt stets die einfache Knopfnaht. Heppner in St. Petersburg hat in neuester Zeit wieder eine complicirtere, nämlich eine Achternaht angegeben, bei welcher eine Naht gleichzeitig die Vereinigung nach Scheide und Damm hin besorgen soll. Die an beiden Enden mit Nadeln versehenenen Fäden werden auf beiden Seiten in der Mitte der Wundfläche

Fig. 174.

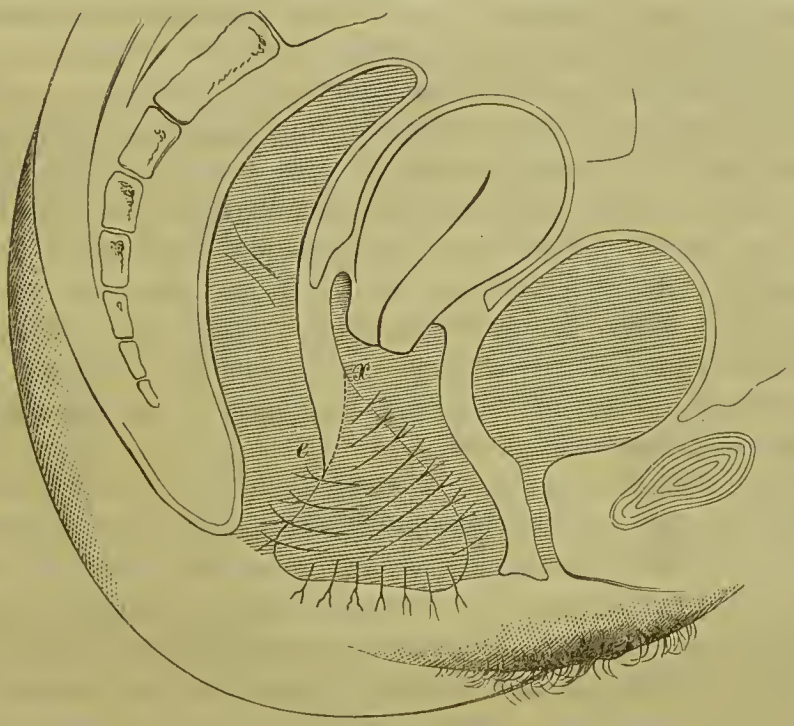

ausgestochen, gekreuzt und sodann auf der entgegengesetzten Wundfläche vollends durchgeführt. Die Schlinge der Naht liegt hier in der Vagina, während die zu schnürenden Enden gegen den Damm herabhängen. Heppner verspricht sich bei Vereinigung breiter Wundflächen besonders darum Nutzen von dieser Achternaht, weil bei ihr der Zug der Suturen nur in einer Richtung, bei triangulärer Vereinigung dagegen nach entgegengesetzten Seiten, z. B. nach Mastdarm und Scheide hin, wirke. Bei letzterer werde darum das Gewebe in der Mitte gezerrt, es entständen leicht Abscesse, die dann, nach beiden Seiten durchbrechend, Fisteln hinterliessen. Eine weitere Modification

der Achternaht besteht darin, dass dieselbe nach zwei Richtungen, nach Scheide und Damm hin, geschnürt wird. Die Achternaht ist unnöthig complicirt und gestattet gewiss keine so genaue Vereinigung wie die trianguläre Naht.

Dieffenbach wendete früher entspannende Seitenincisionen an. Dieselben sollten etwa einen Zoll nach aussen von der Dammnaht, parallel mit derselben, und um ein Drittel länger als diese angelegt werden, und bis in das subcutane Fettgewebe der Nates eindringen. Verlegt man bei der Anfrischung die Dammgrenze nicht zu weit gegen die Nates, so ist die Spannung bei der Vereinigung meist nur unbedeutend; die Erfahrung hat daher auch die Entbehrlichkeit solcher entspannenden Seitenincisionen vielfach nachgewiesen. Ueberdies erscheint auch die Anwesenheit zweier eiternder und jeder äussern Infection ausgesetzten Wunden zu beiden Seiten der frischen Vereinigung durchaus nicht gleichgiltig. Weit nützlicher ist die besonders von Baker Brown vielfach verwendete Durchschneidung des Sphincter ani. Der günstige Effect dieser Operation beruht unsrer Ansicht nach weniger auf einer Entspannung der Rectumnähte, als darauf, dass nun der Koth sehr frei, ohne erst das Rectum schlauchartig über den After auszudehnen und die Vereinigungslinie zu zerren, abgehen kann. Baker Brown durchtrennte den Sphincter ani subcutan nach hinten gegen das Steissbein. Wir haben ihn stets mit bestem Erfolge subcutan oder offen durch zwei ausgiebige seitliche Incisionen am hintern Analrand gespalten.

Nachbehandlung: Nach Beendigung der Operation wird die Vereinigungslinie mit Chlorwasser abgetupft und ein Chlorwasserläppchen über den Damm gelegt. Die Operirte liegt in der nächstfolgenden Zeit am besten mit geschlossenen Knieen. Dabei hat man für regelmässige Urinentleerung und vom 4—5. Tage an (vgl. §. 73) für Stuhl zu sorgen. Ohne besondere Indication sind tägliche, reinigende Einspritzungen ebenso überflüssig, wie die von Heppner empfohlene beständige Ueberrieselung der Scheide und des Dammes. Die Wunde wird vielmehr in den ersten Tagen vollkommen in Ruhe gelassen und nur nach einer Stuhlentleerung mit einem in Chlorwasser getauchten Wattebäuschchen gereinigt. Vom 6. Tage an kann man in der Seitenlage die leicht erreichbaren Dammnähte entfernen, während die Scheidennähte noch 5—6 Tage länger liegen bleiben. Zuletzt, etwa vom 14. Tage an, werden in Seiten- oder Knieellbogenlage die Mastdarmnähte entfernt, wobei man die hintere Rectalwand mit einem schmalen Seitenhebel nach rückwärts zieht. Eine forcirte Steissrückenlage würde höchstens zur Entfernung der zwei oder drei untersten Rectalnähte genügen.

Die Reaction auf die Operation ist im Allgemeinen eine sehr mässige. Etwas Schmerz in der Wunde, ein mässiges Wundfieber zuweilen auch (nach vorausgegangenem Kathetrismus) ein leichter Blasenkatarrh, sind meist die einzigen in die Augen fallenden Erscheinungen. Bei günstigem Verlaufe kann die Operirte schon vom 10. Tage an aufstehen. — Wundkrankheiten kommen nach der Perineoplastik im Ganzen ziemlich selten vor. Diphteritis, Erysipel, Lymphangitis, Septichämie, Venenthrombosen mit consecutiver Parametritis, Phlegmasia alba dolens oder Pyämie werden fast nur in inficirten Hospitälern beobachtet. Hegar hat in den letzten Jahren von 10 Operirten keine und Simon von 21 nur eine einzige (an Pyämie) verloren. Auch in andrer Hinsicht sind die Operationserfolge sehr befriedigende. Die vollständige Vereinigung des Defectes gelingt fast ohne Ausnahme und es werden durch die Operation die früher vorhandenen Beschwerden, namentlich die Incontinentia alvi, sehr sicher beseitigt. Während daher noch Dieffenbach sagte: „die Operation veralteter Dammrisse gehört zu den schwierigsten und öfter misslingenden Eingriffen", dürfen wir im Gegentheile behaupten, dass es wenig dankbarere, in ihrem Erfolge sicherere plastische Operationen gebe.

Nicht immer wird indess ein vollständiger Erfolg schon durch die erste Operation erreicht. Leicht bleiben namentlich an der Grenze zwischen perinealem und supraperinealem Theile des Septum's oder in der Gegend des obern Vereinigungswinkels im Rectum grössere oder kleinere Fisteln zwischen Scheide und Mastdarm zurück. Diese Fisteln entstehen entweder durch partielles Auseinanderweichen der Wundränder oder entsprechen einem Fadenloche. Die letztern haben besondere Neigung zu Spontanverschluss oder heilen auf Cauterisation. Grössere Fisteln erfordern dieselben operativen Eingriffe wie primäre Rectovaginalfisteln. Häufig erscheint es indess gerathen, von vornherein auf eine isolirte Verschliessung der Mastdarmscheidenfistel zu verzichten und sofort nach Spaltung der vereinigten Dammbrücke von Neuem die triangulăre Vereinigung zu versuchen. Auch zwischen Scheide und Damm bleiben nicht selten kleine Lücken in der Vereinigungslinie zurück. Solche Scheidendammfisteln stellen meist längere gewundene Kanäle dar, welche bei ihrem engen Kaliber nur geringe Beschwerden machen und sich wohl immer spontan oder auf Aetzung schliessen. Zuweilen communiciren Dammfisteln mit Mastdarmscheidenfisteln. Bei der Behandlung ist das Hauptaugenmerk auf letztere zu richten, da sich die Dammfisteln, mögen sie gleichzeitig in die Scheide ausmünden oder nicht, rasch von selbst verschliessen, sobald kein Koth mehr in dieselben gelangt.

Von ungünstigen Verhältnissen, an welchen in seltenen Fällen

die prima intentio total scheitern kann, sind übermässige Fettleibigkeit (Dieffenbach) und sehr ausgedehnte und tiefgreifende Narbenbildungen in der Umgebung des Defectes zu nennen, wie sie besonders nach diphteritischen oder gangränösen Zerstörungen im Wochenbette zurückbleiben. Die beiden einzigen Misserfolge welche Heppner und Simon in einer grossen Reihe von Fällen zu, verzeichnen hatten, beruhten auf solchen Befunden.

Bei triangulärer Vereinigung persistirt der Damm ohne nachträgliche Verkürzung in derjenigen Gestalt, wie wir ihn durch die Operation hergestellt haben. — Bei späteren Geburten hat man den neuhergestellten Damm wiederholt zerreissen sehen (Freund u. A.). Doch kann er auch unserer Erfahrung zufolge, mit oder ohne Zuhilfenahme von Seitenincisionen, vor einer Ruptur bewahrt bleiben.

Die seltenen nach Centralrupturen des Perineums zurückbleibenden Dammfisteln lassen sich wohl leicht durch eine einfache Dammnaht verschliessen. Die Anfrischung kann in Längs- oder Querrichtung vorgenommen werden. Die meist sehr ausgedehnten Narbenmassen in der Umgebung der Fistel müssen bei der Wundmachung möglichst ausgiebig entfernt werden.

§. 86.

Operative Behandlung der Cysten in der Vulva.

Die cystischen Gebilde in der Vulva sind grösstentheils Retentionscysten. So entstehen durch Verstopfung der Ausführungsgänge der Talgdrüsen Balggeschwülste, die mit breiig fettiger Masse gefüllt sind, aber nur höchst selten die Grösse einer Nuss, wie Huguier beobachtete, erreichen. Die Mehrzahl der Vulvarcysten geht von der Bartholinschen Drüse aus. Bald ist nur deren Ausführungsgang zu einer zunächst spindelförmigen, später rundlichen Geschwulst ausgedehnt, bald finden sich die einzelnen Acini zu cystischen Räumen umgewandelt, wodurch anscheinend cystoide Tumoren entstehen. Der Inhalt dieser Cysten ist eine einfach seröse oder fadenziehend viscide Flüssigkeit. Viel seltener entwickeln sich Cysten in den grossen oder kleinen Schamlippen ganz unabhängig von präexistirenden Hohlräumen und Kanälen. Es sind dies entweder Cysten mit einfach serösem Inhalte oder Colloid- und (sehr selten) Dermoidcysten. Dieselben können so gross wie ein Kindskopf werden und besitzen meist eine derbe Wand, die sich nur schwer von dem fest mit ihr verbundenen Zellgewebe trennen lässt. Cysten innerhalb der grossen Labien wachsen bei ihrer Vergrösserung gewöhnlich nach abwärts,

wobei sie die Schamlippen immer mehr entfalten; seltener dehnen sie sich nach dem Leistenkanale hin aus. Von den kleinen Schamlippen aus können Cysten auch in der Richtung gegen die Vagina hin emporsteigen.

Bei Retentionscysten lässt sich der angesammelte Inhalt zuweilen durch einfache Compression entleeren, nachdem man zuvor den Ausführungsgang mittelst einer Sonde u. dgl. wegsam gemacht hat. — Im Uebrigen ist die operative Behandlung dieselbe wie die der Scheidencysten. Grössere Cysten mit derber Wand, sowie zusammengesetzte Cystoide werden am besten mit dem Messer exstirpirt. Ueber Blutstillung und nachfolgende Wundnaht vgl. §. 75. Bei kleinen oder dünnwandigen Cysten genügt die einfache Spaltung mit nachträglicher Cauterisation oder die Punction mit Jodinjection. — Hennig brachte einen „serösen Balg“ in einer Schamlefze dadurch zur Heilung, dass er eine Drahtschnürschlinge aus weichem schottischen Eisendraht mittelst krummer Nadeln durch die Geschwulst durchführte und ausserhalb derselben zusammendrehte.

§. 87.

Exstirpation von Neoplasmen der Vulva.

Die an der Vulva vorkommenden Neubildungen zeigen in ihrer Verbindung mit der Umgebung und in der Art und Weise ihrer Einpflanzung sehr wesentliche Verschiedenheiten, welche direct auf das Exstirpationsverfahren Einfluss haben.

Ein Theil derselben tritt in Form circumscripter Tumoren auf, welche in das Gewebe der äusseren Genitalien selbst eingelagert und von normaler Haut bedeckt sind; diese Geschwülste lassen sich ausschälen. Es gehören hierher Lipome, Fibrome, Myxome und Sarcome und zum Theil auch elephantiastische Geschwülste. Die meisten dieser Tumoren entwickeln sich gleich ursprünglich innerhalb der Labien, im Mons Veneris oder unter der Haut des Dammes. Seltener gelangen Geschwülste (Sarcome) erst secundär bei fortgesetztem Wachsthum aus höheren Abschnitten der Beckenhöhle in die Vulva herab. Die innerhalb der Schamlippen liegenden Tumoren entfalten bei ihrer Vergrösserung die Haut der grossen und der kleinen Labien (Fig. 175), endlich sogar das Präputium clitoridis und sitzen dann schliesslich mit breiter Basis am absteigenden Schambein- und aufsteigenden Sitzbeinast mehr oder minder beweglich fest. Den grössten Umfang und ein Gewicht von vielen Pfunden erreichen Lipome und elephantiastische Geschwülste.

Exstirpationsverfahren: Bei kleineren Tumoren führt man aus freier Hand oder nach Erhebung einer Hautfalte einen Längsschnitt über den grössten Umfang der Geschwulst und präparirt von hier aus beide Hauträuder zurück. Sodann ergreift man den Tumor mit einer Muzeux'schen Zange, zieht ihn mit derselben abwechselnd nach der einen und andern Seite herüber, trennt dabei die sich spannenden Zellgewebskegel mit Scheere und Messer und gelangt so allmälig zur Basis der Geschwulst. Bei grösseren flach aufsitzenden Tumoren kann man die Haut auch durch einen Kreuzschnitt spalten, um die Ausschälung zu erleichtern. Wölbt sich dagegen der Tumor weit über seine Unterlage empor oder hat er gar begonnen die Haut der Labien stielartig hinter sich auszuziehen, so muss man, um nicht überflüssige Hautmassen, zu erhalten, ein entsprechend grosses Stück Haut mit entfernen, da solche weit von ihrer Unterlage losgelöste Hautpartieen leicht gangränesciren. Ebenso hätte man zu verfahren, wenn bei elephantiastischen Geschwülsten die Cutis selbst durch Wucherung des Papillarkörpers an der Erkrankung theilnimmt. Um solche überflüssige oder kranke Hautpartieen zu entfernen, führt man zwei bogenförmige, in spitzem Winkel zusammenlaufende Schnitte über den Tumor, zwischen welchen das wegfallende Stück Haut auf der Geschwulst liegen bleibt. Es erleichtert dies gleichzeitig die Ausschälung des Tumors, indem man nun beiderseits auf kürzerem Wege zu dessen Basis gelangt.

Fig. 175.

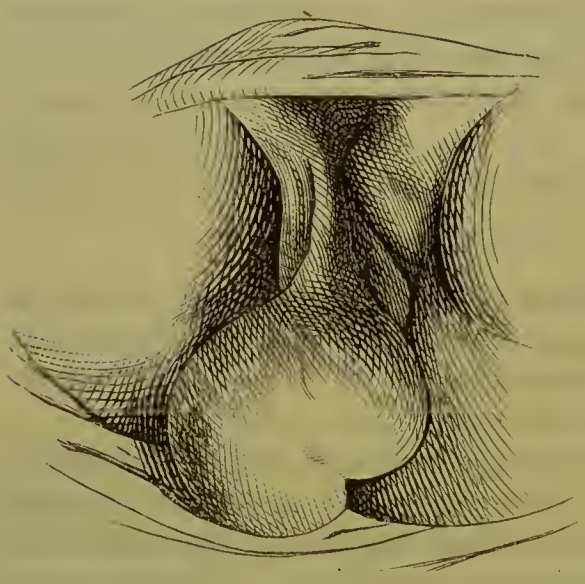

Spritzende Gefässe werden provisorisch in Sperrpincetten gefasst oder sogleich unterbunden. Die stärksten Gefässe sind stets an der hintern Fläche dieser Geschwülste längs des Schambogenschenkels zu erwarten. Nach vorn können hier die corpora cavernosa clitoridis, die oft zu enormen Bluträumen ausgedehnt sind, nach rückwärts Aeste der Arteria pudenda oder diese selbst in der Nähe des Sitzknorrens verletzt werden. Letzteres geschieht namentlich leicht bei solchen Tumoren, die theilweise in das Cavum ischio-rectale hinaufreichen und aus diesem herauspräparirt werden müssen (vgl. unten).

Aengstliche Chirurgen setzten darum die Ausschälung manchmal nur so weit fort, bis sie eine Art von Stiel an der hintern Fläche des Tumors gebildet hatten, den sie nun mit dem Ecraseur durchquetschten. Sehr blutig kann die Operation bei grossem Umfange und teleangiektatischer Beschaffenheit des Tumors werden, welch letztere besonders bei Sarcomen und elephantiastischen Geschwülsten beobachtet wurde. Man muss sich hier genau an die Grenzen des Tumors halten und sorgfältig vermeiden, ihn selbst zu verletzen; stärkere an denselben herantretende oder aus ihm hervorkommende Gefässe kann man vor ihrer Durchschneidung doppelt unterbinden. Doch hüte man sich auch wieder vor zu grosser Aengstlichkeit, da bei zuverlässiger Assistenz und raschem Präpariren entschieden weniger Blut verloren geht, als wenn man sich bei jedem kleinen Gefässe lange aufhält.

Wir suchen auch hier die zurückbleibende Wunde möglichst durch die Naht zu verschliessen und dadurch vor äusserer Infection zu schützen. Selbst wenn nur an einzelnen Theilen prima intentio erreicht wird, so wird dabei doch der Eiterungsprocess räumlich eingeschränkt und die ganze Heilungsdauer verkürzt. Führt man die Naht mit langen krummen Nadeln unter dem ganzen Grunde der Wunde her, so bildet sie zugleich ein gutes Blutstillungsmittel; man kann dann die provisorisch angelegten Sperrpincetten entfernen und leitet nur die Ligaturen stärkerer Gefässe zwischen den einzelnen Nähten heraus. Vor und während der Anlegung der Suturen kann man die Wundfläche weiter mit der Scheere glätten und ihre Ränder derart zuschneiden, dass sie scharf aufeinander passen. Wir haben dieses Verfahren in den beiden folgenden Fällen mit bestem Erfolge durchgeführt:

I. Bei einer 44jährigen Dame wuchs eine vom linken Labium majus ausgehende, birnförmige, elephantiastische Geschwulst innerhalb 4 Jahren bis zu den Knieen herab. Länge des Sackes 1 Fuss, Breitendurchmesser $^1/_2$ Fuss, Gewicht des exstirpirten Tumors $4^1/_4$ Pfund. Bei der Exstirpation wurde die Incision an der Innenfläche des Tumors dicht über die fast vollständig entfaltete kleine Schamlippe geführt, während an der Aussenseite des Labium majus ein grösserer Lappen normaler Haut erhalten wurde. Starke Blutung aus dem Corpus caver. nosum clitoridis und aus arteriellen Gefässen in der Nähe des Afters. Der aus dem Labium majus ausgeschnittene Lappen wurde nun über die fast handgrosse Wundfläche herübergeklappt und durch eine grössere Anzahl meist tiefgreifender Nähte befestigt. Mit Ausnahme einer kleinern Lücke im vordern und einer grössern im hintern Wundwinkel vereinigte sich Alles per primam. In den ersten Tagen mässiges Wundfieber. Die Patientin kehrte nach 4 Wochen in ihre Heimath zurück.

II. Kindskopfgrosses Fibrosarcom im rechten Labium majus bei einer Dame von 32 Jahren. Die Analuntersuchung vor der Operation ergab, dass sich die Geschwulst auch eine Strecke weit nach innen vom aufsteigenden Sitzbeinast herauf erstreckte. Bei der Ausschälung dieses, im Cavum ischio-rectale gelegenen,

Segmentes wurden zwei Arterien von Radialisdicke angeschnitten. Da sich dieselben von ihrer Umgebung nicht gut isoliren liessen, so wurden sie dicht am Knochen an der Innenfläche des Sitzknorrens umstochen. Die ganze Wunde mit Ausnahme des hintern Winkels, durch welchen die Ligaturen herausgeleitet wurden, durch die Naht geschlossen. Es wurde fast in der ganzen Ausdehnung der Wunde prima intentio erzielt, so dass Patientin schon 22 Tage nach der Operation geheilt entlassen werden konnte.

Eine zweite Gruppe von Neubildungen sitzt flächenhaft in und auf der Cutis der Vulva. Diese Neoplasmen müssen wie Rasenstücke von dem unterliegenden Gewebe losgetrennt werden. — Es gehören hierher condylomatöse Papillargeschwülste, Cancroide (Carcinome) und Sarcome. Die meist auf virulenter Basis beruhenden condylomatösen Papillargeschwülste greifen von den Genitalien zuweilen auf die Nates und auf die Innenfläche der Schenkel über; sie indiciren die Exstirpation nur dann, wenn eine medicamentöse Behandlung oder Cauterisationen ohne Erfolg blieben, weil auch das subcutane Zellgewebe in Form einer massigen, fibrösen Hypertrophie an der Erkrankung theilnimmt. — Das Cancroid geht am häufigsten von einer grossen Schamlippe oder von der Clitoris aus. Es bilden sich hier zunächst umschriebene Wärzchen und Knötchen, die nach und nach vascularisirter werden, zu nässen beginnen und von einem wallartig verhärteten Rande umgeben erscheinen. Bald stellt sich an der excoriirten Oberfläche ulceröser Zerfall ein und gleichzeitig schreitet die Neubildung peripher allmälig gegen die kleinen Labien, gegen den Mons Veneris, das Perineum und selbst die Innenfläche der Schenkel weiter, während sie gegen die Vagina hin meist am Rande des Hymen eine Grenze findet. Von dem Grunde der Geschwürsfläche erheben sich oft reichliche Wucherungen, die als blumenkohlartige Geschwülste bis zu Hühnereigrösse anwachsen können. Bei längerer Dauer der Krankheit schwellen die Inguinaldrüsen, sogar bis zu Kindskopfgrösse (Schuh) an, und es kömmt zu allgemeiner Infection. — Die Exstirpation erscheint bei den Cancroiden nur so lange gerechtfertigt, als die benachbarten Lymphdrüsen noch frei sind und man erwarten darf, den gesammten hyperplastischen Mutterboden, in welchem sich oft noch in grösserer Entfernung von der eigentlichen Neubildung Nester von Epithelzellen in den Maschen des Bindegewebes vorfinden, entfernen zu können. — Eigentliche Carcinome sind bis jetzt selten in ihren Anfangsstadien entdeckt und darum auch kaum Gegenstand einer operativen Behandlung geworden. — L. Mayer berichtet über ein recidivirendes Sarcom der äussern Genitalien, welches Virchow als „Verrucae sarcomatosae“ bestimmte; es sassen hier zwei kirschgrosse Tumoren, der

eine mit breiterer Basis, der andere mehr gestielt an der Innenfläche der Nymphen (vgl. unten). —

Bei der Exstirpation muss das ganze kranke Territorium umschnitten und in gehöriger Tiefe von der gesunden Unterlage abgelöst werden. Wenn die zurückbleibende Wundfläche nicht zu ausgedehnt ist, so kann man sie wenigstens theilweise durch Umstechungsnähte verschliessen, welche neben einzelnen isolirten Unterbindungen zugleich die Blutstillung bewirken. Ist man nicht sicher alles Krankhafte entfernt zu haben, so setzt man noch das Ferrum candens auf die Wundfläche auf. Der Versuch, die Neubildung allein durch das Glüheisen, ohne vorgängige Abtragung des Mutterbodens, zu zerstören, verspricht wohl selten Erfolg. Wenig zweckmässig erscheint auch ein mehrmals von Mayer befolgtes Verfahren, welcher nur die blumenkohlartigen Wucherungen mit dem Ecraseur entfernte, und sodann zur Stillung der Blutung, sowie zur Zerstörung zurückgebliebener Reste das Ferrum candens applicirte. Dieselbe Rolle wie das Ferrum candens spielen zuweilen Wundkrankheiten. In einem Falle von Veit trat nach Exstirpation eines Cancroides Gangrän der Wundfläche ein, wodurch der Substanzverlust noch weit über die ursprüngliche Intention hinaus vergrössert wurde. Die Kranke befand sich 5 Jahre nach der Operation noch gesund.

Eine dritte Gruppe von Geschwülsten sitzt gestielt an der Vulva fest. Die häufigste Form solcher polypenartiger Geschwülste bilden papilläre, aus einer partiellen Hypertrophie der Mucosa hervorgehende Excrescenzen, die unter dem Namen von Schleimhautpolypen oder Carunkeln bekannt sind. Sie gehen meist von dem das Orificium uretrae ext. umgebenden Schleimhautringe oder vom Innern der Harnröhre, seltener von der Clitoris oder den Nymphen aus. Sie stellen erbsen- bis nussgrosse, sehr weiche und leicht blutende Geschwülstchen von rundlicher oder maulbeerartig gelappter Gestalt dar. Je nach ihrer Lage behindern sie die Urinentleerung oder den Coitus und sind meist ungemein schmerzhaft. Da sie oft einem bleibenden Reizzustand der Mucosa ihre Entstehung verdanken, so erklärt sich leicht das häufige Nachwuchern dieser an sich gutartigen Excrescenzen nach der Exstirpation. — Weiter können sich nun alle festen und sogar cystische Tumoren, die innerhalb der Schamlippen entstanden sind, stielen, indem sie bei ihrer Vergrösserung die schlaffe Haut der Labien zunächst beutelartig ausdehnen und sodann als flaschenhalsförmigen Stiel hinter sich ausziehen. Am häufigsten beobachtet man dies bei elephantiastischen Geschwülsten (vgl. oben). Scanzoni sah ein faustgrosses Fibrom, welches bis zur Mitte der Oberschenkel herabreichte. Schneevogt berichtet über ein En-

chondrom von derselben Grösse, welches gestielt von der Clitoris ausging. Hoogeweg erwähnt ein dünngestieltes Myxom.

Schleimhautpolypen, Carunkeln der Harnröhre lassen sich oft einfach mit einer Kornzange abdrehen oder abquetschen. Sind sie grösser, so zieht man sie mit einer Pincette vor und schneidet ihren Stiel mit der Scheere durch. Da in der Umgebung häufig schon eine junge Brut lagert und die Schnittwunde reichlich blutet, so setzt man gerne ein spitzes Ferrum candens auf dieselbe auf, oder brennt sie mit federkieldicken Stücken glühender Lindenkohle aus. Auch die anderen gestielten Tumoren trägt man am besten mit Messer oder Scheere ab. Ist die zurückbleibende Schnittfläche wie bei gestielten Lipomen oder elephantiastischen Geschwülsten etwas ausgedehnter, so kann man sie durch einige Suturen verschliessen. Fürchtet man bei sehr gefässreichen Tumoren oder bei voluminöseren Stielen eine reichliche Blutung, so kann man den Stiel auch im Ganzen oder partieenweise mit dem Ecraseur oder der Glühschlinge durchtrennen oder vor der Excision einige provisorische Massenligaturen anlegen.

Prognose: Die Gefahr der Exstirpation von Geschwülsten aus den äusseren Genitalien richtet sich nach der Ausdehnung der zurückbleibenden Wundfläche, nach der Grösse des Blutverlustes bei der Operation und nach dem allgemeinen Kräftezustande der Patientinnen. Im Allgemeinen ist die Prognose selbst bei Ausschälung grosser Tumoren, wenn nur jede Infection von der Wunde ferngehalten werden kann, eine gute. Der Erfolg ist indessen selbst bei elephantiastischen Geschwülsten, die wir doch im Allgemeinen zu den gutartigen rechnen müssen, nicht immer sogleich ein radicaler. Besonders oft treten natürlich Recidiven regionär oder in entfernteren Organen bei Myxomen, Sarcomen und Cancroiden ein. Simon exstirpirte bei einem 18jährigen Mädchen ein hühnereigrosses Sarcom in der rechten Schamlippe. Innerhalb nicht ganz 2 Jahren trat 4mal in immer kürzeren Intervallen Recidive auf und zwar zunächst regionär in der Narbe und deren Umgebung, im Perineum, im Glutaeus maximus. Zuletzt schwollen die Leisten- und Supraclaviculardrüsen an und bei der Section fand man auch in der Leber Knoten von „markschwammartiger Beschaffenheit". — Auch das von Mayer exstirpirte Sarcom recidirte mehrmals in der Narbe. Doch liess sich durch stets wiederholte Abtragung der Wucherungen mit Messer und Scheere, sowie durch Aetzung mit Chromsäure die Neubildung in Schranken halten und ihre weitere Ausbreitung verhindern. Die Kranke starb nach Jahren an einer Apoplexie. — Am häufigsten kömmt es zu Recidive nach der Exstirpation von Cancroiden; glücklicherweise tritt dieselbe

manchmal nicht gleich in Form einer diffusen Infiltration, sondern in Form papillärer Excrescenzen in der Narbe auf, so dass die Neubildung noch mehrmals mit dem Messer sammt ihrem Mutterboden excidirt oder durch Caustica zerstört werden kann.

Nachbehandlung: Wurde die Wunde durch die Naht verschlossen, so bedeckt man sie mit einem Chlorwasserläppchen. In offene Wunden legt man befettete in Chlorwasser getauchte Leinwandläppchen, oder mit Carbolöl durchtränkte Charpiebäuschchen ein. Darüber wird eine Lage Charpie oder Watte mittelst einer Tbinde befestigt. Dieser Verband wird, abgesehen von besonderen Indicationen, wie Blutungen oder übermässiger Wundsecretion in den ersten 2 Tagen nicht entfernt. Von da an reinigt man die Wunde täglich 2mal mit Chlorwasser oder verbindet sie erforderlichenfalls mit anderen antiseptischen Solutionen. — Die Nähte können vom 5. Tage an entfernt werden.

§. 88.

Abtragung der Clitoris. Clitoridektomia.

Isolirte Neoplasmen der Clitoris sind im Ganzen selten, da namentlich maligne Neubildungen sich rasch auf die weitere Umgebung ausbreiten. Am häufigsten geben noch circumscripte elephantiastische Vergrösserungen der Clitoris die Anzeige zur Exstirpation und erwähnt z. B. Dalton eines Falles, wo dieses Organ ein halbes Pfund wog. Veit hat indessen die Clitoris auch wegen eines auf dieselbe beschränkten Cancroid's exstirpirt.

In anderen Fällen indiciren hypertrophische Bildungen der Clitoris die Abtragung. Die excessive Entwicklung derselben kann schon congenital auftreten; sie findet sich in dieser Form zuweilen als Raçeneigenthümlichkeit und soll z. B. bei den Abyssinierinnen die Beschneidung als volksthümliche Operation erfordern. Zuweilen ist sie mit Hermaphroditismus verbunden, kömmt aber auch als ganz selbstständiger Befund vor. Bainbridge fand z. B. bei einer Frau, die geboren hatte, eine Clitoris von 2 Zoll Dicke und 3 Zoll Länge. — Erworbene Hypertrophicen werden manchmal durch anhaltende Reizungen (Masturbation) bedingt, können aber auch ohne nachweisbare Veranlassung auftreten. Endlich hat man die Clitoris auch ohne krankhafte Vergrösserung derselben zur Heilung gewohnheitsmässiger Onanie oder nymphomanischer Zustände exstirpirt. Die äusseren Genitalien können hierbei vollkommen normal beschaffen sein, während sie in anderen Fällen in Folge der mechanischen Reizung hochgradig geröthet und excoriirt gefunden werden. Baker

Brown erwähnt sogar Fissuren des Rectums, die eingestandenermassen von Manipulationen zur Erhöhung der Wollust herrühren sollten. Gustav Braun berichtet einen Fall von Heilung der Masturbation durch Amputation der Clitoris und der kleinen Schamlippen. Die Clitoris war hier nicht vergrössert, aber ausserordentlich reizbar und zur Dicke eines Gänsekiels erigirbar. Bei Berührung derselben traten sofort rhytmische Reflexbewegungen an den Schamlippen, den Bauchdecken und den Nates ein. Wir haben kürzlich einen ganz ähnlichen Fall bei einem 18jährigen Mädchen beobachtet, bei welchem die beständigen erotischen Vorstellungen zu qualvoller Aufregung und Schlaflosigkeit geführt hatten. Die Kranken verlangen hier selbst dringend nach Hilfe und sind zu jedem operativen Eingriffe bereit. Die Berechtigung der Operation kann unter solchen Umständen, wo das Allgemeinbefinden der Kranken ernstlich leidet und dieselben jede Willenskraft verloren haben, nicht bezweifelt werden. Dagegen lässt sich nicht leugnen, dass eine Zeit lang ein schändlicher Missbrauch mit der Clitoridektomie getrieben wurde und dass man sie ganz kritiklos gegen alle möglichen nervösen Störungen, gegen Hysterie, Epilepsie (Baker Brown) anpries und oft sogar ohne erwiesene Masturbation und ohne Mitwissen der Ehemänner bei Ehefrauen vornahm, denen man die Bedeutung der Operation keineswegs klar gemacht hatte [1]).

Die Operation selbst ist sehr einfach. Bei bedeutender Vergrösserung der Clitoris durch Hypertrophie oder Neoplasmen, umschneidet man deren Basis mit zwei bogenförmigen Schnitten und stillt die Blutung durch die Naht. Bei bösartigen Neubildungen kann man das Glüheisen zur Stillung der Blutung und zur weitern Zerstörung verdächtiger Stellen anwenden. Selbstverständlich kann man zur Entfernung eines mit schmaler Basis aufsitzenden Clitoristumors auch von dem Ecraseur oder der Glühschlinge Gebrauch machen. So amputirte z. B. G. Braun in obenerwähntem Falle Clitoris und Nymphen mit der Glühschlinge.

Eine nicht vergrösserte Clitoris zieht man behufs ihrer Exstirpation mit einer Hakenpincette vor und entfernt sie durch 2—3 tiefe und rasch geführte Scheerenschnitte sammt einem Theil der sie umgebenden Haut. Auch hier bildet wieder die Naht ein besseres Blutstillungsmittel als die isolirte Unterbindung der sich retrahirenden und schwer fassbaren Arterieen. Baker Brown legte zur Stillung der Blutung einen Druckverband an, indem die blutenden Arterien

[1]) Solche scandalöse Operationen hatten bekanntlich die Ausstossung Baker Brown's aus der Londoner geburtshilflichen Gesellschaft zur Folge.

durch eine Tbinde gegen die Symphyse comprimirt wurden. Dieser Verband sollte zugleich Versuche, die alte schlechte Gewohnheit während der Heilungsdauer wieder aufzunehmen, verhindern, da die Frauen, wie Baker Brown selbst zugestand, nicht unmittelbar nach der Operation geheilt werden, sondern erst allmälig die Herrschaft über ihre Triebe wiedererhalten. — Bei gleichzeitigen Fissuren am Rectum spaltete Baker Brown überdies noch den Sphincter ani.

§. 89.

Isolirte Abtragung der Labien oder des Hymen wegen einfacher Hypertrophie.

Abnorme Grösse der grossen und kleinen Schamlippen, die schlaff von der hintern Commissur herabhängen, kömmt als Raçeneigenthümlichkeit vor und ist unter dem Namen der Hottentottenschürze bekannt. Bei einzelnen Völkerstämmen Asiens und Afrika's scheint wegen dieses anatomischen Verhältnisses die Nymphotomie oder Circumcision als rituelle Operation gebräuchlich zu sein. Auch bei uns findet man zuweilen eine excessive Entwicklung der Labien als individuelle oder Familieneigenthümlichkeit. Scanzoni erwähnt einer bei Würzburg wohnenden Familie, in welcher Mutter und drei Töchter solche ungewöhnlich stark entwickelte Labien besassen, die sich von ähnlichen elephantiastischen Bildungen durch die sonst normale Textur der Hautdecken und der tiefer liegenden Strata auszeichneten.

Solche hypertrophische Bildungen der Labien haben mancherlei Unannehmlichkeiten im Gefolge, welche die Abtragung entschieden rechtfertigen. Die Frauen werden im Gehen und Stehen gestört; durch die gewöhnlich vorhandene Hypersecretion der Talg- und Schweissdrüsen, sowie durch die Benetzung mit Urin kömmt es zu schmerzhaften Excoriationen. Während der Menses wachsen die Labien zuweilen stossweise weiter und werden zum Sitze ziehender Schmerzen. Das Wollustgefühl kann vollständig verloren gehen und in den höchsten Graden des Leidens selbst der Coitus und die Harnentleerung auf mechanischem Wege gestört werden. Breslau beobachtete eine seit $2^1/_2$ Jahren nach einem Wochenbette entstandene Incontinentia urinae neben Hypertrophie der Nymphen. Zur Zeit, wo die Labien ein geringeres Volumen darboten, war auch die Incontinenz geringer. Breslau trug daher zunächst die eine Labie mit dem Ecraseur ab, worauf Besserung erfolgte. Nach Abtragung der andern Nymphe auf galvanocaustischem Wege trat vollständige Heilung ein. Am einfachsten lässt sich der Formfehler mit Messer und Scheere beseitigen. Um prima intentio zu erzielen und die Wundfläche vor

einer Verunreinigung durch die Secrete von Vulva und Vagina zu bewahren, verschliesst man sie durch eine Reihe von Nähten.

Abtragung des Hymen. Ueber die theilweise Abtragung des Hymen bei Atresia hymenalis und über die totale Excision desselben bei Vaginismus, sprachen wir oben. Eine weitere Indication für diese Operation bildet in seltenen Fällen eine excessive hypertrophische Entwicklung des Hymen, wobei dasselbe in Form eines 2—4 Cm. langen häutigen Wulstes zwischen den Schamlippen vorragt. Boivin und Dugés erwähnen einen Fall, in welchem dieser Wulst durch die Ligatur entfernt wurde. Scanzoni schnitt in einem ähnlichen Falle bei einem zweijährigen Kinde die hypertrophische Partie mit der Scheere weg.

Anhang.

§. 90.

Operative Behandlung der Coccygodynie.

Das gynäkologische Interesse der Coccygodynie begründet sich darauf, dass sie häufig im Wochenbette, besonders nach schweren Zangenentbindungen acquirirt wird, und dass sie gewöhnlich mit anderen pathologischen Zuständen der inneren Sexualorgane (Chronische Metritis, Lage- und Gestaltveränderungen des Uterus) zusammen vorkömmt. Der Zusammenhang zwischen der Coccygodynie und diesen Erkrankungen besteht darin, dass diese den Schmerz durch directe Compression oder durch Begünstigung venöser Hyperämieen in den Beckenorganen hervorrufen oder steigern. Als Causalmomente konnte man bis jetzt in einzelnen Fällen folgende chirurgische Befunde nachweisen: Ankylosen, Luxationen einzelner Steisswirbel, laterale Abweichungan des untern Steissbeinendes, auffallende Beweglichkeit desselben in sagittaler Richtung, Periostitis, Abscesse an der vordern Fläche des Steissbeins, besonders an der Stelle seiner Verbindung mit dem Kreuzbeine. Der Schmerz hat seinen Sitz im Plexus coccygeus und wird dem entsprechend in der Gegend des Steissbeines an der innern Seite der Hinterbacken und in der Umgebung des Afters empfunden; er wird durch die geringste Bewegung des Steissbeines, mithin auch durch jede Action der an demselben inserirenden Muskeln gesteigert. Es kommen hier besonders in Betracht der Glutaeus maximus, der M. coccygeus, der Sphincter und Levator ani und der Ischiococcygeus.

Ein chirurgisches Einschreiten gegen dies oft sehr hartnäckige Uebel erscheint erst angezeigt, wenn Narcotica, locale Antiphlogose etc. ohne Erfolg blieben oder wenn bestimmte pathologische Veränderungen

am Steissbeine vorliegen. So müssten z. B. vor Allem vorhandene Abscesse an der vordern Steissbeinwand, wie in einem Falle von Scanzoni eröffnet, oder Luxationen, wo möglich, eingerichtet werden. — In Fällen, wo solche Befunde fehlten, haben Simpson und später Bryant das Leiden auf mehr symptomatischem Wege durch die subcutane Durchtrennung der am Steissbeine inserirenden Muskeln und fibrösen Gebilde zu heilen versucht. Zuweilen genügte schon die subcutane Durchtrennung des Glutaeus maximus auf einer oder beiden Seiten, oder auch die Durchschneidung des Sphincter ani, um den Schmerz zu heben. Zur Durchtrennung des Glutaeus maximus sticht man ein starkes Tenotom etwa in der Mitte des Seitenrandes vom Steissbeine oder an der hintern Fläche desselben etwas nach aussen von der Mittellinie ein und trennt nach oben und unten die sich anspannenden Theile. Um den Ansatz des Sphincter ani zu treffen, dringt man mit dem Tenotom unmittelbar vor der Steissbeinspitze ein. Bei einer solchen Operation im Dunkeln lässt sich natürlich niemals genau abschätzen, wie viel und was man durchschneidet. Bleibt die Durchschneidung eines oder mehrerer Muskeln ohne Erfolg, so kann man allmälig alle am Steissbein inserirenden Muskeln und Bänder durchtrennen. Simpson hat in Fällen, wo auch dies nicht zum Ziele führte, das Steissbein partiell oder total exstirpirt. Er legte es dabei durch einen 2 Zoll langen Schnitt an seiner hintern Fläche bloss, trennte es von den Weichtheilen ab und exarticulirte es zwischen dem 2. und 3. Wirbel. In einem andern Falle exstirpirte er es in ähnlicher Weise mit dem besten Erfolge total. — Es liegen bis jetzt im Ganzen erst wenig zahlreiche Erfahrungen über die operative Behandlung der Coccygodynie vor, doch fordern die bisher erzielten Resultate zu weiteren Versuchen mit subcutanen Muskel- und Bänderdurchtrennungen auf, während die Exstirpation des Steissbeines wohl nur auf Fälle pathologischer Veränderungen oder Texturerkrankungen desselben zu beschränken sein dürfte.

§. 91.

Zur Eröffnung von Abscessen des Douglas'schen Raumes.

Wir möchten hier einen Fall nachtragen, der nicht nur in Bezug auf den Krankheitsverlauf, sondern auch in Hinsicht auf den anatomischen Befund und die Technik der Operation von Interesse erscheint.

Bei der 45jährigen U. W. wurde am 23. Februar die stark hypertrophische Portio vaginalis amputirt. Es scheint bei der Operation eine Infection durch die Hände einer assistirenden Hebamme vorgekommen zu sein, da sich unter hohem Fieber diphteritische Ulcera-

tionen im Introitus und in den tieferen Partieen der Scheide ausbildeten. In der nächsten Zeit stellte sich sodann eine schleichende unter mässiger Schmerzhaftigkeit, aber starker Auftreibung und Spannung des Abdomens verlaufende Peritonitis ein. Der Fieberzustand war dabei höchst unregelmässig. Mit hohem Fieber wechselten vollständige Intermissionen ab; einmal fand sich trotz Fortbestandes von Schmerz und Brechreiz 8 Tage lang keine Temperaturerhöhung. Vier Wochen p. o. war das Fieber beinahe verschwunden und blieb nur noch die stark vermehrte Resistenz des Abdomens zurück. Ein grösseres zusammenhängendes Exsudat liess sich indessen äusserlich durch die Bauchdecken nicht nachweisen. Bei der innern Untersuchung fand man durch's hintere Scheidengewölbe, etwa in der Höhe des Isthmus, eine dicht am Uterus anliegende schmerzhafte und stärker gespannte Stelle, welche von der Vagina aus nicht näher abgegrenzt werden konnte. Dagegen liess sich bei der Untersuchung vom Rectum aus oberhalb des Scheidenansatzes ein als Kugelsegment vorspringender, nach unten und nach den Seiten ziemlich scharf umschriebener, sehr schmerzhafter Tumor von elastisch fluctuirender Consistenz nachweisen. Man beschloss sofort diesen Abscess zu eröffnen. Während Zeige- und Mittelfinger vom Rectum, der Daumen von der Vagina aus den Tumor fixirten, wurde unter Leitung dieser Finger ein 4—5 Mm. weiter, gerader Troicart neben dem in der Scheide liegenden Daumen in der Richtung des Abscesses vorgeschoben. Man fühlte hierbei ganz deutlich, dass vom hintern Scheidengewölbe aus eine etwa 2 Cm. dicke Schicht durchstossen werden musste, bis man in einen Hohlraum gelangte. Beim Herausziehen des Stachels entleerte sich sofort $^1/_4$ Liter krümlich-flockigen Eiters. Die Canüle wurde entfernt. Am folgenden Tage wurde die verklebte Punctionsöffnung nach Einführung eines Katheters mit dem Knopfbistouri nach den Seiten hin gespalten. Auch jetzt wieder konnte man sich bei Einführung des Fingers überzeugen, dass man in die Abscesshöhle erst dann gelangte, nachdem man einen engen starrwandigen, 2 Cm. langen Kanal passirt hatte. Der Abscess hatte demnach den Douglas'schen Raum in keiner Weise nach der Scheide hin ausgebaucht. — Das Abdomen sank in den nächsten Tagen unter reichlichem Eiterabflusse bedeutend ein. Zuerst verlor sich die Resistenz in den Inguinalgegenden, während in der Mittellinie etwa handbreit über der Symphyse eine faustgrosse harte Stelle zurückblieb, welche wohl einer kleinern mit dem übrigen Abscesse nicht in offener Verbindung stehenden, zwischen Darmschlingen abgekapselten, Eiteransammlung entsprach. Auch dieser Knoten wurde allmälig weicher und verschwand. Der stockende Secretabfluss musste mehr-

mals durch manuelle Dilatation der Abscessöffnung freigemacht werden. Bei übelriechender Beschaffenheit des Eiters wurden mit Irrigateur und Mutterrohr desinficirende Auswaschungen der Abscesshöhle vorgenommen. Patientin hat seit geraumer Zeit das Bett verlassen und befindet sich nun, nachdem sie ein länger dauerndes remittirendes Fieber durchgemacht hat, auf dem Wege der Genesung. Die Eiterabsonderung hat jetzt, 2 Monate nach der Punction, noch immer nicht ganz aufgehört.

§. 92.

Anlegung einer künstlichen Blasenscheidenfistel.

Beim Manne hat man zuerst absichtlich eine künstliche Urinfistel durch Einschnitt in die Blase vom Damm her angelegt. Die Indication lieferte ein unerträglicher Harnzwang (Irritable bladder) welcher durch kein anderes Mittel zu beseitigen war[1]).

Simpson scheint zuerst beim Weibe eine künstliche Blasenscheidenfistel etablirt zu haben. Die Indication wurde durch ein „Perforating ulcer" geliefert. Das Hauptsymptom dieses Geschwürs ist ein unerträglicher Tenesmus, welcher etwa alle 5 Minuten die Kranke zu der mit noch gesteigerten Schmerzen verbundenen Urinentleerung nöthigt. Dabei ist der Urin stets alkalisch, enthält sehr wenig Eiter und Spuren von Eiweiss. Simpson selbst scheint Nichts publicirt zu haben. Die einzige Notiz, welche uns zu Gebot steht, rührt von Lawson Tait her. Tait will ein solches „Perforating ulcer" an der Leiche beobachtet haben. Er vergleicht es dem runden Magengeschwür und giebt an, dass es besonders bei jüngeren Weibern vorkomme und in der Nähe des Orif. int. uretrae sitze. Auch Rokitansky soll ein solches Geschwür beschreiben. Wir haben vergebens in dem Handbuch desselben und eben so vergeblich in anderen Lehrbüchern der pathologischen Anatomie nach einer solchen Schilderung gesucht. Auch mündliche Erkundigungen blieben fruchtlos. Nur Kollege Czerny gab uns an, dass er einmal bei der Section eines Mannes ein solirtes Geschwür im Blasenhals gesehen habe.

Später hat Bozemann zur Heilung der Cystocele die Punction der Blase mit einem Troicart von der Scheide aus empfohlen. Ist

---

[1]) M. Craith, James. Med. Times and Gazette. Cannstatts Jahresber. 1867, II. Bd. pag. 176. Der erzählte Krankheitsfall lässt nicht ersehen, wodurch im Anfang des Leidens der Harnzwang bedingt war, da der Urin damals frei von Schleim und Blut gewesen sein soll. Jedenfalls war ein sehr starker Blasenkatarrh später vorhanden. Der Erfolg scheint nicht ungünstig gewesen zu sein. Schon früher sollen Bouchardat und Fergusson die Operation ausgeführt haben

die Cystocele mit starkem Blasenkatarrh oder gar Ulceration in Folge desselben verbunden, so soll man die Blase durch einen weiten Schnitt öffnen. Ob Bozeman und mit welchem Erfolg er diese Operation ausgeführt hat, ist uns nicht bekannt.

Hegar hat, ohne von diesem Vorschlag Bozeman's etwas zu wissen, im Jahre 1868 bei scheinbar einfachem veraltetem Blasenkatarrh eine Fistel durch den Schnitt angelegt. Leider zeigte sich, dass gleichzeitig eine Erkrankung der Nieren bestand, welche schliesslich zum Tod führte. In einem zweiten Fall wurde wegen des enorm heftigen, qualvollen Harnzwangs eine Fistel angelegt, obgleich die gleichzeitige, später tödtliche Nierenerkrankung erkannt war. Eine dritte Kranke ist seit 2 Jahren operirt. Auch bei ihr zeigte sich in der Folge, dass gleichzeitig Pyelitis bestand, indem bald nach der Fistelbildung zum erstenmal kleine Concremente abgingen. Der ganze Zustand der Kranken ist durch die Operation wesentlich gebessert. Der Eitergehalt des Urins hat abgenommen, Patientin befindet sich jetzt in einem sehr guten Ernährungszustand, hat vortrefflichen Appetit, schläft gut und geht allen ihren schweren Feldarbeiten nach. Vorher war sie abgemagert, musste beständig das Bett hüten, ass sehr wenig und konnte des beständigen Harndrangs wegen kaum mehr schlafen. Seit 7 Monaten ist sie schwanger und wird est nach vollendetem Wochenbett wieder in der Klinik zur Untersuchung resp. Schliessung der Fistel sich einstellen.

Auch in dem ersten Fall mit bedeutender Pyonephrose war eine auffallende Besserung des Zustandes in den ersten 6 Wochen erkennbar. Dieselbe gab sich besonders durch Zunahme des Appetits, gute Ernährung kund und war wesentlich, wie uns scheint, dem Wegfall des beständigen, qualvollen Urindrangs zuzuschreiben. Der therapeutische Effect, welcher hierdurch erreicht wurde, ist uns durch diese Beobachtung vollständig klar geworden. Ursprünglich gingen wir von der Absicht aus, durch die Anlegung der Fistel den supponirten einfachen Blasenkatarrh zu heilen. Die aprioristischen Gründe, welche uns diese Absicht plausibel erscheinen liessen, waren folgende: Die Blase ist nach der Anlegung der Fistel stets leer. Nie tritt eine Stagnation des mit Eiter gemischten Secrets ein, die Blasenschleimhaut wird beständig durch das normale Nierensecret abgewaschen. Die Muskulatur der Blase ist in vollständigem Ruhestand. Das ganze Organ ist ausser Thätigkeit gesetzt; der oft unerträgliche Harndrang fällt ganz weg. Bei Blasenscheidenfisteln sind Erkrankungen der Blase, auch der Nieren relativ selten. Berücksichtigt man, dass die Schädlichkeit, welche die Fistel verursachte, die Blase ja auch noch fast stets in weiterem Umfange, wenn auch weniger intensiv trifft,

dass oft bedeutende Entzündungszustände in der Umgebung der Blase und in dieser selbst während und nach der Ausbildung der Fistel vorhanden sind, dass bei vielen Fisteln gewisse Schädlichkeiten während des Bestehens derselben beständig auf die Mucosa der Harnblase einwirken, so muss diese Seltenheit auffallen. Nach der Schliessung der Fistel sieht man daher unserer Erfahrung nach nie Katarrhe zurückbleiben, wenn nicht etwa Suturen in der Blase zurückgelassen wurden.

Der zuweilen vorkommende, hochgradige Vibrionenkatarrh verschwindet nach der Schliessung. Selbst da, wo ein sehr bedeutender Prolaps der Schleimhaut mit seinen Consequenzen vorhanden war, bemerkten wir nach der Heilung keine Erkrankung der Blase. Alle diese Gründe scheinen uns gewichtig genug, um noch zu weitern Versuchen zu berechtigen.

Indication würde zuerst durch das sogenannte „Perforating ulcer“ gegeben sein. Leider sind die pathologisch-anatomischen Notizen und die von Simpson angegebenen diagnostischen Anhaltspunkte in Betreff dieses Leidens noch sehr unvollständig. Ein langdauernder, hartnäckiger, mit stetem schmerzhaften Harndrang verbundener, das Allgemeinbefinden bedeutend afficirender Blasenkatarrh bei noch jüngeren Individuen, welcher allen Heilversuchen getrotzt hat, dürfte eine zweite Indication abgeben. Jede bedeutende Erkrankung der Nieren würde als Contraindication gelten müssen. Ebenso auch eine starke, harte, brettartige Verdickung der Blasenwand und ihrer Umgebung, Verdickung der Ureteren, wie man sie bei alten Katarrhen, primärer oder secundärer (Parametritis, Parakolpitis) Natur zuweilen beobachtet. Ob nicht vielleicht in frischeren Fällen der Art nach fruchtloser Anwendung der gewöhnlichen Mittel eine Spaltung des Blasengrundes das geeignetste Verfahren ist, um durch die mächtige Entspannung günstig zu wirken, mag dahingestellt sein. Wir haben post puerperium solche secundäre Cystitis und Paracystitis vollständig unheilbarer Natur als so qualvolles Leiden zurückbleiben sehen, dass wir ein solch riskirtes Verfahren für vollständig gerechtfertigt halten.

Das Schlimmste bei der Sache ist jedenfalls die Schwierigkeit der Diagnose einer gleichzeitigen bedeutenderen Nierenerkrankung. Die mikroskopische und chemische Untersuchung des Urins, die physikalische Untersuchung der Nierengegend geben zuweilen sichern Aufschluss über ein bestehendes Nierenleiden. Häufiger führt jedoch die sorgfältigste Untersuchung, sowie die Berücksichtigung der subjectiven Beschwerden und des allgemeinen Gesundheitszustands zu keinem sicheren Urtheil.

Eine dritte Anzeige könnte ferner durch sonst unheilbare Affectionen der Nieren und Blase gegeben sein, welche mit unerträglichem Harnzwang verbunden sind.

Ob eine isolirte Cystocele eine Anzeige ergeben kann, lassen wir dahingestellt.

Die Technik der kleinen Operation ist sehr einfach. Man legt sich die vordere Scheidenwand mit einem Rinnenspeculum frei, führt eine gerinnte Sonde in die Blase, drängt die Blasenscheidenwand in die Medianlinie vor und sticht ein spitzes Bistouri auf die Rinne ein. Der Schnitt wird alsdann mit einem geknöpften Bistouri erweitert. Er beginnt etwa am Orif. int. der Harnröhre und läuft in der Längsrichtung der Vagina etwa 2 Cm. (im gespannten Zustande c. 3 Cm.) gegen den Scheidentheil hin. Spritzende Arterien werden unterbunden oder umstochen. Bemerkenswerth war, dass in dem dritten Falle der Harndrang erst dann vollständig verschwand, als der Schnitt ganz bis in die Nähe des Orif. int. nachträglich erweitert wurde, dieses vielleicht selbst etwas betraf.

Die Wunde verengt sich meist sehr rasch. Simpson soll Mühe gehabt haben, die Fistel bis zur Heilung des supponirten Ulcus offen zu halten.

Jedenfalls unterliegt die spätere Schliessung der so einfachen, günstig gelegenen Fistel durch die Naht keinen Schwierigkeiten.

§. 93.

Unterbindung eines Ureters von der Scheide aus.

Kommt die Exstirpation einer Niere in Frage, so muss zuerst die Intactheit oder relative Intactheit der andern Niere festgestellt sein. Hydropyonephrosen sind ja z. B. häufig beiderseitig. Nur selten wird ein günstiger Zufall, temporäre Verstopfung des Ureters der kranken Niere durch ein Concrement, den Zweifel heben, wie in dem Simon'schen zweiten Exstirpationsfall. Es liegt der Gedanke nahe, den Ureter künstlich temporär unwegsam zu machen, um dann das Secret der andern Niere für sich zur Untersuchung zu erhalten. Freilich kann die so häufig gleichzeitige Erkrankung der Blase zur Täuschung führen. Man macht den Ureter der einen Seite unwegsam und erhält einen noch mit Eiter, Epithelien verunreinigten Urin, der von einem Blasenkatarrh herrührt, während die andere Niere gesund ist. Es kommt dann wieder die erwähnte, oft unsichere differentielle Diagnostik zwischen derartigen Blasen- und Nierenerkrankungen in Betracht. Ein ganz positives Resultat wird man nur dann erhalten, wenn Blase und zweite Niere gesund sind.

Man kann daran denken, den Ureter durch temporäre Compression mittelst des Fingers oder durch temporäre Ligatur unwegsam zu machen. Ein solches Verfahren wird dadurch erleichtert, dass der Ureter bei den betreffenden Erkrankungen oft verdickt ist und leicht durch das Scheidengewölbe hindurch gefühlt und verfolgt werden kann.

Man fühlt bei den Kranken im seitlichen Scheidengewölbe einen rundlichen, harten Strang, welcher sich in das vordere Scheidengewölbe hinzieht und in der Nähe der Medianlinie an der vordern Vaginalwand endigt. Die Entfernung von der Insertion des Gewölbes beträgt vorn und vorn seitlich etwa $1^1/_2$—2 Cm., weiter seitlich und nach hinten entfernt sich der Strang mehr von jener Grenze, doch ist er meist noch eine Strecke weiter lateralwärts und nach oben und hinten zu fühlbar[1]). Häufig findet man diesen Strang beiderseits und er läuft dann bogenförmig in jener Entfernung von der Scheideninsertion zusammen, was wohl von der gleichzeitigen Schwellung der Horizontalfalte des Trigonum herrührt. Die Stelle des Ureters, welche ohne zu grosse Gefahr zugänglich ist, findet sich zunächst der Einmündung des Kanals in die Blasenwand, also da, wo derselbe eine Strecke weit längs des Scheidengewölbes hinläuft. Weiter lateralwärts und nach oben ist die Gefahr einer Verletzung grösserer Gefässe zu bedeutend. Versuche am Cadaver resp. an sagittalen Beckendurchschnitten ergaben uns das Resultat, dass, wenn man etwa $1^1/_2$—2 Cm. von der Scheideninsertion entfernt einen schief laufenden Schnitt in die Grenze der vordern und seitlichen Wand der Vagina legt, der Ureter leicht erreicht werden kann. Führt man eine Sonde in die Blasenmündung des Ureters ein, so fühlt man dieselbe von der Vagina aus leicht durch und kann durch jene Incision, indem man das lockere Gewebe mit dem Finger oder einem

---

[1]) Wir haben an der Leiche den Ureter von der Niere aus injicirt und uns dann durch das Touchiren von der Vagina aus von dem ähnlichen Verlauf des Ureters überzeugt. Von Interesse war dabei folgender Umstand. Drang die Wachsmasse in bedeutender Quantität in die Blase, so rückte die Einmündungsstelle der Ureterenstränge weiter nach vorn, so dass sie in beträchtlicher Entfernung von der Scheideninsertion am Uterushals zu fühlen war. Wurde die Wachsmasse aus der Blase entfernt, so war jene Entfernung eine beträchtlich geringere. Leider haben wir am Lebenden (stark gefüllte und wenig oder nicht gefüllte Blase) auf dieses Verhältniss nicht geachtet. Fast stets fühlten wir jene Stränge in der oben angegebenen geringen Entfernung von der Scheideninsertion in die Blase auslaufend. Möglich, dass Wachsmasse und Urinfüllung andere Resultate geben oder dass die Verdickung der Blasenwand und des Bindegewebes zwischen Coll. ut. und Blase, sowie Schrumpfungsvorgänge bei den Kranken eine solche Veränderung verhindern.

stumpfen Instrument durchtrennt, leicht bis zu der Sonde vordringen. Die Einführung dieser war durchaus nöthig, weil man sonst den Harnleiter gar nicht fühlte. Auch liess sich ohne grosse Mühe ein stumpfer Haken über die Sonde resp. über den Ureter herführen.

Die strangartige Verdickung des Ureters in Krankheitsfällen ersetzt die Sonde. Auch ist wohl die Gefahr bei der schwieligen Verdickung des Bindegewebes geringer, die Theile auch mehr aneinandergebracht.

Hegar hat in einem Falle die Unterbindung des Ureters mit Erfolg, wenigstens insofern es sich um Lösung eines diagnostischen Problems handelte, ausgeführt. Die Kranke, ein etwa 30jähriges Mädchen, zeigte rechterseits in der Weiche eine etwa um's Doppelte vergrösserte, mässig bewegliche Niere. Der Hilus, medianwärts gerichtet, war deutlich zu fühlen und von diesem aus auf eine kleine Strecke der ausgedehnte Ureter. Bei dem Touchiren liess sich nun der Ureter dieser Seite, welcher einen verdickten rundlichen Strang darstellte, fühlen. Derselbe hatte den oben angegebenen Verlauf, war auf seiner Unterlage etwas verschieblich; der hakenförmig gekrümmte Finger liess sich sogar etwas über den Strang herüberführen. Es wurde zuerst an eine länger dauernde Digitalcompression gedacht, an ein Andrücken des Ureters gegen die seitliche Beckenwand. Allein der Versuch war äusserst schmerzhaft für die Kranke und es schien auch sehr bald zweifelhaft, ob der Finger lange genug aushalten konnte und ob die Compression eine vollständige sei. So kam die temporäre Unterbindung in Betracht. Leider war eine Freilegung durch das Rinnenspeculum nicht anwendbar, weil man bei der dadurch erzeugten Spannung nichts mehr fühlte. Ein Versuch, eine gekrümmte Stielnadel hinter und über dem Ureter durchzuführen, misslang, wohl weil keine zu diesem Act geeignet gekrümmte Nadel zu Gebot stand. Es wurde desshalb ein kleiner, ziemlich scharf gekrümmter spitzer Haken über den Ureter geführt, eingestochen und die Spitze hinter denselben geführt. Unter Hülfe dieser Fixirung gelang es eine an einen Nadelhalter befestigte gekrümmte Nadel durchzuführen. Der durchgefürte Seidenfaden wurde alsdann zusammengebunden und die Blase sorgfältig mit lauwarmem Wasser ausgewaschen. Nach einiger Zeit stellten sich Schmerzen in der Nierengeschwulst, in der rechten Bauchseite ein, welche sich allmälig steigerten, so dass man nach 5—6 Stunden die Ligatur wieder löste. Die Veränderungen des Urins waren augenfällig. Der vorher reichlich vorhandene Blutgehalt war verschwunden und auch der Eitergehalt in mehreren verglichenen Proben viel geringer. Allein es fand sich immer noch reichlich Eiter und mit demselben zahlreiche Epithelien von der Gestalt, wie man sie der Schleimhaut des Nierenbeckens und des Ureters zuschreibt.

Die weiteren Folgen des Eingriffs waren ungünstig. Es kam zu einem intensiven Reizungs- und Entzündungszustand des ganzen uropoetischen Systems (Schmerzen auch in der linken Niere, längs des linken Ureters, der Blase, gesteigertes Fieber). Die Stelle der Ligatur zeigte eine härtliche, etwa taubeneigrosse Schwellung, welche indess bald zurückging. Jene Erscheinungen hielten längere Zeit an, ehe die Patientin wieder in ihren früheren, freilich ebenfalls trostlosen Zustand zurückkehrte, der jetzt seinem letalen Ausgang entgegensieht. Jene acute Verschlimmerung ist nicht wohl allein der vorübergehenden Ligatur zuzuschreiben. Die wiederholten Versuche, ehe man zum Ziel kam, mögen auch das Ihrige dazu gewirkt haben. Wir glauben, dass man den Eingriff mit einer passenden, sehr scharf gekrümmten Stielnadel rasch und ohne starkes Trauma auszuführen vermag. Indess müssen weitere Versuche über die Bedeutung des Eingriffs entscheiden. Die Anlegung einer Scheidenureterenfistel wird wohl nicht leicht eine Indication finden, wird sich jedoch nach dem Gesagten auch ausführen lassen.

Druck von Bär & Hermann in Leipzig.